This is a digital copy of a book that was preserved for generations on library shelves before it was carefully scanned by Google as part of a project to make the world's books discoverable online.

It has survived long enough for the copyright to expire and the book to enter the public domain. A public domain book is one that was never subject to copyright or whose legal copyright term has expired. Whether a book is in the public domain may vary country to country. Public domain books are our gateways to the past, representing a wealth of history, culture and knowledge that's often difficult to discover.

Marks, notations and other marginalia present in the original volume will appear in this file - a reminder of this book's long journey from the publisher to a library and finally to you.

Usage guidelines

Google is proud to partner with libraries to digitize public domain materials and make them widely accessible. Public domain books belong to the public and we are merely their custodians. Nevertheless, this work is expensive, so in order to keep providing this resource, we have taken steps to prevent abuse by commercial parties, including placing technical restrictions on automated querying.

We also ask that you:

+ *Make non-commercial use of the files* We designed Google Book Search for use by individuals, and we request that you use these files for personal, non-commercial purposes.
+ *Refrain from automated querying* Do not send automated queries of any sort to Google's system: If you are conducting research on machine translation, optical character recognition or other areas where access to a large amount of text is helpful, please contact us. We encourage the use of public domain materials for these purposes and may be able to help.
+ *Maintain attribution* The Google "watermark" you see on each file is essential for informing people about this project and helping them find additional materials through Google Book Search. Please do not remove it.
+ *Keep it legal* Whatever your use, remember that you are responsible for ensuring that what you are doing is legal. Do not assume that just because we believe a book is in the public domain for users in the United States, that the work is also in the public domain for users in other countries. Whether a book is still in copyright varies from country to country, and we can't offer guidance on whether any specific use of any specific book is allowed. Please do not assume that a book's appearance in Google Book Search means it can be used in any manner anywhere in the world. Copyright infringement liability can be quite severe.

About Google Book Search

Google's mission is to organize the world's information and to make it universally accessible and useful. Google Book Search helps readers discover the world's books while helping authors and publishers reach new audiences. You can search through the full text of this book on the web at `http://books.google.com/`

A propos de ce livre

Ceci est une copie numérique d'un ouvrage conservé depuis des générations dans les rayonnages d'une bibliothèque avant d'être numérisé avec précaution par Google dans le cadre d'un projet visant à permettre aux internautes de découvrir l'ensemble du patrimoine littéraire mondial en ligne.

Ce livre étant relativement ancien, il n'est plus protégé par la loi sur les droits d'auteur et appartient à présent au domaine public. L'expression "appartenir au domaine public" signifie que le livre en question n'a jamais été soumis aux droits d'auteur ou que ses droits légaux sont arrivés à expiration. Les conditions requises pour qu'un livre tombe dans le domaine public peuvent varier d'un pays à l'autre. Les livres libres de droit sont autant de liens avec le passé. Ils sont les témoins de la richesse de notre histoire, de notre patrimoine culturel et de la connaissance humaine et sont trop souvent difficilement accessibles au public.

Les notes de bas de page et autres annotations en marge du texte présentes dans le volume original sont reprises dans ce fichier, comme un souvenir du long chemin parcouru par l'ouvrage depuis la maison d'édition en passant par la bibliothèque pour finalement se retrouver entre vos mains.

Consignes d'utilisation

Google est fier de travailler en partenariat avec des bibliothèques à la numérisation des ouvrages appartenant au domaine public et de les rendre ainsi accessibles à tous. Ces livres sont en effet la propriété de tous et de toutes et nous sommes tout simplement les gardiens de ce patrimoine. Il s'agit toutefois d'un projet coûteux. Par conséquent et en vue de poursuivre la diffusion de ces ressources inépuisables, nous avons pris les dispositions nécessaires afin de prévenir les éventuels abus auxquels pourraient se livrer des sites marchands tiers, notamment en instaurant des contraintes techniques relatives aux requêtes automatisées.

Nous vous demandons également de:

+ *Ne pas utiliser les fichiers à des fins commerciales* Nous avons conçu le programme Google Recherche de Livres à l'usage des particuliers. Nous vous demandons donc d'utiliser uniquement ces fichiers à des fins personnelles. Ils ne sauraient en effet être employés dans un quelconque but commercial.

+ *Ne pas procéder à des requêtes automatisées* N'envoyez aucune requête automatisée quelle qu'elle soit au système Google. Si vous effectuez des recherches concernant les logiciels de traduction, la reconnaissance optique de caractères ou tout autre domaine nécessitant de disposer d'importantes quantités de texte, n'hésitez pas à nous contacter. Nous encourageons pour la réalisation de ce type de travaux l'utilisation des ouvrages et documents appartenant au domaine public et serions heureux de vous être utile.

+ *Ne pas supprimer l'attribution* Le filigrane Google contenu dans chaque fichier est indispensable pour informer les internautes de notre projet et leur permettre d'accéder à davantage de documents par l'intermédiaire du Programme Google Recherche de Livres. Ne le supprimez en aucun cas.

+ *Rester dans la légalité* Quelle que soit l'utilisation que vous comptez faire des fichiers, n'oubliez pas qu'il est de votre responsabilité de veiller à respecter la loi. Si un ouvrage appartient au domaine public américain, n'en déduisez pas pour autant qu'il en va de même dans les autres pays. La durée légale des droits d'auteur d'un livre varie d'un pays à l'autre. Nous ne sommes donc pas en mesure de répertorier les ouvrages dont l'utilisation est autorisée et ceux dont elle ne l'est pas. Ne croyez pas que le simple fait d'afficher un livre sur Google Recherche de Livres signifie que celui-ci peut être utilisé de quelque façon que ce soit dans le monde entier. La condamnation à laquelle vous vous exposeriez en cas de violation des droits d'auteur peut être sévère.

À propos du service Google Recherche de Livres

En favorisant la recherche et l'accès à un nombre croissant de livres disponibles dans de nombreuses langues, dont le français, Google souhaite contribuer à promouvoir la diversité culturelle grâce à Google Recherche de Livres. En effet, le Programme Google Recherche de Livres permet aux internautes de découvrir le patrimoine littéraire mondial, tout en aidant les auteurs et les éditeurs à élargir leur public. Vous pouvez effectuer des recherches en ligne dans le texte intégral de cet ouvrage à l'adresse `http://books.google.com`

Ac. A. 1835.2

HARVARD UNIVERSITY MEDICAL SCHOOL.

LIBRARY

OF THE

PATHOLOGICAL LABORATORY.

The Gift of Henry F. Sears, M.D.

1898

BULLETINS

DE LA

SOCIÉTÉ ANATOMIQUE

DE PARIS

BULLETINS

DE LA

SOCIÉTÉ ANATOMIQUE DE PARIS

ANATOMIE NORMALE. — ANATOMIE PATHOLOGIQUE. — CLINIQUE.

XLe ANNÉE (1865)

2e SÉRIE. — TOME X

RÉDIGÉ

PAR LE Dr BROUARDEL, SECRÉTAIRE.

PARIS
MOQUET, IMPRIMEUR-LIBRAIRE,
11, RUE DES FOSSÉS-SAINT-JACQUES, 11.
1865

3.A. 1835.2

LISTE

DES

MEMBRES DE LA SOCIÉTE ANATOMIQUE.

XI.e ANNÉE. — 1865.

2e SÉRIE — TOME X.

Bureau.

Président.	MM.	CRUVEILHIER.
Vice-présidents . . .		DESCROIZILLES.
		BRICHETEAU.
Secrétaire		BROUARDEL
Vice-Secrétaire . . .		E. CRUVEILHIER.
Trésorier		PARMENTIER.
Archiviste.		POUMET.

Titulaires.

BARTH, médecin de l'Hôtel-Dieu, agrégé à la Faculté
BESNIER, médecin des hôpitaux.
BLAIN DES CORMIERS, ex-chef de clinique de la Faculté.
BROCA, agrégé à la Faculté, chirurgien de l'hôpital St-Antoine
BRICHETEAU, ex-interne des hôpitaux, D. M. P.
BROUARDEL, interne des hôpitaux, D M. P.
CRUVEILHIER, professeur à la Faculté, médecin honoraire des hôpitaux.

E. Cruveilhier, prosecteur à la Faculté.
Descroizilles, ex-interne des hôpitaux, D. M. P.
Genouville, ex-interne des hôpitaux, D. M. P.
Gerin-Rose, ex-interne des hôpitaux, D. M. P.
Guyot, médecin des hôpitaux.
Martineau, interne des hôpitaux, D. M.P.
Millard, médecin des hôpitaux.
Moreau (Alexis), ex chef de clinique de la Faculté.
Parmentier, ex-interne des hôpitaux, D. M. P.
Paul, ex-interne des hôpitaux, D. M. P.
Poumet, ex-interne des hôpitaux, D. M. P.
Voisin, médecin des hôpitaux

Adjoints.

Anger, interne des hôpitaux.
Barbeu-Dubourg, interne des hôpitaux.
Blache, interne des hôpitaux.
Blachez., chef de clinique de la Faculté.
Bordier, interne des hôpitaux.
Bouchard, interne des hôpitaux.
Campana, ex-interne des hôpitaux, D. M. P.
Caresme, interne des hôpitaux.
Carrière, interne des hôpitaux.
Chalvet, ex-interne des hôpitaux, D. M. P.
Charpentier, ex-interne des hôpitaux, D. M P.
Chedevergne, interne des hôpitaux.
Cornil, ex-interne des hôpitaux, D. M. P.
Dacorogna, interne des hôpitaux.
Damaschino, interne des hôpitaux.
Danjoy, ex-interne des hôpitaux, D. M. P.
Decori, interne des hôpitaux.
Desprès, chirurgien des hôpitaux.
D'heilly, ex-interne des hôpitaux, D. M. P.
Dodeuil, interne des hôpitaux.

DOLBEAU, agrégé à la Faculté, chirurgien des hôpitaux.
DUBRUEIL, prosecteur à la Faculté.
DUBUC, interne des hôpitaux.
DUCHAUSSOY, agrégé à la Faculté.
DUGUET, interne des hôpitaux.
DUPLAY, prosecteur à la Faculté.
FERNET ex-interne des hôpitaux, D. M. P.
FERRAND, ex-interne des hôpitaux, D. M. P.
FONTAN, interne des hôpitaux.
FORGET (Eugène), ex-interne des hôpitaux, D. M. P.
FRITZ, ex-interne des hôpitaux. D. M. P.
GILLETTE, aide-d'anatomie à la Faculté
GOUGUENHEIM, interne des hôpitaux.
GOURAUD, ex-interne des hôpitaux, D. M. P.
CUENIOT, chirurgien des hôpitaux, D. M. P.
HALLÉ, ex-interne des hôpitaux. D. M. P
HAYEM, interne des hôpitaux.
HENROT, interne des hôpitaux.
HORTELOUP, ex-interne des hôpitaux. D. M. P.
ISAMBERT, ex-chef de clinique à la Faculté.
JARJAVAY, professeur à la Faculté, chirurgien de l'hôpital Beaujon.
LABBÉ (Edouard), ex-interne des hôpitaux, D. M. P.
LABBÉ (Léon), agrégé à la Faculté, chirurgien des hôpitaux.
LABÉDA, interne des hôpitaux,
LABORDE, ex-interne des hôpitaux.
LACROUZILLES, interne des hôpitaux.
LADREIT DE LA CHARRIÈRE, ex-interne des hôpitaux, D. M. P.
LAMARRE, ex-interne des hôpitaux. D. M. P.
LEDENTU, aide-d'anatomie à la Faculté.
LEGROUX, interne des hôpitaux.
LEVI, ex-interne des hôpitaux, D. M. P.
LOUVET, interne des hôpitaux.
LUYS, médecin des hôpitaux.

MAGNAN, interne des hôpitaux.
MARTIN, ex-interne des hôpitaux, D. M. P.
MEUNIER, ex-interne des hôpitaux, D. M. P.
MORICOURT, ex-interne des hôpitaux. D. M. P.
MOUSTEU, ex-interne des hôpitaux, D. M. P.
NICAISE, interne des hôpitaux.
OBÉDÉNARE, interne des hôpitaux.
OLLIVIER, ex-interne des hôpitaux, D. M. P.
PAINETVIN, interne des hôpitaux.
PAQUET, interne des hôpitaux.
PEAN, chirurgien des hôpitaux
PELVET, interne des hôpitaux.
PÉRIER, aide-d'anatomie à la Faculté.
PEULEVÉ, interne des hôpitaux.
PIERRESON, ex-interne des hôpitaux, D. M. P.
POTAIN, médecin de l'hospice des Ménages, agrégé à la Faculté
RANVIER, ex-interne des hôpitaux, D. M. P.
RAYNAUD, médecin des hôpitaux.
ROBERTET, ex-interne des hôpitaux, D. M. P.
RONDEAU médecin des hôpitaux.
SANNÉ, interne des hôpitaux,
SCHLOSS, ex-interne des hôpitaux, D. M. P.
SIREDEY, médecin des hôpitaux.
SPIESS, interne des hôpitaux.
TARNIER, agrégé à la Faculté, chirurgien des hôpitaux.
TILLAUX, agrégé à la Faculté, chirurgien des hôpitaux.

Correspondant,

A été nommé membre correspondant pendant l'année 1865.

M. CHARLE, ex-interne des hôpitaux, D. M. P.

BULLETINS

DE LA

SOCIÉTÉ ANATOMIQUE

DE PARIS.

XLe ANNÉE — JANVIER 1865.

SOMMAIRE :

PRIX GODARD.

EXTRAITS DES PROCÈS VERBAUX. — 1. Tumeur adénoïde du sein transformée sur place en tumeur cancéreuse. — 2. Contusion de l'abdomen, épanchement sanguin dans le péritoine. — 3. Phlegmon large du cou. Trachéotomie. Mort. — 4. Hernie crurale double. Trajet herniaire répondant à la fossette vésico-pubienne. (Hernie inguinale oblique interne de M. Velpeau). — 5. Luxation des articulations chondro-costales. Déchirure de la trachée. Fractures multiples. Emphysème. — 6. Fracture extra-capsulaire du col du fémur — 7. Perforation de la vésicule biliaire. — 8. Corps étrangers des cavités séreuses. — 9. Tumeur fibro-plastique du pli de l'aine. — 10. Encéphaloïde du testicule. — 11. Cancer des ovaires, du péritoine, de la plèvre et des poumons. — 12. Kyste du vagin. — 13. Adhérence du péricarde. Lésions cardiaques. — 14. Endocardite valvulaire. Embolie de l'ar-

tère sylvienne. Ramollissement. Aphémie. Infarctus de la rate et du rein. — 15. Rupture du cœur. — 16. Gangrène pulmonaire déterminée par la compression d'un ganglion bronchique. — 17. Tumeur de la dure-mère.

Observations. — I. Anévrysme de la carotide interne. — Hémorrhagie méningée consécutive. — Compression cérébrale. — Hémiplégie légère droite par M. Gouguenheim, interne des hôpitaux.

II. Pleurésie gauche. — Aphonie. — Accès de suffocation. — Trachéotomie. — Mort. — Anévrysme de la crosse de l'aorte par M. C. Decori, interne des hôpitaux.

III. Gangrène de l'extrémité inférieure de la jambe gauche consécutive à une phlébite spontanée de la veine crurale. — Amputation. — Mort. — Par M. Dard, interne des hôpitaux. Extrait du rapport de M. Ledentu sur l'observation précédente.

IV. Rhumatisme spinal par M. Tixier, interne des hôpitaux.

V. Cancer épithélial du larynx chez un enfant de un an par M. le Dr Dufour.

VI. Kyste, hydatique du rein, par M. Vigier interne des hôpitaux.

VII. Ulcère simple de l'estomac, par M. L. Prevost, interne des hôpitaux.

VIII. Ulcère simple de l'estomac. — Dilatation gastrique, par M. Benni, interne des hôpitaux.

IX. Ulcères simples de l'estomac cicatrisés chez un enfant. — Hypertrophie générale des parois et rétrécissement pylorique. — Rupture de l'organe. — Mort, par M. Verliac, interne des hôpitaux.

X. Sequestres de l'extrémité inférieure du fémur. — Abcès multiples de la cuisse et de la jambe. — Amputation. — Mort, par infection purulente, par M. Dard, interne des hôpitaux. — Extrait du rapport de M. Ledentu sur l'observation précédente.

SOCIÉTÉ ANATOMIQUE.

Prix Ernest Godard.

Rapport lu, dans la séance du 6 janvier 1865, au nom de la commission du Prix Ernest Godard, composée de MM. *Giraldès*, *Broca*, *Trélat*, et *Axenfeld*, rapporteur.

Messieurs.

C'est dans la séance d'aujourd'hui que la Société Anatomique aura à décerner pour la première fois le Prix Ernest Godard, et je suis sûr d'exprimer le sentiment de tous, en rendant, dans cette occasion, un nouveau et solennel hommage à la chère mémoire de notre collégue. Il semble que par son legs, il ait voulu être tous les ans présent au milieu de nous, et votre commission ne pouvait mieux faire que de s'inspirer de cet amour de la science, de ce désintéressement, de cette impartialité, qui distinguaient à un si haut degré le caractère de Godard, quand elle a été appelée à juger la valeur des travaux soumis à votre examen.

Quatre mémoires ont été adressés à la Société. Deux d'entre eux ont dû être écartés tout d'abord, malgré les qualités estimables dont leurs auteurs avaient fait preuve, et cela soit en raison de la faible importance du sujet traité, soit parce que le mode de démonstration mis en usage nous a paru manquer de la sévérité nécessaire.

Restait, d'une part, un mémoire sur les fibres musculaires de la vessie ou plus exactement : « *Recherches anatomiques et physiologiques sur les appareils musculaires correspondant à la vessie et à la prostate dans les deux sexes* ; » par M. Sabatier, travail intéressant, à plusieurs titres, et que l'un des membres de la commission (un maître derrière l'autorité duquel votre rapporteur est heureux d'abriter sa propre incompétence), a apprécié dans les termes suivants :

« La commission, dit M. Giraldès, se plaît à reconnaître l'importance des recherches de M. Sabatier qui se rattachent à un genre de travaux trop négligés aujourd'hui : les travaux d'anatomie.

« Elle regrette seulement que l'auteur n'ait point multiplié les dessins, qu'il ne se soit point servi de figures schématiques, qui eussent rendu son exposition plus nette et plus facile à suivre ; elle regrette qu'il n'ait point commencé par déterminer la direction des plans musculaires de la vessie chez le fœtus : ce procédé eût permis d'établir la position, la direction, la forme enfin de ces plans, qui plus tard, par suite de la dilatation du réservoir urinaire, peuvent affecter une nouvelle direction, offrir des dispositions variées, et donner le change sur leur valeur réelle. Une autre lacune constatée par la commisson est l'absence de détails quant aux moyens employés pour la préparation des pièces : dire que telle disposition se voit bien sur les préparations macérées dans l'acide nitrique, etc., c'est souvent dire une bonne moitié des choses, c'est fournir les éléments d'un contrôle indispensable. La macération dans les acides azotique, citrique, tartrique, poussée jusqu'à certaines limites, en gélatinifiant le tissu conjonctif, permet de voir sans beaucoup de peine ce méandre de fibres musculaires en apparence si difficile à débrouiller... Enfin, dans les recherches de cet ordre, la zootomie est une source de renseignements précieux que l'on aurait tort de négliger... »

Nous avons eu à examiner, en second lieu, un mémoire de M. Laborde, intitulé : « *D'une lésion primitive de la moelle épinière dans la paralysie dite essentielle de l'enfance, son siége, sa nature. — Des altérations secondaires des muscles dans la même maladie : espèce d'atrophie musculaire non encore décrite* » (avec deux planches, dont une coloriée).

La question des paralysies infantiles, s'il fallait ici la traiter avec tous les développements qu'elle comporte, pourrait nous entraîner loin ; contentons-nous d'insister sur les principaux points mis en lumière par l'auteur. Et d'abord, remarquons que la base du travail de M. Laborde consiste en deux autopsies cadavériques faites avec le plus grand soin. C'est peu, semble-t-il ; mais c'est encore beaucoup, eu égard à la pénu-

rie des faits qu'une maladie si rarement mortelle a permis à l'anatomie pathologique d'enregistrer jusqu'à présent. Autour de ces deux faits (*etiam perpendendæ observationes*), l'érudition de l'auteur a su en grouper une série d'autres, et c'est de la sorte que M. Laborde est parvenu à isoler, au milieu de la masse confuse des paralysies infantiles, une entité morbide bien déterminée, bien tranchée. Cette affection, à laquelle moins que jamais nous pouvons aujourd'hui appliquer le nom de paralysie essentielle, débute par un ensemble de phénomènes aigus et fébriles accompagnés d'une résolution presque générale du système moteur ; puis les accidents cèdent, le malade semble marcher vers la guérison, mais, en réalité, l'affaiblissement de la motilité ne fait que se préciser, en se fixant dans certains groupes déterminés de muscles. L'altération primitive ne siége toutefois point dans ces divers organes ; elle se trouve dans la moelle épinière, dont les faisceaux antéro-latéraux, en même temps que les racines nerveuses correspondantes, sont envahis par un travail d'hypérémie et d'hyperplasie conjonctive devant avoir l'atrophie et la sclérose de ces parties pour dernier terme de son évolution. C'est consécutivement à ces lésions rachidiennes que les muscles subissent dans leur nutrition les changements remarquables dont l'auteur a fait une étude si exacte, et qu'il rapporte à deux chefs : la substitution graisseuse et l'envahissement graisseux. Enfin, grâce à la prédominance d'action des muscles non altérés sur ceux que l'état graisseux a mis hors de fonction, il s'établit des rétractions qui entraînent, à la longue, d'irrémédiables déformations des membres.

Telle est la succession des faits pathologiques, telle, du moins, elle ressort clairement du travail de M. Laborde et de la discussion judicieuse à laquelle il soumet les faits en apparence contradictoires, et surtout les opinions avancées sans preuves suffisantes par d'autres auteurs.

Toutes les vues émises par M. Laborde dans le cours de son Mémoire ne sont peut-être pas à l'abri de la critique ; la nouveauté ou la justesse de quelques-unes pourrait fournir matière à discussion, et, par exemple, les caractères histologiques tout spéciaux attribués à l'atrophie musculaire infan-

tile sont-ils bien solidement établis ? Est-ce bien là une espèce nouvelle, non encore décrite, de cette lésion organique, une espèce totalement distincte de ce qui se rencontre dans l'atrophie dite graisseuse des adultes ? Ce sont des questions qu'il est permis de poser. On peut regretter aussi que l'attention de l'auteur ne se soit pas arrêtée sur les altérations possibles des ganglions du grand sympathique : si ces altérations existent, elles sont d'autant plus dignes d'être prises en considération que, dans les faits étudiés par M. Laborde, il y a des modifications frappantes dans la nutrition musculaire et que l'état morbide des ganglions pourrait n'y être pas étranger. Je me hâte d'ajouter que ce n'est là qu'une hypothèse, et que, d'ailleurs, les recherches ayant pour objet l'état anatomique du système nerveux ganglionnaire présentent des difficultés presque insurmontables. Et, en somme, ces *desiderata* que j'ai cru devoir signaler comme un contrepoids bien léger aux éloges que le travail de M. Laborde a reçus de toutes parts, n'ont pas empêché votre commission de reconnaître dans ce mémoire l'œuvre d'un observateur très-distingué, parfaitement au courant de la question qu'il cherche à élucider. S'il apprécie la portée des faits anatomiques en eux-mêmes, — et il y paraît assez au soin qu'il met à les constater, il sait également que ces faits n'acquièrent toute leur valeur qu'à la double condition d'être envisagés dans leur ordre naturel, dans leur mode de superposition successive, et d'être rattachés à l'évolution parallèle des phénomènes physiologiques. M. Laborde, en un mot, appartient à l'école des anatomo-pathologistes cliniciens, à qui la table de dissection fournit le contrôle permanent des observations faites au lit du malade.

Votre commission, vivement impressionnée par le mérite des recherches dont M. Laborde vient enrichir un des points les moins explorés de la pathologie, vous propose :

1° De décerner au mémoire de M. Laborde le prix Ernest Godard pour 1865.

2° D'accorder une mention honorable au travail de M. Sabatier.

Le Rapporteur de la Commission du prix Ernest Godard.

AXENFELD.

Règlement pour le prix Ernest Godard.

DEUXIÈME CONCOURS.

Le Docteur Ernest GODARD, dans son testament daté à Jérusalem, des 3 et 4 septembre 1862, a fait, en faveur de la Société Anatomique de Paris, un legs dont cette Société a disposé, suivant les volontés du Testateur, en adoptant le présent règlement dans les séances du 23 janvier et du 13 février 1863.

RÈGLEMENT.

ARTICLE PREMIER. — Un prix portant le nom d'Ernest Godard, son fondateur, sera décerné *tous les deux ans* par la Société Anatomique de Paris, à l'auteur du *meilleur mémoire concernant soit l'Anatomie Normale, soit l'Anatomie Pathologique, soit la Tératologie.*

Art. 2. — La valeur du prix sera de quatre cent vingt francs. (420 fr.)

Art. 3. — Seront admises à concourir toutes les personnes *Françaises ou Étrangères*, qui adresseront à la Société : 1° un mémoire, *manuscrit ou imprimé*, sur les sciences ci-dessus désignées; 2° une lettre d'envoi portant la mention spéciale qu'il est destiné à concourir pour le prix Ernest Godard. Les ouvrages imprimés devront être envoyés en double exemplaire.

Art. 4 — On n'admettra pas toutefois les mémoires imprimés qui seraient publiés depuis plus de trois ans, ce délai étant rétroactivement compté à dater de l'époque à laquelle on décernera le prix.

Art. 5. — On n'admettra pas non plus les travaux qui auraient été, antérieurement à la clôture du registre d'inscription, l'objet d'une récompense scientifique. Les candidats devront donc, dans leur lettre, déclarer expressément que leur travail n'a pas été récompensé jusqu'à ce jour.

Art. 6. — Sont exclus du concours les membres titulaires et honoraires de la Société Anatomique.

Art. 7. — Une commission de cinq juges, choisie parmi les membres titulaires et honoraires de la Société, sera chargée d'apprécier le mérite des mémoires envoyés. Cette commission nommée par tous les membres dans la première séance d'août, devra lire son rapport, au plus tard, dans la dernière séance du mois de décembre suivant. La Société, assemblée par une convocation spéciale, fera connaître le résultat du concours dans la première séance de janvier.

Art. 8, — Le prix sera décerné pour la deuxième fois dans la même séance du même mois pour les années impaires 1869, 1871, etc.

Art. 9. — Si, une année, le prix n'était pas donné, on le reporterait sur l'année suivante, c'est-à-dire sur une année paire 1868, 1870, etc., sans préjudice du prix qui sera donné intégralement, selon la règle, les années impaires, 1869, 1871, etc.

Art. 10. — Que le concours ait lieu en 1867, 1869, etc., ou bien en 1868, 1870, etc., ce sera toujours à la date du 31 juillet au soir, pour dernier délai, que l'Archiviste de la Société arrêtera la liste des candidats inscrits. Son rapport sur ces diverses inscriptions devra être lu dans la première séance d'août suivant.

Art. 11. — Les exemplaires des ouvrages envoyés et admis au concours deviennent tous la propriété de la Société; mais les Auteurs des mémoires manuscrits pouront être autorisés par elle à en prendre copie.

DISPOSITIONS TRANSITOIRES.

Le prix Ernest Godard devant être décerné pour la deuxième fois au mois de janvier 1867, on n'admettra pas, pour le concours prochain, les mémoires imprimés avant le 1er janvier 1864.

Les personnes qui désireront concourir pour le prix à dé

cerner en 1867, devront envoyer *franco* leur travail avec la lettre d'avis ci-dessus mentionnée, à l'Archiviste de la Société, (M. le Dr Poumet, rue Richelieu, 108, à Paris). avant le 1er août 1866 exclusivement, terme de rigueur.

Paris, le 20 janvier 1865.

Le président perpétuel,

CRUVEILHIER,

Professeur à la Faculté de Médecine.

Nota. On rappelle aux concurrents qu'ils doivent indiquer lisiblement leurs nom, prénoms, titres, résidence et adresse.

PRÉSIDENCE DE M. CRUVEILHIER.

1. ***Tumeur adénoïde du sein transformée sur place en tumeur cancéreuse.***

M. ***Boucher*** communique à la société l'observation suivante :

Henriette Dugast, âgée de 72 ans, non mariée, est entrée à la maison municipale de santé le 9 janvier 1865. Elle porte au sein gauche une tumeur ulcérée remontant jusqu'au bord antérieur de l'aisselle. La peau est tout à fait adhérente à cette tumeur qui est mobile sur les parties sous-jacentes. La malade raconte qu'il y a dix ans elle s'est aperçue d'une grosseur au niveau de la glande mammaire, grosseur qui a augmenté progressivement, mais lentement et sans causer de douleur.

Après plusieurs années, le volume s'est accru considérablement, et la tumeur s'est ulcérée il y a trois ans. La malade ne souffre pas, mais le volume de la tumeur, l'existence d'une vaste surface ulcérée la déterminent à demander l'opération.

La malade est pâle et amaigrie; mais ne présente pas du tout la teinte cachectique des cancéreux : l'état général est bon.

Au premier abord cette tumeur a tout à fait l'aspect cancéreux; mais eu égard à l'ancienneté de la tumeur, à la lenteur de son développement et à l'absence de douleurs, on diagnostique une tumeur adénoïde.

L'opération est pratiquée le 17 janvier. On enlève facilement la tumeur. En même temps on est obligé de couper un peu le bord inférieur du grand pectoral pour enlever deux petits ganglions que l'on sent dans l'aisselle, mais qui sont indépendants de la tumeur. L'examen microscopique de la tumeur montre qu'il s'agit d'une tumeur adénoïde qui sur place, et surtout dans sa partie centrale, tout autour de la partie ulcérée s'est transformée en tumeur cancéreuse.

La partie centrale offre à l'examen microscopique : des cellules larges à noyaux multiples, quelques-unes-même pré-

sentant des prolongements terminaux; des tractus fibreux formant des alvéoles dans lesquelles se trouvent amassées les cellules. Cette texture alvéolaire avec amas de cellules ne se trouve qu'au centre, très-loin de la partie ulcérée; le reste de la tumeur présente les caractères de l'hypertrophie glandulaire sans pseudoplasmes.

---

2. *Contusion de l'abdomen. — Epanchement sanguin dans le péritoine.*

M. *Lannelongue* communique à la Société l'observation suivante :

Specte (Emile), dix-neuf ans, palefrenier.

Entré à l'hôpital Beaujon le 6 janvier, mort le 8, ce jeune homme très robuste venait de recevoir un violent coup de pied de cheval au niveau des régions épigastrique et ombilicale du côté droit, lorsqu'on l'a transporté à l'hôpital. Chute et perte de connaissance pendant une heure après l'accident qui est arrivé à deux heures. Le soir, les muscles de l'abdomen très tendus, contractés; ventre très douloureux au niveau du point frappé, submatité également à ce niveau.

Pas de nausées, pas de vomissements. Le malade est légèrement affaissé ; mais il répond et explique assez facilement l'accident, pas de frissons, aucun refroidissement aux extrémités, le pouls est petit, 80.

Le 7 au matin, même état du ventre. La douleur est plus vive au point percuté, mais elle ne s'irradie pas dans le ventre, ni nausées, ni vomissements. Selle dans la nuit non sanglante; Cet homme, paraît absorbé, le pouls est devenu fréquent, il est petit, 105. A ce moment, il est sous le coup de la péritonite ; mais rien n'autorise à admettre que déjà l'inflammation se soit déclarée.

Dans la journée, vomissement à deux heures, matières bilieuses légèrement colorées en noir par du sang. Depuis les vomissements ont persisté jusqu'à la mort. Généralisation de la douleur, qui empêche de supporter quoi que ce soit sur le ven-

tre, frissons répétés et fièvre avec soif très vive. Dans la nuit délire, le 8 au matin stupeur profonde, mort.

Autopsie. — 1° Epanchement de la paroi abdominale au niveau du point frappé. Le sang forme une collection sous le péritoine, entre cette membrane et les muscles. Foyer du volume d'un œuf de poule ;

2° Epanchements multiples de dimensions variables, entre les deux feuillets de l'épiploon, et particulièrement au niveau de la grande courbure de l'estomac ;

3° Poche sanguine du volume du poing, dans le péritoine, limitée par des anses d'intestin grêle, et le mésentère ; dans cette poche, le sang est noir, coagulé en partie. Quelques fausses membranes recouvrent la poche en certains points ;

4° Péritonite ; rougeur du péritoine ; liquide séro-purulent et déjà quelques fausses membranes dans sa cavité.

La muqueuse de l'estomac présente une coloration rouge assez foncée, qui ne s'enlève pas par le lavage, au niveau de la grande courbure, et qui explique sans doute l'exhalation qui a teint en noir les premiers vomissements du malade.

Il est évident que le coup de pied a rencontré la paroi abdominale, qui n'a pas résisté et est venue produire la contusion suivie d'épanchements, dans les points ci-dessus indiqués. Tous ces épanchements se trouvent au même niveau. Et enfin la présence d'une poche dans le péritoine vient une fois de plus donner raison à la théorie de Garengeot. Le sang dans l'abdomen n'a aucune tendance à se porter vers les parties déclives.

---

3. *Phlegmon large du cou. — Trachéotomie. — Mort.*

M. *Lannelongue* communique à la Société l'observation suivante :

Le nommé Hurel (Victor), âgé de quarante-huit ans, cocher, s'est présenté le 31 décembre au soir à l'hôpital Beaujon. Il a beaucoup de fièvre, de la difficulté pour avaler, de la gêne de la respiration ; il peut néanmoins raconter à la sœur qu'il a été exposé à un refroidissement subit.

Le 1er janvier il est dans l'état suivant : Gêne considérable de la respiration ; depuis 4 heures du matin, deux accès de suffocation. Voix éteinte, coloration violacée des lèvres et de la peau du visage, insensibilité. Il existe au cou, dans la région sous-hyoïdienne, un gonflement considérable de toute cette région. Ce gonflement a pour limites latérales les sterno-mastoïdiens. Œdème dur, et coloration rouge peu marquée au niveau du gonflement. Le cou paraît très large et la tête semble reposer sur la région sous-hyoïdienne. Pas de fluctuation annonçant un foyer distinct. Le malade expectore avec difficulté une quantité considérable de sérosité spumeuse blanchâtre.

La trachéotomie devient urgente. Pendant l'opération, qui n'a présenté aucun incident particulier, il sort quelques grammes de pus lors de l'incision de l'aponévrose. L'opération est d'ailleurs suivie d'un soulagement immédiat. Mais le vin et tous les aliments qui sont présentés au malade sont immédiatement rejetés.

Le 1er janvier au soir; le pouls est très fréquent, le malade est anxieux. Dans la nuit un peu de délire.

Le 2, la respiration est embarrassée, le pouls très fréquent (128.) Un vomitif: le gonflement du cou est plus marqué que la veille. Le soir le malade s'éteint. Il sort par la canule une quantité énorme de sérosité.

Autopsie. — Pus disséminé sous l'aponévrose profonde du cou, formant de petits foyers dans les interstices des muscles. Dans l'épaisseur des muscles, il y a encore du pus, ayant le même aspect que celui que l'on trouve sous la peau, lorsqu'on fait des incisions à un phlegmon diffus. Il existe également du pus en arrière et au pourtour de l'œsophage, jusque dans le médiastin postérieur. Le calibre de ce conduit semble très diminué par la contracture des fibres musculaires qui le forment. Œdème de la glotte ; les replis sont gonflés, infiltrés de sérosité. Rougeur de la muqueuse qui les forme, les replis sont tellement rapprochés, qu'il existe à peine après la mort une ouverture pouvant laisser passer une plume d'oie. Rougeur très considérable de la muqueuse de la trachée. Les bronches et les divisions sont également rouges, et pleines de

mucosités très épaisses. Les poumons sont très congestionnés, les vaisseaux pulmonaires présentent des coagulations faites lors de l'agonie, cœur sain. Cerveau indemne de toute lésion.

DISCUSSION.

M. *Desprès*, ces phlegmons ont une extrême gravité. M. Nélaton les regarde comme se terminant toujours par la mort. Pendant mon internat chez ce professeur, il est entré dans les salles un jeune homme qui présentait à peu près les mêmes symptômes. On dut pratiquer également la trachéotomie, et de même le malade mourut. La cause du phlegmon parut être un refroidissement. M. Nélaton regarde les accidents qui se développent du côté du larynx et de l'œsophage comme la cause de la constance de cette terminaison fatale. Ces accidents précèdent la formation des foyers purulents.

Il faut d'ailleurs distinguer avec soin les phlegmons larges des phlegmons qui se développent autour des adénites cervicales.

M. *Fritz*. Je crois la terminaison par la mort moins constante que ne l'avance M. Desprès. Je me souviens avoir lu des observations où l'affection s'est terminée par la guérison.

M. *Robertet*. J'appelle l'attention sur l'état des cartilages du larynx; ils sont ossifiés, et me paraissent assez malades, pour qu'on puisse les considérer comme ayant servi de point de départ au phlegmon.

M. *Giraldès*. Le pronostic émis par M. Desprès est trop absolu. Il y a des phlegmons profonds du cou qui guérissent, quoiqu'ils n'aient pas leur point de départ dans une adénite. J'ai soigné en même temps à la Charité deux malades atteints de phlegmon profond du cou. L'un guérit, chez l'autre le phlegmon s'était développé à la suite de l'arrachement d'une dent. Le dentiste avait cru devoir appliquer des liquides irritants dans l'alvéole. Un phlegmon du cou s'était développé, on dut pratiquer la trachéotomie, le malade mourut. A l'au-

topsie on trouva une infiltration plastique du tissu cellulaire, et la mort parut la conséquence de la compression par ces issus infiltrés de l'ouverture du larynx et des organes voisins.

Dans la séance suivante M. Fritz :

J'ai trouvé dans les auteurs quelques indications qui me portent à regarder le pronostic de ces phlegmons comme moins grave que M. Desprès ne l'a exprimé. Ainsi Zillner (*Ost. med. Wochenschrift*, 1845, n° 32) dit n'avoir eu qu'un mort sur six malades atteints de phlegmons du cou.

Blosberg (Cynanche typhodes. *Casper's Woehenschrift*, n° 47, 1846) rapporte trois cas de guérison. Il attribue ce résultat à la position qu'il fait prendre à ses malades. En les couchant sur le ventre, il pense s'opposer à ce que le pus ne fuse dans les médiastins. Ludwig, (*Correspondenz blatt des Wurtembergischen aertzlichen Vereins*,) P. VI, n° 4, 1re description) rapporte des faits semblables, sous le nom de *pseudoerysipelas subtendinosum colli.*

Baumeister rapporte que chez les chevaux, il a vu trois cas de mort causé par la suffocation, dans les phlegmons du cou arrivant dans la fièvre putride nerveuse.

M. *Desprès.* Je désire que l'on ait bien soin de distinguer ce qui appartient aux abcès développés autour d'adénites ou autour de la glande thyroïde, et les véritables phlegmons. Dans ces derniers il y a suffocation, avant quatre jours, quelquefois, avant que les foyers purulents n'aient eu le temps de se former.

De plus, les faits de Baumeister peuvent peut-être se rapporter à des abcès survenus sous l'influence de la morve.

M. *Fritz.* C'est pour éviter la suffocation que Rœsch a préconisé les incisions multiples précoces. (*Caspers wochen's-chrift*, 1844, n° 41, 42, 48. Induration du tissu cellulaire suivie rapidement de gangrène). Quant aux faits de Baumeister, on ne peut pas les rapporter à la morve, car ils se sont développés comme des affections isolées.

4. *Hernie crurale double. — Trajet herniaire répondant à la fossette vésico-pubienne* (*Hernie inguinale oblique interne*, de M. Velpeau).

M. Delens présente une pièce appartenant à un sujet de 70 ans, mort le 12 janvier 1865, à l'hôpital des Cliniques, dans le service de M. Nélaton, à la suite du débridement pour une hernie crurale gauche, étranglée depuis quatre jours.

Le malade portait cette hernie depuis vingt ans, et jamais elle n'avait occasionné d'accidents. Du côté droit, il portait aussi une hernie crurale un peu moins volumineuse et facilement réductible.

L'étranglement de la hernie crurale gauche datait de 92 heures, lorsque l'opération fut pratiquée. L'intestin put être rentré dans l'abdomen. Le malade succomba vingt-quatre heures après l'opération, sans péritonite.

En disséquant la région inguino-crurale gauche, on ne trouve aucune particularité bien notable du côté du trajet crural et du sac herniaire. Une petite masse épiploïque y est engagée et adhérente à la partie antéro-interne de l'anneau crural. On peut assez facilement introduire l'index par celui-ci.

Le ligament de Gimbernat est médiocrement résistant; il ne paraît pas avoir produit l'étranglement ; d'autre part, le fascia cribriformis se confond trop intimement avec les parois et le collet du sac pour qu'on puisse, par la dissection, constater si l'étranglement a été produit par un des orifices dont il est percé.

Le sac, d'ailleurs, occupe sa position normale par rapport aux vaisseaux fémoraux, à l'arcade crurale et au ligament de Gimbernat.

Du côté droit, la hernie crurale est purement épiploïque et n'offre rien de remarquable.

Mais l'intérêt de cette pièce consiste dans la disposition suivante, qui ne pouvait être soupçonnée pendant la vie :

En dedans du cordon de l'artère ombilicale, oblitérée, à gauche, au niveau de la fossette vésico-pubienne, on voit, du côté de la cavité péritonéale, une petite ouverture en cul de poule,

ressemblant assez à la cicatrice ombilicale. Par cet orifice qui, non dilaté, a environ 8 millim. de diamètre, on peut introduire un corps mousse, qui pénètre dans un cul-de-sac, à trois ou quatre centimètres de profondeur.

Par la dissection, on constate que ce trajet se porte en dehors de l'épine du pubis et qu'il traverse la paroi abdominale au niveau du bord externe du muscle droit, de façon à aboutir à l'orifice externe du canal inguinal par lequel il sort en avant du cordon testiculaire.

Il ne se prolonge pas au delà du collet du scrotum, à deux ou trois centimètres de l'anneau inguinal.

Ce trajet est celui que suit la hernie *inguinale oblique interne* décrite par M. Velpeau (Annales de la chir. franç. et étrang. 18, p. 257), et dont M. Goyrand a cité un cas.

En effet, ce trajet a son orifice interne *en dedans du cordon de l'artère ombilicale*, entre ce vaisseau et le bord du muscle droit, et son orifice externe se confond avec celui du canal inguinal.

Il n'a pas été possible de savoir si ce petit sac avait pendant la vie renfermé une anse intestinale ou une portion de l'épiploon; au moment de l'autopsie il n'en contenait pas.

Du côté droit, existe la même disposition, seulement l'orifice est plus étroit, moins dilatable; le cul-de-sac est moins profond, mais la situation, par rapport au cordon de l'artère ombilicale est la même.

M. Ed. Cruveilhier. Je regrette que M. Delens n'ait pas mis sous les yeux de la société l'intestin du malade. Il y avait sur le bord convexe une ulcération circulaire. L'intestin présentait une infiltration purulente et sanguine de ses parois. On sait que M. Malgaigne a considéré ces ulcérations circulaires siégeant sur le bord convexe comme dues aux efforts de taxis.

---

5. *Luxations des articulations chondro-costales. — Déchirure de la trachée. — Fractures multiples. — Emphysème.*

M. *Carbonell* a recueilli les pièces anatomiques, qui font

l'objet de cette présentation, sur un sujet, d'une cinquantaine d'années, destiné aux dissections à l'amphithéâtre de Clamart.

Le sujet avait une plaie contuse de la région surcilière droite, sans lésion de l'os frontal. Il existait un emphysème généralisé de tout le thorax.

En pratiquant l'autopsie, nous avons trouvé : 1° une fracture de la clavicule au niveau de son tiers interne;

2° Une fracture du sternum oblique en bas et en avant, au niveau de l'articulation ossifiée des deux premières pièces. Des épanchements sanguins dans les muscles du thorax, de l'aisselle et du cou.

3° Les cinq premières côtes fracturées au niveau de leur angle. La première côte est de plus fracturée au niveau du sternum. Son cartilage est ossifié.

La seconde côte est séparée de son cartilage au niveau même de l'articulation. Il en est de même des troisième et quatrième côtes. Le cinquième cartilage costal est brisé à 1 centimètre en dedans de l'articulation chondro-costale. Il y a donc eu ici luxation des deuxième, troisième et quatrième côtes sur leurs cartilages; ainsi qu'il arrive dans les fractures des cartilages costaux, il n'y avait pas de déplacement. M. Malgaigne, dans son Traité des luxations, bien qu'il admette la possibilité des luxations chondro-costales, révoque en doute leur existence, parceque jusqu'à ce jour aucune des observations rapportées par les auteurs n'avait été vérifiée par l'autopsie.

4° En cherchant la cause de l'emphysème, nous n'avons trouvé aucune adhérence des plèvres. Les poumons étaient intacts; mais en pratiquant l'insufflation par la trachée, on voyait que la plus grande partie de l'air passait dans le médiastin qui était le siége d'un épanchement sanguin. La bronche droite était séparée de la trachée au niveau de leur continuité. La muqueuse était déchirée dans l'espace qui sépare le premier cerceau bronchique du dernier cartilage de la trachée. La membrane externe ou fibreuse était presque intacte. M. Dolbeau (thèse d'agrégation) ne signale pas la déchirure des bronches par lésion du thorax comme cause de l'emphysème.

6. *Fracture extra-capsulaire du col du fémur.*

M. E. Labbée communique à la société l'observation suivante :

Bouffard, âgé de 85 ans, entre à l'infirmerie de l'hospice des incurables (hommes) pour y être traité d'une fracture du col du fémur droit. Cet homme est admis le 2 janvier 1865. Il rapporte que la veille au soir, traversant une rue, il fut renversé par une voiture et tomba à la renverse sur la fesse droite. Il fut relevé et rapporté à l'hospice par des sergents de ville.

Le 2 janvier, M. Archambaud médecin de l'hospice, constate les signes classiques d'une fracture du col du fémur, abduction du membre, rotation en dehors, impossibilité des mouvements, douleur des plus vives au pli de l'aine lorsqu'on imprime la moindre secousse au membre, raccourcissement apparent, élargissement de la racine du membre, tumeur ovalaire, assez large à grand diamètre, dirigé dans le sens de la cuisse, siégeant au niveau du triangle de Scarpa ; il n'y a pas d'ecchymose, soit à la fesse soit au niveau du grand trochanter. Signalons encore ce fait que, au niveau de cette dernière éminence, la pression n'est nullement douloureuse. L'état général est satisfaisant.

Le membre est placé sur un double plan incliné constitué par deux coussins volumineux, placés bout à bout et relevés au niveau du jarret.

Il n'y a rien à noter jusqu'au 20 janvier. A cette date survient une maladie intercurrente : une péritonite par suite de perforation de la vésicule biliaire; la mort survient le 22 janvier.

L'examen nécroscopique révèle les particularités suivantes :

La peau, les muscles de la couche superficielle de la cuisse à l'origine du membre sont dans leur état normal. Ces parties étant enlevées, on tombe sur une saillie ovalaire, dure, oblongue, à grand diamètre dirigé dans le sens de celui de la cuisse : c'est la tumeur que l'on sentait sur le vivant au niveau du triangle de Scarpa. On l'incise difficilement; l'on découvre alors qu'elle est formée d'une sorte de gangue ostéo-fibro-muscu-

leuse. Elle entoure le fragment supérieur qui s'est relevé en avant, et incliné un peu en dehors. En effet, l'inclinaison est telle que le petit trochanter qui fait partie de ce fragment supérieur est venu se placer directement en avant. Mais cette gangue ou faux cal, comme on voudra l'appeler, n'existe pas seulement en avant; elle se continue en dedans et en arrière de l'articulation. En arrière surtout elle revêt la forme d'une coque osseuse très compacte, très épaisse, 1 centimètre 1/2, d'une longueur de 10 centimètres, sur 5 à 6 centimètres de largeur. Elle est enfouie au milieu de la masse musculaire profonde de la partie postérieure de la cuisse. Ces muscles et les parties fibro-celluleuses environnantes, ont participé à sa formation car ils ne sont nullement repoussés. Le nerf sciatique est en arrière et nullement altéré.

L'articulation coxo-fémorale étant ouverte, on ne constate rien d'anormal; un peu de sérosité citrine s'échappe à l'ouverture.

La partie supérieure du fémur étant détachée, il est facile de sentir la fracture à cause de la mobilité des fragments; mais on ne voit pas le foyer de cette fracture. Il faut enlever le faux cal qui entoure les deux fragments pour juger complétement la lésion. Il est alors facile de voir que le fémur est divisé au niveau de la ligne inter-trochantérienne, mais que cependant la scissure s'est abaissée un peu en dedans, puisque le petit trochanter fait partie du fragment supérieur. Quant au grand trochanter il est resté tout à fait adhérent au fragment inférieur; il est légèrement écorné vers son bord postérieur à son angle supérieur. Ce fragment est creusé vers la base du grand trochanter d'une cavité conique oblique en bas et en dehors. Cette cavité assez large reçoit la plus grande partie de l'extrémité supérieure du fragment supérieur. Cette partie représente une sorte de cône tronqué, qui s'adapte assez bien à la cavité précédente; ce qu'il y a de remarquable dans ce foyer, c'est d'abord qu'il n'y a nulle trace de travail de consolidation; et de plus c'est un aspect granuleux tout particulier. Il semble qu'il y ait eu là une sorte de résorption ayant creusé ou plutôt élargi la cavité décrite dans le frag-

ment inférieur, et arrondi, émoussé la partie saillante conique du fragment supérieur.

---

7. *Perforation de la vésicule biliaire.*

M. *E. Labbée* communique à la Société l'observation suivante :

Nous avons dit dans la note précédente que le nommé Bouffard, âgé de 85 ans, d'une moyenne constitution, était entré à l'infirmerie le 2 janvier pour y être traité d'une fracture du col du fémur droit. Ce malade, homme de lettres fort distingué, mais se livrant à des excès alcooliques, a toujours eu une santé assez satisfaisante. Il dit avoir eu quelquefois des coliques, mais ces coliques ressemblent plutôt à de l'entéralgie simple qu'à des coliques hépatiques. Quoi qu'il en soit, atteint de fracture du col du fémur le 1er janvier 1865 il conserve une santé satisfaisante jusqu'au 15; les fonctions se font régulièrement; l'état général est aussi bon que possible. Vers le 15, l'appétit diminue, la langue devient blanchâtre, et un peu saburrale; le pouls reste calme, le malade se trouve bien, n'accuse aucune douleur.

Les jours suivants, l'anorexie persiste; le malade se décide avec peine à prendre un peu de vin et un peu de bouillon.

Le 20 *janvier*, le malade ne veut plus rien prendre : il a des nausées, des vomissements formés des liquides qu'on lui a fait prendre quelques instants auparavant; pas de vomissements bilieux. Le pouls est petit, régulier, à 95. Interrogé sur son état, il répond qu'il va bien, qu'il ne souffre que de sa cuisse; il a un léger frisson dans la matinée; le ventre n'est nullement douloureux à la pression à l'épigastre ou bien au niveau de l'ombilic et de l'hypogastre. L'examen des poumons, du cœur ne révèle rien d'anormal. Le faciès est normal, nullement altéré, la voix a son timbre habituel. 30 gr. sirop de morphine, vin coupé avec de l'eau de Seltz.

La nuit est assez calme. Le lendemain matin :

21 *janvier*, à la visite, le malade dit qu'il n'a plus envie de vomir; légère somnolence, l'intelligence est nette. Le soir, le

malade semble plus affaissé; la nuit est calme, le malade boit sans vomir; mais sa faiblesse est plus marquée. Vers 6 heures, il perd connaissance; l'agonie commence, la mort a lieu à 9 heures du matin.

A l'autopsie, faite 28 heures après la mort, on trouve une péritonite tendant à se généraliser; car une grande partie de l'intestin grêle commence à présenter une fine injection. La cavité péritonéale contient à peine quelques cuillerées de sérosité louche; la péritonite est surtout développée dans l'hypochondre droit. Toute la surface convexe du foie, sa surface plane, toute la partie correspondante du diaphragne sont tapissées de fausses membranes étendues en couche uniforme; elles sont jaunâtres, de la couleur de la bile, peu épaisses (1 millimètre). En soulevant le foie, on remarque que les fausses membranes sont plus abondantes au niveau de la vésicule biliaire; elles sont molles, jaunes, et se déchirent en laissant écouler de la sérosité purulente jaunâtre; on peut alors constater au milieu de tous ces produits un calcul biliaire, de la grosseur d'une petite noisette, ce calcul est logé dans une petite dépression qui se moule sur lui, siégeant au niveau du col de la vésicule. En retirant le calcul, on peut s'assurer que la perforation siége bien à ce niveau. Le canal cystique est lui-même détruit dans une étendue de un centimètre à partir de la vésicule. Le canal cholédoque est fort dilaté; on peut y loger l'index. Il contient lui aussi quelques calculs à facettes; la dilatation coïncide avec un épaississement très notable des parois; elle se montre aussi sur les conduits hépatiques. Le foie a un volume normal; il ne présente rien de particulier à noter. Quant à la vésicule, elle est remplie de calculs de cholestérine, calculs assez volumineux, à facettes, au nombre de 80 environ. Ses parois sont très épaissies, mais beaucoup moins que celles du canal cholédoque et des conduits hépatiques. Elle a contracté des adhérences très solides, mais anciennes, avec le colon transverse et le duodénum.

M. *Cornil.* La perforation de la vésicule n'est pas nécessaire pour qu'il y ait péritonite. J'ai vu un cas dans lequel il y avait péritonite avec simple ulcération de la vésicule.

8. *Corps étrangers des cavités séreuses.*

M. *Dubrueil :* Je présente un corps étranger trouvé dans la gaîne du long fléchisseur du pouce au niveau de la première phalange. Il était libre de toute adhérence, du volume et de la forme d'un haricot. Il n'y avait d'épanchement d'aucune espèce dans la gaîne tendineuse. Ce corps étranger a offert, à l'examen microscopique une structure fibreuse. La surface était recouverte d'une couche amorphe.

Quelques jours auparavant j'avais trouvé des corps étrangers dans l'articulation du coude d'une femme. Cette articulation n'était pas altérée. Il n'y avait dans les corps aucun élément organisé. Ils avaient chimiquement la même composition qualitative et quantitative que les os; mais ils ne contenaient pas d'ostéoplastes.

M. *Desprès.* C'est à des lésions de ce genre que l'on a rapporté le mécanisme *du doigt* dit *à ressort.* On a attribué au passage d'un de ces corps hordéiformes à travers l'un des anneaux fibreux de l'aponévrose palmaire, les secousses qui constituent cette affection.

M. *Dubrueil :* Dans le cas présent, je n'ai aucun renseignement. J'ai trouvé le corps étranger sur un sujet livré aux dissections à l'Ecole pratique; du reste, il n'y avait aucune adhérence ni au tendon ni à la gaîne.

---

9. *Tumeur fibro-plastique du pli de l'aine.*

M. *Leroy* communique à la Société les détails suivants :

Le malade, âgé de vingt-quatre ans, a eu des ophthalmies et des engorgements ganglionnaires dans son enfance. Située dans le triangle de Scarpa, la tumeur effaçait le pli inguinal droit en remontant vers l'abdomen. Sa forme est ovoïde; son plus grand axe mesure 14 centimètres, le plus petit 10 centimètres; sa direction est celle du pli de l'aine.

Consistance variable en ses diverses parties; en certains points fausse fluctuation; en d'autres, elle est solide et élas-

tique; sur son extrémité inférieure et interne, consistance cartilagineuse. La tumeur paraît bosselée à la vue; la peau glisse sur elle et est couverte de veines dilatées. La tumeur glisse sur les parties profondes.

Le malade fait remonter l'origine de sa maladie à quatre ans; à cette époque il remarqua dans l'aine une petite glande grosse comme une lentille et roulant sous le doigt. L'accroissement s'est fait d'une façon régulière et sans aucune douleur. Rien à noter du côté de la famille.

Fendue selon son grand axe, la tumeur nous montre de petits kystes, gros comme une noisette; remplis les uns de sérosité jaunâtre, les autres de sang peu altéré; une membrane d'enveloppe les sépare du reste de la tumeur. Les points qui paraissaient cartilagineux au toucher sont blancs nacrés, en certains endroits infiltrés de matières calcaires. Mais la presque totalité de la tumeur est composée d'une substance solide, jaunâtre, ne donnant aucun suc au raclage, mais pouvant être réduite facilement en petites masses grenues.

Toute la tumeur est séparée des tissus voisins par une enveloppe cellulo-fibreuse.

L'examen microscopique nous donne :

1° Coupe pratiquée en un point blanc nacré; nombreuses cellules de cartilage; un peu de tissu fibreux; quelques rares vaisseaux sanguins; quelques éléments puriformes;

2° Coupe faite en un point qui paraît infiltré de calcaires; on trouve de nombreux éléments fibro-plastiques imprégné de calcaire; certains éléments sont infiltrés dans leur enveloppe seule, le noyau et le contenu paraissant à l'état normal; sur d'autres, le contenu est semé de granulations noires laissant à peine voir le noyau; enfin dans certains éléments, le noyau n'est plus distinct; une poche noire le remplace.

3° Coupe dans la substance qui compose la plus grande partie de la tumeur.

Nombreux éléments fibro-plastiques; au milieu d'eux beaucoup de noyaux et de cellules embryo-plastiques. Vaisseaux capillaires sanguins nombreux.

Cette tumeur rentre donc dans la classe des fibro-plastiques;

cependant on pourrait avec autant de raison l'appeler embryoplastique; car ces éléments entrent pour une bonne part dans sa constitution.

---

10. *Encéphaloïde du testicule.*

M. *Boucher* présente un encéphaloïde du testicule enlevé par M. Demarquay. Cet encéphaloïde présente un degré tel de ramollissement qu'il a été pris par un chirurgien pour une hématocèle ou un kyste. Il y avait une hémorrhagie dans la substance morbide.

Le malade était un homme de quarante-quatre ans, qui avait eu des accidents syphilitiques il y a trois ans, et qui faisait remonter à peu près à cette date, l'apparition de la tumeur.

M. *Cruveilhier.* Il faut savoir que ce que l'on a pris dans quelques cas pour une hématocèle du testicule n'était qu'un encéphaloïde dans le sein duquel s'était faite une hémorrhagie.

---

11. *Cancer des ovaires, du péritoine, de la plèvre et des poumons.*

M. *Hénocque.* Ces pièces ont été recueillies dans le service de M. Velpeau, sur une femme âgée de 58 ans, morte avec les symptômes de la cachexie cancéreuse.

A l'ouverture de l'abdomen, il s'est écoulé environ deux verres de sérosité roussâtre.

Le petit bassin est comblé par une masse cancéreuse formée par les ovaires, les trompes et le péritoine.

Les ovaires sont le siége de tumeurs arrondies, dont les plus grosses ont le volume d'une pêche, et sont uniques de chaque côté. Autour d'elles se groupent des masses nombreuses ayant depuis le volume d'un pois, jusqu'à celui d'un marron. Les trompes dilatées, ayant l'épaisseur d'un doigt, leur font suite et adhèrent à la partie supérieure du corps de l'utérus, également siége de dégénérescence.

Le tiers inférieur du corps, le col, la muqueuse utérine sont, au contraire, sains.

La vessie est parsemée de dépôts cancéreux à sa surface externe et jusque sous la muqueuse.

Le rectum, entouré par des dépôts superficiels, est sain dans ses tuniques musculeuse et muqueuse.

Les tumeurs de l'ovaire présentent à la coupe, à l'œil nu et à l'examen histologique, les caractères du cancer colloïde ; en d'autres points existent quelques kystes remplis d'un liquide sanguinolent et noirâtre.

Ailleurs, la matière cancéreuse, surtout dans les trompes et au sommet de l'utérus, est ramollie, diffluente.

Plusieurs bosselures, les dépôts dans la vessie, les ganglions, ont les caractères de l'encéphaloïde.

Le péritoine pariétal est criblé de dépôts cancéreux en forme de pustules, de taches de cire, de plaques, de trainées, qui sont surtout confluentes au niveau de l'ombilic. Dépôts analogues dans l'enveloppe péritonéale du foie, surtout au niveau des ligaments suspenseur et coronaire, autour de la vésicule biliaire, au niveau des fossettes colique et rénale.

Le parenchyme a les caractères du premier degré de la cirrhose, et n'a pas paru renfermer de dépôts cancéreux.

La rate présente, dans sa capsule fibreuse, des dépôts nombreux et analogues.

Le grand épiploon est transformé en une masse cancéreuse énorme, de 20 centim, environ de longueur, sur 15 de hauteur et 7 à 8 d'épaisseur, présentant les caractères de l'encéphaloïde.

Les divers replis du péritoine sont également le siége de dépôts volumineux.

La surface externe de l'intestin est parsemée d'une multitude de dépôts sous forme de granulations, taches de cire, etc., tandis qu'on n'en trouve pas au-delà de la tunique musculeuse.

Les ganglions forment, au-devant de la colonne vertébrale, une grosse masse, au centre de laquelle on retrouve les gros vaisseaux aplatis, mais non altérés dans leur structure.

Les reins sont sains.

Le diaphragme est criblé de petits dépôts lenticulaires, ou en plaques, sur ses deux faces et dans son épaisseur.

Dans les plèvres, injection vive arborisée, petites granulations cancéreuses, surtout dans les culs-de-sac inférieurs.

Adhérences au poumon, surtout à la base, par des fausses membranes rougeâtres, réticulées, aréolaires.

Les cavités pleurales renferment plusieurs cuillerées de sérosité sanguinolente.

La surface des poumons présente un grand nombre de granulations blanchâtres, grosses comme des grains de chenevis, situées dans la plèvre, et dans lesquelles l'examen histologique a fait reconnaître les caractères du cancer.

De chaque côté, surtout à la base et à droite, près du sommet, existent plusieurs noyaux indurés, dont le centre présente de petites masses cancéreuses de la grosseur d'un grain de chenevis à un pois, entourées par des noyaux d'hépatisation rouge.

Le péricarde présente à sa face externe, et surtout près du diaphragme, un assez grand nombre de petits mamelons cancéreux.

La face interne du péricarde, le cœur, ainsi que le cerveau et ses enveloppes, n'ont rien présenté de notable.

En résumé :

Le point de départ probable de la lésion a été dans les ovaires et les trompes, avec envahissement de la portion voisine de la surface de l'utérus, tandis que la plus grande partie du corps, le col, la muqueuse utérine restaient sains. Puis extension consécutive du cancer au péritoine, avec intégrité des organes abdominaux, tandis que le poumon et la plèvre ont été également envahis, surtout vers la base.

M. Cornil. J'insiste sur l'intégrité du col de l'utérus. L'ovaire et le col de l'utérus s'affectent isolément. Dans le cancer de l'ovaire, les autres organes de l'abdomen, le péritoine et même le poumon sont presque toujours pris. Le cancer du col reste plus limité. Le cancer des ovaires est, d'ailleurs, extrêmement rare.

12. *Kyste du vagin.*

M. *Dubrueil* présente l'appareil génital d'une femme servant aux dissections à l'Ecole pratique. Il a trouvé dans la paroi antérieure du vagin, à peu près à la hauteur moyenne un kyste du volume d'un œuf de poule, contenant dans son intérieur un liquide ayant la consistance du blanc d'œuf.

Ce kyste est développé entre la tunique muqueuse et la tunique musculeuse du vagin. Il est formé d'une membrane celluleuse et tapissé d'un épithélium pavimenteux.

Ce kyste rentre donc dans la classe de ceux que M. Huguier a décrits comme formés par l'hypertrophie des follicules profonds.

La femme est morte de péritonite puerpérale.

---

13. *Adhérences du péricarde. Lésions cardiaques.*

M. Legroux : Un jeune homme de 22 ans, mort à la Pitié dans le service de M. Bernutz, avait depuis deux ans de violentes palpitations de cœur, survenues après une chute de cheval. Il avait auparavant joui d'une excellente santé, et n'avait aucun antécédent cardiaque dans sa famille.

Pendant une manœuvre de cavalerie il tomba de cheval et fut piétiné par plusieurs chevaux. Transporté à l'infirmerie, il y resta longtemps et y fut traité, d'après les renseignements qu'il nous donne, probablement pour une endopéricardite. Quelques mois après il rentra dans sa famille et depuis lors il eut toujours des palpitations accompagnées d'étouffements aussitôt qu'il faisait quelqu'excès ou quelqu'exercice violent.

Lorsque nous le vîmes le 1er janvier 1865, il présentait les symptômes suivants : Décoloration des tissus, teinte cyanique des lèvres et pâleur lilas de la face qui est un peu bouffie. Les extrémités sont peu œdématiées; mais il est depuis longtemps au lit. Les veines jugulaires sont soulevées par des battements violents. La région précordiale est aussi le siége de mouvements étendus correspondants au choc du cœur; on

reconnaît à la matité, à la voussure, au choc de la pointe du cœur dans le 8me espace intercostal une hypertrophie du cœur. En outre, l'auscultation démontre la présence des lésions valvulaires multiples qui se révèlent par un double bruit de souffle, dont le 1er a son maximum au 1er temps à la pointe, et le second, à la base et au 2me temps. La respiration est anxieuse, et la base des deux poumons est congestionnée. Les autres fonctions s'effectuent normalement, mais éprouvent le contre-coup des troubles cardiaques et pulmonaires.

Le 3 janvier le malade eut une hémoptysie assez abondante et qui persista malgré un traitement approprié.

La gêne respiratoire augmenta, et le malade mourut le 4 janvier.

L'autopsie faite 36 heures après la mort, nous fit voir les lésions suivantes :

Les deux poumons congestionnés contenaient à la base quelques noyaux apoplectiques.

Le cœur volumineux occupait dans le thorax une place considérable. Il mesurait de la pointe à l'origine de l'aorte 13 centimètres.

Nous cherchions en vain le péricarde, nous croyons avoir sous les yeux une absence congénitale de cette enveloppe; mais par un examen plus attentif de la surface du cœur, nous avons constaté une adhérence complète du péricarde. Cette adhérence des deux feuillets était constituée par un tissu cellulaire, à mailles larges, infiltrées d'un peu de sérosité, permettant de très légers mouvements de glisssements des deux feuillets.

Le péricarde avait conservé une teinte normale. Les adhérences résistantes aux tractions, parcourues par de petits vaisseaux sanguins avaient tous les caractères de productions anciennes. L'inflammation qui leur avait donné naissance remontait donc selon toute probabilité à l'époque de l'accident.

Le cœur étant ouvert et débarrassé des caillots d'agonie, nous avons constaté que les cavités étaient dilatées, et que les parois musculaires plus épaisses qu'à l'état normal, avaient

cependant une épaisseur en rapport avec le volume du cœur et la capacité des cavités.

Les colonnes charnues de 1er ordre étaient très volumineuses.

L'endocarde avait une coloration normale, la surface de l'oreillette gauche présentait dans une étendue de 3 centimètres carrés environ des dépôts fibrineux, analogues à ceux que l'on rencontre dans les péricardites ressemblant à la surface râpeuse de la langue du chat. Ces produits iuflammatoires, très adhérents à l'endocarde, étaient aussi de date ancienne. Les valvules mitrales, insuffisantes, étaient surmontées sur leurs bords libres de végétations fibrineuses dont les unes disposées en grappes flottaient à l'orifice, et les autres ayant une base plus large, arrondies, résistantes s'opposaient à l'occlusion complète de l'orifice auriculo-ventriculaire. Les valvules tricuspides présentaient aussi des végétations de même nature, mais moins abondantes.

Les valvules sygmoïdes de l'aortes, également insuffisantes portaient aussi des concrétions anciennes qui altéraient l'intégrité de leurs fonctions.

L'aorte ne présentait aucune altération.

Le cerveau n'a pas été examiné.

Les organes abdominaux étaient sains.

Les altérations que ce cœur nous présente sont incontestablement de nature ancienne. Les accidents cardiaques et les troubles de la santé, n'apparaissent qu'à la suite de l'accident.

Je crois donc que dans ce cas l'hypertrophie doit être attribuée en grande partie à l'adhérence intime du péricarde avec le cœur, et que l'explication que donne M. Beau sur le mécanisme de l'hypertrophie, suite d'adhérence péricardique, est très admissible. Il est vrai que plusieurs causes ont concouru à la production de cette dilatation, l'endocardite, les insuffisances valvulaires; mais on peut admettre quant à ces dernières lésions, qu'elles ont été causes et effets de l'hypertrophie.

---

14. ***Endocardite valvulaire. — Embolie de l'artère sylvienne.— Ramollissement. — Aphémie. — Infarctus de la rate et du rein.***

M. le docteur Cornil communique à la Société l'observation suivante : Liez, âgée de 28 ans, entre à Lariboisière (salle Sainte-Mathilde, n° 15) le 24 décembre 1864.

A son entrée, elle était paralysée, depuis la veille, du côté droit du corps. La motilité était abolie. On a peu de détails sur ses antécédents. On sait seulement qu'elle était accouchée à terme un mois environ avant son entrée à l'hôpital. La parole avait été complétement abolie en même temps que la motilité.

Elle toussait et avait de la gêne à respirer, symptômes d'après lesquels on avait pensé à une phthisie pulmonaire, mais non d'après les symptômes locaux, qui étaient nuls à cet égard.

Les antécédents et l'examen physique, peut-être insuffisamment fait, ne nous donnaient pas de renseignements précis. Mort, le 12 janvier.

Autopsie, faite le 13 *janvier* 1863. — Femme bien constituée, non amaigrie. Les membres du côté droit sont un peu œdématiés à leurs extrémités, sans contracture.

Le péricarde est normal. La sérosité n'est pas plus abondante que dans la majorité des cas. *Le cœur* est volumineux, non déformé. L'aorte possède un calibre assez étroit pour que mon index ne puisse passer dans la première courbure, au-dessus des valvules. En versant de l'eau, de l'aorte, elle coule dans le ventricule, mais avec une très-grande lenteur, en sorte que cette insuffisance est presque insignifiante. La valvule mitrale présente sur ses deux valves, du côté de l'intérieur de l'orifice auriculo-ventriculaire des dépôts fibrineux accumulés, d'âge différent, les uns profonds, jaunâtres, pulpeux, caséeux, faciles à écraser et à détacher ; les autres, en général superficiels, sont plus rosés, bien que fibreux également. Ces dépôts fibrineux, dont les plus profonds sont très-adhérents, forment sur les deux valvules des coagulations assez épaisses et déchiquetées, de telle sorte qu'on voit à la surface de la fibrine, soit encore rosée, soit jaunâtre et caséeuse.

La surface interne de l'aorte et les valvules aortiques n'ont rien. — Le cœur droit est également normal; le ventricule gauche possède des parois plus épaisses qu'à l'état normal.

Les poumons présentent tous les deux, à leurs lobes supérieurs, de la congestion et de l'œdème ; à leurs lobes inférieurs, on voit, à la surface, des parties déprimées et rouges, qui sont des portions en atélectasie, non crépitants et plongeant au fond de l'eau. — Les artères pulmonaires sont libres.

Le foie est de couleur grise uniforme, sans distinction nette des lobules. Les cellules y sont granuleuses et en dégénération graisseuse (granulations fines).

La rate est longue de 21 à 22 centim. et volumineuse à proportion dans ses deux autres diamètres. A sa partie moyenne existe, à sa surface, une large dépression jaune qui l'entoure comme une ceinture, et, au-dessus de la première, deux autres ilots moins étendus, déprimés et de la même couleur; ces trois ilots, qui ont la même coloration jaune opaque dans toute l'épaisseur de la rate, répondent chacune au territoire de distribution d'une des divisions de l'artère splénique.

Le rein droit présente à sa surface une dépression irrégulière de 3 centim. dans son plus grand diamètre, qui est de couleur jaune à sa surface aussi bien que sur une coupe, et qui est une transformation du tissu rénal, dans toute l'épaisseur de la substance corticale. La substance corticale elle-même est tuméfiée, plus large qu'à l'état normal, de coloration grise opaque ; la substance tubuleuse est normale.

La vessie, normale.

L'utérus est très-bien revenu sur lui-même, et son volume est, à peu de chose près, normal. La muqueuse du corps de l'utérus paraît ne pas exister, et la surface du corps présente des faisceaux de fibres, qui ont une couleur grise opaque et sont lubréfiés par un liquide puriforme. Le col est déchiqueté et irrégulier, un corps jaune, de grossesse récente, existe dans l'un des ovaires.

Le crâne, ni la dure-mère, ne présentent rien de particulier à noter.

La pie-mère est œdémateuse.

Du côté gauche, *l'artère sylvienne*, dans la scissure, est vue d'abord molle et vide, puis elle devient très-grosse ; on voit une tumeur qu'elle forme, dont la surface est couverte de pseudo-membranes molles, faciles à détacher, grises ; à ce point, l'artère se divise en trois branches, qui sont toutes trois rondes et remplies, au lieu d'être vides.

L'artère renferme là un caillot fibrineux, dont la partie inférieure paraît ferme sur place, ayant la forme tubuleuse de l'artère et une couleur rosée, tandis que le centre a une coloration jaune, est de consistance molle, pulpeuse comme les caillots de la valvule mitrale. Un caillot fibrineux récent se dirige dans les trois branches de division.

Les circonvolutions de l'insula sont molles, affaissées, de couleur paille à leur surface. La troisième circonvolution est altérée également dans sa partie la plus postérieure, à la naissance de la circonvolution antérieure du sillon de Rolando, dans une étendue de 2 centim. Là, elle est affaissée, molle et jaune.

Toute la couche optique est également ramollie ; sur les coupes, on voit un liquide épais, l'examen microscopique y montre des corps granuleux très-gros, des leucocythes et des vaisseaux complétement libres, sans coagulations dans leur intérieur.

---

15. *Rupture du cœur.*

M. *Prévost* présente les pièces anatomiques d'une femme, âgée, morte à la Salpêtrière, dans le service de M. Vulpian. Il n'y avait rien d'appréciable dans les divers organes : cerveau, poumons, utérus.

Cœur. La cavité péricardique contient un énorme caillot rouge, qui enveloppe tout le cœur, qui présente un volume normal.

Le cœur est très-adipeux, et en certains points appartenant surtout au ventricule gauche, il semble même être presque complétement transformé en graisse.

A la face antérieure des ventricules existe une sorte de fissure longitudinale, qui laisse facilement pénétrer un stylet

et qui communique avec le ventricule gauche, tout près de la cloison intra-ventriculaire. Elle offre la longueur d'environ un centimètre. Le tissu musculaire du cœur est infiltré de graisse; et à l'examen microscopique, les muscles des colonnes charnues contiennent de très nombreuses granulations graisseuses; les veines du cœur sont dilatées, et il semble en plusieurs endroits s'être fait dans les muscles du cœur et près de la surface de cet organe de véritables hémorrhagies interstitielles, qui pourraient bien n'être que le début de lésions analogues à celle qui a causé la mort.

Les renseignements que j'ai été prendre dans le dortoir de cette femme, m'ont appris qu'elle était mal portante depuis quelque temps, souffrant de fréquents accès d'étouffements; on avait même songé à la faire entrer à l'infirmerie; la mort fut subite ou plutôt dura quelques minutes; elle appela avec anxiété la fille de salle, lui demandant à boire et, pendant que celle-ci voulait lui verser de l'eau elle mourut *sans pousser de cri*.

---

12. *Gangrène pulmonaire* déterminée par la *compression d'un ganglion bronchique.*

M. *Machenaud :* Le 9 décembre 1864, est entrée dans le service une petite fille, âgée de cinq ans. Elle était atteinte d'une rougeole en éruption; l'éruption fut assez confluente et accompagnée de congestion pulmonaire *double*. Néanmoins la petite malade sembla bientôt entrer en convalescence, les symptômes rubéoliques disparurent, et la congestion pulmonaire s'évanouit elle-même entièrement, ne laissant plus de trace de sa présence que quelques râles aux deux bases. Mais la convalescence ne s'établit point d'une manière franche, malgré cette amélioration sensible; en effet, l'appétit ne reparaissait point, la malade avait toujours l'air triste, abattu, fatigué, elle était très-pâle, et s'émaciait peu à peu; vers la fin de décembre, ces symptômes cachectiques avaient pris une intensité bien plus considérable; l'enfant était excessivement abattue; on la

tirait difficilement de sa torpeur pour lui faire prendre quelques aliments; le soir apparaissait un mouvement fébrile qui durait toute la nuit et qui s'établit bientôt d'une façon permanente avec exacerbation nocturne. Cet état adynamique prolongé et que rien ne semblait justifier attira vivement mon attention, ainsi que celle de M. le Dr Vidal, mais l'inspection des organes abdominaux ne fournit aucun signe explicatif, et quelques râles muqueux isolés dans l'étendue des deux poumons répondirent seuls à l'auscultation du thorax.

Tel était l'état de la petite fille au commencement de janvier, mais deux ou trois jours à peine s'étaient écoulés, qu'il survint une petite toux sèche, et il fut permis de constater à la percussion une matité circonscrite vers la partie moyenne de la hauteur du poumon droit, et à l'auscultation, un souffle bronchique énergique et rapproché de l'oreille. C'étaient là des signes de broncho-pneumonie.

Mais peu de jours après, vers le 10, la fièvre devint très-vive (140 pulsations), l'haleine acquit une fétidité excessive; la toux devint moins sèche; il n'y avait pas cependant d'expectoration et le souffle tubaire du poumon droit, était remplacé par de gros râles sous-crépitants. Pendant toute sa maladie l'enfant n'eut point de diarrhée, excepté vers la fin. Elle s'éteignit le 16 janvier au soir tout à coup et sans convulsions.

L'*autopsie* révéla les faits suivants :

Le poumon gauche *est sain.* Dans la plus grande partie du poumon droit, pneumonie au deuxième et au troisième degré. Vers la partie médiane et près de la racine, deux vastes foyers gangréneux. De plus, la bronche droite est comprimée par un ganglion du volume d'un œuf de pigeon qui est en rapport en dedans avec la trachée, en dehors avec le poumon; ce ganglion, pour ainsi dire à cheval sur la bronche, l'environne de toutes parts, excepté à la partie inférieure où la branche droite de l'artère pulmonaire est parfaitement isolée. La partie supérieure de la bronche est surtout en contact avec le ganglion qui la déprime.

Les vaisseaux (artères et veines bronchiques), ainsi que les filets nerveux du plexus pulmonaire qui fait partie de la racine du poumon, sont donc au moins en partie énergique-

ment comprimés, ainsi que quelques filaments nerveux et vasculaires, recueillis à la surface du ganglion et reconnus pour tels au microscope ont permis de s'en convaincre. Quelques autres ganglions tuberculeux un peu hypertrophiés environnent l'énorme ganglion également tuberculeux dont il vient d'être question.

L'observation a été recueillie à l'hospice des enfants assistés dans le service de M. Vidal, qui m'a cité un exemple analogue de gangrène pulmonaire par compression ganglionnaire, qui lui est personnel, et que je regrette de ne pouvoir présenter à la Société dans tous ses détails.

M. *Brouardel :* Je ne regarde pas cette interprétation comme indiscutable. Les vaisseaux pulmonaires ne sont pas chargés de la nutrition du poumon, les oblitérations emboliques des artères pulmonaires n'entraînent pas la gangrène du poumon, alors même que l'oblitération est complète. De plus, cette petite fille était convalescente d'une rougeole, et la gangrène semble devoir être rapportée à cette maladie antérieure plutôt qu'à la compression par le ganglion tuberculeux.

M. *Genouville :* La dégénérescence tuberculeuse du ganglion et la gangrène ne me paraissent être qu'une simple coïncidence. D'autre part, la gangrène des viscères, de la bouche ou de la vulve est loin d'être rare dans la rougeole. Cette dernière explication me semble donc plus en rapport avec les faits habituels; car, je ne connais pas d'observation de gangrène que l'on ait pu rapporter à la compression des vaisseaux par des ganglions tuberculeux, quoique cette lésion soit loin d'être rare à l'hôpital des enfants.

---

17. *Tumeur de la dure-mère.*

M. Prévost. Les renseignements que je pus avoir sur cette malade sont nuls : elle entra le 6 janvier à la Salpêtrière, on l'amena immédiatement à l'infirmerie, où elle aurait parlé à une surveillante d'attaques de nerfs qu'elle aurait eues plusieurs fois (?). L'interne de garde la trouva agonisante et ne put rien m'indiquer à son sujet.

Autopsie. — Cavité crânienne. Rien aux téguments ni aux méninges. On ne remarque rien à la surface de l'encéphale, le liquide encéphalo-rachidien est fort abondant, mais il est transparent, la substance nerveuse des hémisphères est saine. Mais quand on arrive au niveau de la tente du cervelet, on voit qu'à gauche elle est soulevée par une tumeur assez volumineuse. Le cervelet est laissé en place, et la partie postérieure de la base du crâne est enlevée avec lui au moyen de la scie.

La tente du cervelet n'est pas adhérente aux parties sous-jacentes. Tout le côté gauche du cervelet est considérablement atrophié, il est étalé sur la tumeur, qui, le disséquant, pour ainsi dire, l'a repoussé, de manière à se mettre directement en rapport avec les parties latérales du bulbe et de la protubérance annulaire. Mais la substance nerveuse n'est pas altérée ; les pyramides latérales, antérieures et postérieures de la moelle allongée sont saines, la substance cérébelleuse est donc simplement atrophiée par refoulement.

Cette tumeur, du volume d'un gros œuf, d'une consistance assez dure et élastique, remplit complétement la fossette cérébelleuse gauche ; elle recouvre la face interne du rocher, sans cependant atteindre son bord supérieur; le ganglion de Gasser et le trijumeau sont restés sains et en dehors de la tumeur ; le trou auditif interne est recouvert par la tumeur, mais le nerf n'est pas compris dans son intérieur, et chemine au-dessous d'elle sans altération.

La surface de cette tumeur semble se diviser en mamelons, dont un supérieur proémine, surtout en dedans, et fait surtout saillir la tente du cervelet ; les deux autres inférieurs sont étalés dans la fossette cérébelleuse. On peut, en outre, l'énucléer et la séparer complétement du crâne, en laissant la dure-mère en place, dure-mère qui recouvre le rocher qui n'est point altéré : cette tumeur est donc accolée assez fortement à la dure-mère, mais pourrait bien n'être pas formée à ses dépens.

A la coupe, elle est blanche, homogène, d'une consistance médiocrement dure, on peut facilement en extraire par le râclement fait avec un scalpel, un suc blanchâtre, qui, soumis

à l'examen micrographique, se montre comme composé d'un grand nombre de fibres élastiques, de corps fusiformes à noyaux, offrant des formes assez variées, et que M. Vulpian dit être considérés par certains auteurs comme de l'épithélium dégénéré et modifié. On y rencontre, en outre, des corps arrondis, entourés de cercles concentriques, comme fibroïdes, présentant des noyaux, et, à leur intérieur, des granulations volumineuses. M. Vulpian les considère comme offrant une certaine analogie avec des globes épidermiques ; ils contiennent des incrustations calcaires à leur centre. On retrouve aussi une incrustation analogue dans plusieurs des fibres lamineuses dont j'ai parlé plus haut. Cette tumeur serait donc une sorte d'intermédiaire entre les cancroïdes et les tumeurs fibro-plastiques.

Poumons. Pneumonie chronique dans certains points, et, à droite, pneumonie granuleuse, probablement cause de la mort. — Les autres organes sont sains.

Observation I. — Anévrysme de la carotide interne. — Hémorrhagie méningée consécutive. — Compression cérébrale. — Hémiplégie légère droite, par M. Gouguenheim, interne des hôpitaux.

Service de M. Bouley, hôpital Necker, salle Sainte-Eulalie, 19. Darson (Ernestine), entrée dans la nuit du 14 au 15 janvier 1865.

Les accidents cérébraux qui amènent cette femme à l'hôpital ont débuté il y a deux jours. Nous apprenons que depuis quelques années cette femme a éprouvé de violents chagrins, c'est le seul renseignement qui puisse nous être fourni.

Le 6 janvier au matin, cette malade fut prise d'une première attaque. Il y a eu perte de connaissance, déviation de la bouche. Sangsues à l'épigastre. La connaissance revint, mais le 14 janvier, elle a une seconde attaque, on l'amène à l'hôpital.

15 *janvier*. Décubitus dorsal; perte de connaissance; face pâle, anémiée; tête inclinée à droite; mouvements rares; respiration calme R. 24; pouls petit, lent, dépressible P. 60. — Incontinence des matières fécales; urine pâle, aqueuse, pas d'albumine, hémiplégie droite, plus prononcée au bras qu'à la jambe, bouche légèrement abaissée à droite; œil droit un peu entrouvert; œil gauche fermé; entrouvert par l'observateur, il se referme de suite; sensibilité très affaiblie à droite, à gauche l'excitation de la peau provoque quelques mouvements.

Diagnostic. Hémorrhagie cérébrale du côté gauche; traitement: sinapismes, potion cordiale.

Dans la journée la malade a paru reconnaître les personnes qui sont venues la visiter; toutefois elle ne leur a pas adressé la parole.

Le soir, aggravation des symptômes. La malade s'éteint sans nouvelle secousse le 16, à une heure du matin.

Autopsie 30 heures après la mort.

Crâne. Parois osseuses normales; *méninges* : sous la dure-mère du côté gauche se voit une vaste coloration bleue couvrant le lobe frontal. La dure-mère est saine, on l'incise et on voit immédiatement sous elle un caillot aplati, large, mince. La pie-mère est injectée et en la décollant de la pulpe cérébrale on entraîne quelques parcelles.

On trouve à la base au-dessous de la corne sylvienne un caillot plus ancien que le précédent. Tandis que ce dernier coiffe tout le lobe frontal et s'enfonce dans les anfractuosités de la fosse sus-orbitaire, le caillot ancien n'a pas un volume supérieur à celui d'une petite noix.

La corne sylvienne est entamée et réduite en une bouillie rougeâtre.

Les vaisseaux qui aboutissent à ce caillot se terminent par un véritable sac à plusieurs anfractuosités. Ils sont envahis sur leur trajet par des concrétions athéromateuses. La suffusion sanguine qui s'est faite dans la grande cavité de l'arachnoïde, sous la dure-mère, s'est produite aussi dans la gaîne de ces vaisseaux.

Quant à l'anévrysme, il siége à la fin de la carotide interne gauche, au moment où elle donne naissance à ses branches de terminaison. Il est probable que la rupture de cet anévrysme arrivée le 6 janvier, a produit le premier caillot : c'est celui qui siége à la corne sylvienne; il est plus dur, plus organisé que le suivant. La mort semble due au vaste épanchement qui a envahi la cavité arachnoïdienne.

Le cerveau est anémié. Il ne suinte pas de sang à la coupe. Les autres organes sont sains, mais anémiés.

Le cœur est hypertrophié. Plaques athéromateuses dans l'aorte, nodules de Morgagni durs et ossifiés.

Obs. II. —Pleurésie gauche. — Aphonie. — Accès de suffocation. —Trachéotomie. — Mort. — Anévrysme de la crosse de l'aorte, par C. Decori, interne des hôpitaux.

Le nommé Sarre (François), âgé de quarante-huit ans, cordonnier, est entré à l'hôpital Saint-Antoine, dans le service de M. le Dr Boucher de la Ville-Jossy, le 7 janvier 1865. Cet homme, couché au n° 32 de la salle Saint-Louis, raconte qu'il est malade depuis quatre mois seulement; à cette époque il aurait contracté un rhume violent qui n'a pas encore disparu ; l'expectoration a été peu abondante, et jamais il n'a craché de sang; aujourd'hui son rhume va mieux ; mais il se plaint d'avoir perdu la voix depuis quinze jours environ, et depuis huit jours il éprouve du malaise, de la courbature, des frissons répétés, de la céphalalgie et de la gêne dans la respiration.

A son entrée, le malade se présente dans l'état suivant : maigreur très prononcée, pâleur de la face, prostration générale, embarras léger des voies digestives; un peu de fièvre ; toux modérée, expectoration presque nulle; la voix est rauque, voilée. L'examen de la poitrine permet de constater qu'à gauche et en arrière il existe dans toute la hauteur une matité très accusée; le murmure vésiculaire est remplacé par du souffle voilé, lointain, perçu dans presque tout ce côté. Enfin, on

trouve de l'égophonie. En avant du même côté au sommet, sous la clavicule, il y a de la matité dans une étendue assez grande et à ce niveau on trouve des craquements humides en petite quantité. Dans tout le côté droit rien d'anormal. En présence de ces faits on conclut à une pleurésie gauche, de plus on admit une infiltration tuberculeuse du sommet gauche et une laryngite probablement de même nature.

On fait appliquer sur le côté malade des vésicatoires à plusieurs reprises. La pleurésie semblait diminuer, le murmure respiratoire se laissait entendre dans le poumon, le malade se trouvait mieux et avait demandé à manger.

Le 22 janvier, cet homme fut pris tout-à-coup d'accès de suffocation; la face était violacée, l'anxiété extrême, la respiration très accélérée, mais offrant ce caractère singulier, que l'inspiration se faisait très facilement tandis que l'expiration était très pénible et laborieuse.

On fait appliquer des ventouses sèches sur le côté gauche de la poitrine, des sinapismes aux extrémités, et l'on donne une potion calmante.

Le 23, au matin le malade paraît soulagé; mais dans la nuit surviennent de nouveaux accès de suffocation, offrant le même caractère, c'est-à-dire revenant à intervalles assez rapprochés : congestion de la face, refroidissement des extrémités, sueurs profuses, inspiration normale, expiration toujours très pénible. Le malade ne peut rester couché et garde la position assise sur son lit.

On donne un vomitif, une potion diacodée et on fait promener des sinapismes sur les extrémités.

Le 24 janvier, nouveaux accès très rapprochés; aphonie complète; même état des deux temps de la respiration.

A l'auscultation on perçoit le murmure vésiculaire dans les deux côtés de la poitrine, mais avec une diminution considérable à gauche; on compte quarante-cinq inspirations par minute.

M. le Dr Broca, ayant vu le malade, pense qu'il y a lieu d'intervenir dans cet état de mort imminente, et avec M. Boucher de la Ville Jossy, admet comme probable un obstacle dans les voies aériennes supérieures.

Le 25, à 10 heures du matin, le malade étant couché, la tête légèrement étendue, subit l'opération de la trachéotomie. Au moment où la trachée est ouverte et où la canule est placée, il survient de la contracture dans les membres, la face pâlit, les yeux sont convulsionnés, et cet homme meurt. On suppose du sang dans la trachée, à peine aspire-t-on une demi cuillérée à café de liquide; on pratique la respiration artificielle, on n'obtient aucun résultat.

A l'*autopsie*, le 26, on trouve un épanchement considérable de liquide séreux, dans la plèvre gauche; le poumon est revenu sur lui-même; il offre une coloration bleuâtre et plonge en entier au fond de l'eau. Le poumon droit est emphysémateux; sur des coupes faites en différents points il n'a été possible de constater, disséminés dans les poumons, que quelques noyaux tuberculeux, durs à la périphérie, et à peine en voie de ramollissement au centre. Les sommets pulmonaires étaient du reste entièrement dépourvus de productions hétéromorphes. Il n'y avait pas de sang dans les bronches. Les replis aryténo-épiglottiques, les cordes vocales et tout l'arbre aérien sont sains; il n'existe aucune trace d'ulcération ni d'épaississement de la muqueuse; pas de cicatrices anciennes ou récentes.

Sur la partie latérale gauche de la trachée-artère se trouve une tumeur volumineuse, légèrement ovalaire, offrant les dimensions d'un gros œuf de poule : cette tumeur est constituée par une vaste poche anévrysmale. A sa face antérieure elle était en rapport avec le sternum; par sa face postérieure elle reposait en grande partie sur la bronche gauche, un peu sur la partie inférieure de la trachée, et dans toute son étendue sur l'œsophage.

En bas, la tumeur s'appuie sur l'artère pulmonaire et fait paroi commune avec elle; supérieurement elle se confond avec la paroi inférieure de la crosse aortique.

L'œsophage, avons-nous dit, parcourt sa face postérieure et lui adhère assez lâchement; la bronche gauche contracte aussi avec la tumeur des adhérences très intimes. Nous reviendrons sur cette particularité en décrivant l'intérieur de la poche.

L'aorte descendante contourne le bord gauche de l'anévrys-

me, et lui adhère dans une étendue d'un centimètre et demi environ.

En avant, entre la carotide primitive et la sous-clavière, existe un tronc nerveux assez volumineux qui vient s'épanouir sur la tumeur et se confond avec elle, le nerf paraît être un rameau cardiaque; plus en dehors à gauche existe le nerf laryngé inférieur, qui contourne la crosse aortique; après l'avoir suivi un instant, on le voit plonger dans la tumeur un peu au-dessous des bords de l'ouverture qu'offre l'aorte à sa face interne; on le retrouve dans le sac, déchiré, en filaments confondus avec les caillots sanguins contenus dans la poche, puis il disparaît, et ce n'est que sur la paroi supérieure qu'on le retrouve perforant cette paroi pour se placer dans le sillon formé par la trachée-artère et l'œsophage. La carotide primitive, l'artère sous-clavière et le tronc brachio-céphalique n'offrent rien d'anormal. L'aorte est dilatée, à l'incision on constate que ses parois sont profondément altérées par l'infiltration de dépôts calcaires; elles sont fort épaissies.

La surface interne est rugueuse dans presque toute son étendue.

Sur la face inférieure se trouve une ouverture légèrement circulaire, offrant environ deux centimètres de diamètre, les bords de cette ouverture sont épais, échancrés, mais lisses.

Immédiatement au-dessus de cette ouverture se trouvent deux petits culs-de-sac; véritables petits anévrysmes, séparés incomplétement par une cloison perforée : leur intérieur contient des caillots; il n'existe pas de communication avec la poche anévrysmale, si ce n'est par l'intermédiaire de l'aorte.

La tumeur étant ouverte, on constate dans sa cavité une grande quantité de sang en caillots d'âge différent. Le sang central est noir, en gelée et nullement fibrineux comme celui qui est à la périphérie, qui au contraire est stratifié, en couches nombreuses, adhérentes entre elles, la plus externe intimement unie aux parois du sac.

Ces caillots enlevés, on remarque que la partie du sac qui correspond à la trachée-artère est très-amincie et que les anneaux de la bronche gauche sont en grande partie isolés les uns des autres à peine recouverts à la face interne par la mu-

queuse bronchique. Nulle communication n'existe cependant entre le sac et les voies aériennes. A sa partie inférieure la paroi anévrysmale est en contact avec la face supérieure de l'artère pulmonaire; cette adhérence est tellement intime qu'il n'a pas été possible de séparer ce vaisseau. Pour résumer on voit que la poche de cet anévrysme avait avec les organes voisins des points de contact très intimes avec quelques-uns et un peu plus lâches avec d'autres. En aucun point il n'y avait de communication entre eux.

Le cœur était sain et nullement hypertrophié.

M. Decori. M. Broca à propos de ce malade racontait deux faits analogues qui s'étaient présentés dans sa pratique et pour lesquels il avait pratiqué la trachéotomie, alors que l'autopsie avait révélé des anévrysmes de l'aorte qu'il n'avait pas été possible de diagnostiquer sur le vivant.

Au point de vue de la physiologie pathologique il y a à se demander si la présence du laryngé inférieur gauche dans la tumeur et si sa destruction ont été la cause de l'aphonie, ou bien si c'est simplement à la difficulté de l'expulsion de l'air dans l'expiration qu'il faut rattacher la modification qu'avait subie la voix : nous avons vu que le poumon gauche ne respirait plus, et de plus la respiration était gênée à droite, à un degré moindre il est vrai, car le poumon était simplement emphysémateux.

Cet état des deux poumons pourrait peut être aussi expliquer l'allongement de l'expiration contrastant avec la facilité relative de l'inspiration.

Enfin la présence de caillots dans la poche anévrysmale nous semble donner la raison de l'absence de souffle perceptible dans la tumeur.

M. Laborde ne trouve pas cette interprétation à l'abri de toute contestation physiologique. D'ailleurs, au point de vue de l'opération, appuyé sur des raisons assez légères, un auteur anglais proposait de pratiquer la trachéotomie dans les anévrysmes de l'aorte, espérant, en modifiant le mécanisme respiratoire, apporter quelques changements favorables dans la circulation sanguine et par suite dans la tumeur.

M. Cornil pense que l'aphonie complète du malade peut être attribuée à la compression du nerf laryngé gauche.

M. Guéniot rappelle que, les erreurs qui ont entraîné l'intervention chirurgicale pour des accidents de suffocation dont la cause siégeait trop bas pour être modifiée par la trachéotomie ne sont pas rares. Il cite l'observation de rétrécissement syphilitique de la trachée publié par M. Moissenet. D'ailleurs cette erreur est excusable lorsqu'on est dans l'incertitude sur le diagnostic et en face d'une suffocation imminente.

Obs. III. — GANGRÈNE DE L'EXTRÉMITÉ INFÉRIEURE DE LA JAMBE GAUCHE, CONSÉCUTIVE A UNE PHLÉBITE SPONTANÉE DE LA VEINE CRURALE. — AMPUTATION. — MORT. Observation, par M. DARD, interne des hôpitaux.

Le 14 décembre 1864 entre dans le service de M. Bernutz, à la Pitié, un homme âgé de 54 ans, cordonnier. Sa santé antérieure a été assez bonne; ses parents sont forts et robustes; il a eu étant jeune une maladie d'yeux dont il lui est resté du reste peu de souvenirs. A part deux érysipèles qu'il a eus vers l'âge de trente ans, il n'a jamais eu d'autres maladies. Marié à l'âge de trente quatre ans, il a eu huit enfants dont six sont morts scrophuleux, affectés de tumeurs blanches. Il y a dix ans, il avait pris un restaurant qu'il fut obligé de quitter; il revint à son premier état et subit dans les dernières années de nombreuses privations.

Au mois de juin 1864 il eut une diarrhée sans selles sanguinolentes, qui dura plus d'un mois; il l'attribua à sa mauvaise alimentation.

Depuis plus d'un an, il tousse et s'enrhume facilement; il se plaint actuellement de douleurs dans le pied gauche qui ont été précédées d'une sciatique ayant duré un mois.

Il est pâle, a peu d'embonpoint; ses jambes sont légèrement infiltrées; l'examen de la poitrine fait constater une matité légère au sommet gauche, un peu d'expiration prolongée,

sans râles : il existe au cœur un bruit de souffle anémique, se prolongeant dans les carotides; son pouls est petit, fréquent, il n'a pas de sueurs le soir; l'appétit est médiocre, le sommeil est conservé. L'examen des urines ne fait découvrir ni albumine ni sucre.

La douleur dont il se plaint au pied gauche occupe le gros orteil; la peau à ce niveau ne présente rien d'anormal; on crut cependant à des douleurs rhumatismales.

Le 22 décembre apparut sur la face plantaire du gros orteil une tache violacée; chaque jour elle augmenta d'étendue, en même temps que les douleurs du pied devenaient et plus continues et plus intenses. Quelques jours après il apparaissait manifestement qu'il s'agissait d'une gangrène commençante du gros orteil, dont la marche s'accéléra rapidement; en quinze jours tout le pied et le tiers inférieur de la jambe se gangrénèrent; quand M. Richet, appelé en consultation, par M. Bernutz, examina le malade, le membre avait plutôt l'aspect d'une gangrène par oblitération veineuse que par oblitération artérielle. Le pied et le tiers inférieur de la jambe étaient froids, violacés, noirâtres par places, un peu œdématiés, mais nullement secs, durs et raccornis comme dans la véritable gangrène par oblitération artérielle. Une épingle, enfoncée très profondément, ne laissait écouler qu'un peu de sérosité sanguinolente; l'artère crurale et la poplitée battaient régulièrement; il était impossible d'explorer la pédieuse. Le ventre un peu ballonné et douloureux, une diarrhée persistante, pouvaient faire croire à une péritonite tuberculeuse. La prostration était grande, l'appétit et le sommeil presque nuls.

Le travail d'élimination commença vers le 18 janvier, et le 26 on se décida à faire l'amputation de la jambe au lieu d'élection.

Celle-ci fut pratiquée par la méthode circulaire ; les artères ne donnèrent pas de sang, et on ne lia que quelques petites musculaires.

Le malade ne survécut que cinq jours à cette opération.

L'autopsie, fit voir qu'il s'agissait d'une phlébite de la veine crurale gauche déjà ancienne ayant déterminé secondairement la formation d'un caillot et l'oblitération des artères de

la jambe à partir du tronc tibio-péronier. En effet, les parois de la veine crurale étaient épaissies, infiltrées, la membrane interne rugueuse était adhérente à un caillot ancien s'étendant de l'arcade crurale au tiers moyen de la jambe; plus bas existaient d'autres caillots, mais moins noirâtres, non-adhérents et d'origine récente. Dans l'artère crurale, on trouvait un caillot allongé, fusiforme, répondant exactement par sa situation à celui de la veine. Son calibre n'oblitérait pas complètement l'artère; il n'était adhérent qu'à son extrémité inférieure, et même assez faiblement. L'artère poplitée était vide de caillot. Mais l'examen de la pièce anatomique fit voir que les tibiales antérieure et postérieure étaient oblitérées dans toute leur étendue depuis le tronc tibio-péronier jusqu'à la limite de l'escarre. Au milieu de celle-ci la pédieuse n'était pas imperméable; mais on y trouvait des traces de détritus sanguins, comme si le caillot qui y existait probablement avait subi une régression plus ou moins complète. Les muscles étaient en voie de transformation graisseuse; les capillaires du derme étaient oblitérées; les coupes faites au milieu de l'escarre montraient une très grande quantité de graisse accumulée au milieu des éléments anatomiques plus ou moins altérés; on trouvait également en abondance dans l'épaisseur du derme de ces corps irréguliers, insolubles dans l'éther et l'alcool décrits par Demme, sous le nom de corpuscules gangréneux. Le cœur était petit; il n'existait de tubercules ni dans le poumon, ni dans le péritoine.

Extrait du rapport de M. Ledentu sur l'observation précédente.

Il y a ici phlébite de la veine crurale, ayant déterminé postérieurement la formation d'un caillot dans l'artère, et, comme conséquence, une gangrène du membre inférieur qui présenta au début l'aspect de la gangrène par oblitération veineuse. Deux lésions vasculaires s'étaient réunies pour amener ce résultat; et si le caillot veineux n'a pas à lui seul causé la gangrène, ce qui est probable, et ce que nous montrent chaque jour les observations de phlegmatia alba dolens du moins, a-t-il imprimé à la lésion ce caractère mixte de gangrène

artério-veineuse qui avait frappé M. Richet dès le premier examen du malade et lui avait fait porter le diagnostic d'une phlébite, bien qu'il n'eût pas senti les battements artériels.

Quant à la phlébite, il est probable qu'il s'agit dans ce cas d'une de ces coagulations spontanées ayant pour siége le système veineux, développées sous l'influence d'un état diathésique. Le malade n'était pas tuberculeux, mais il était profondément anémique, et, dans cet état de cachexie déterminé par de longues privations et une diarrhée qui durait depuis longtemps. C'est dans cet état particulier du sang, qui se retrouve dans les périodes ultimes du cancer, des tubercules, et que Vogel a nommé inopéxie, qu'on voit se produire des coagulations veineuses nombreuses amenant ensuite l'inflammation des parois des veines.

Je crois donc pouvoir conclure qu'une coagulation spontanée a provoqué la naissance d'une phlébite de la veine crurale, phlébite manifeste, du reste attestée par les lésions des parois et l'aspect du caillot, et que la coagulation dans l'artère a été consécutive à la phlébite et s'est faite, soit sous l'influence d'une artérite légère que l'autopsie n'a pas montrée nettement, soit simplement par la compression, exercée sur le vaisseau.

Obs. IV. — RHUMATISME SPINAL, par M. TIXIER, interne des hôpitaux.

Le nommé M..., emballeur, âgé de vingt-quatre ans, entre à l'hôpital Saint-Antoine, service de M. Lorain, le 7 janvier 1865. Il a les apparences d'une constitution robuste, et dit s'être toujours bien porté. Cependant, il y a cinq ans, il eut une fièvre typhoïde qui dura six semaines, à la suite de laquelle, il conserva pendant deux ou trois mois des douleurs vagues dans les épaules et les bras; depuis il a joui d'une santé parfaite jusqu'au 5 janvier dernier; le soir il allait encore bien, mais dans la nuit sans cause appréciable, il sentit un léger frisson suivi de chaleur et de sueur; son sommeil fut agité, et le matin il se réveilla tout courbaturé, il éprouva en même temps une douleur vive au niveau de la région

dorsale du pied droit; il voulut néanmoins se lever, mais la douleur du pied était telle qu'il ne put se tenir debout; il passa la journée au lit, et le lendemain comme le mal et la douleur avaient encore fait des progrès, il réclama un lit à l'hôpital.

A l'examen du malade, le 8 janvier, on constate sur le dos du pied une tuméfaction rouge, tendue, des plus douloureuses; l'affection portait seulement sur les articulations tarsiennes et métatasiennes; les mouvements de l'articulation tibio-tarsienne étaient parfaitement conservés et nullement douloureux; le malade accusait en outre un point douloureux au-dessous du mamelon du côté gauche; il ne toussait pas, et on ne trouva rien à l'auscultation des poumons, ou du cœur; pour ce dernier organe cependant, il y avait peut-être à la pointe un léger prolongement du second temps. Comme symptômes généraux : perte d'appétit, langue blanchâtre, fièvre modérée.

(Prescription, gomme, eau vineuse, 2 pil. d'opium de 0,05. Cataplasme laudanisé sur le pied. Bouillons, potages).

Le 9, la douleur du pied était beaucoup moindre, la tuméfaction et la douleur avaient sensiblement diminué; il ne s'était rien produit au cœur, le point douloureux avait disparu, et la respiration était normale. Mais ce jour là, il se plaignit de douleurs assez vives le long de la colonne vertébrale; il n'était pas allé à la selle depuis trois jours. Même prescription, plus 15 grammes d'huile de ricin.

Le 10, la rachialgie avait augmenté, et le malade indiquait deux points, où la douleur était beaucoup plus vive, l'un entre les deux épaules, l'autre inférieur à la région lombaire au niveau des reins; il était couché sur le dos, immobile avec un certain degré d'opisthotonos, et très abattu. La veille il avait eu quelques efforts de vomissements, et rejeté une fois la tisane qu'il venait de prendre, il était allé à la selle, en même temps, il accusait des douleurs mal définies dans les deux membres pelviens.

Le 11, l'état du malade était à peu près le même; cependant les symptômes prenaient une acuité de plus en plus grande; les jambes surtout étaient très douloureuses, le ma-

lade étendu sur son lit pouvait à peine remuer, ne savait quelle position prendre. Quand on l'aidait à se tourner, les mouvements lui arrachaient des cris. La fièvre était plus forte, le corps couvert de sueur, il n'était déjà plus question du pied, la tuméfaction avait complétement disparu ; rien n'est changé au traitement.

Le 12, le malade dit n'avoir pas uriné depuis 24 heures; on retire avec la sonde une grande quantité d'urine colorée et un peu épaissie, mais ne précipitant pas par la chaleur et l'acide nitrique. Ce symptôme éveille de nouveau l'attention, et ce jour là on constate : qu'il est dans l'impossibilité de mouvoir les jambes; par moment seulement, on apercevait quelques soubresauts musculaires et tendineux, se produisant sur différents points, mais surtout bien accusés sur la face externe de la cuisse droite, au niveau du fascia lata, il y avait anesthésie jusqu'au creux épigastrique, mais pas d'analgésie. Quand il se touche lui-même ou qu'on applique la main sur son corps, il n'en a nulle conscience; mais si on le pique, il éprouve de la douleur, moindre cependant que celle qu'il ressent dans les parties non paralysées, sur les bras, par exemple. Quand il ferme les yeux, il ne se doute pas s'il est couvert ou non; il croit que cette anesthésie s'est produite depuis la veille progressivement et de bas en haut, en commençant par le pied gauche ; il n'y avait pas de doute possible, nous avions affaire à un cas de rhumatisme spinal avec paraplégie, paralysie de la vessie et du rectum.

L'intelligence était toujours intacte; la douleur l'empêchait de prendre aucun sommeil. Opium à haute dose; on lui donne des pilules d'extrait thébaïque de 0,05 à prendre dans la journée, jusqu'à ce que la douleur rachidienne soit calmée, ou jusqu'à commencement d'intoxication.

Le 13, il a pris 0,30 d'opium; il n'a pas dormi, mais a beaucoup moins souffert; la sueur est modérée, le pouls est à 104 pulsations. L'anesthésie remonte un peu plus haut; la veille le malade sentait au-dessus du creux épigastrique, maintenant l'insensibilité est complète jusqu'à la quatrième côte; il y a à la fois anesthésie et analgésie. Le malade ne peut pas produire le moindre mouvement volontaire; quand on déplace les

jambes, on ne produit plus de douleur. M. Lorain cherche alors s'il existe des mouvements réflexes. En excitant d'abord la peau à la cuisse, il ne produisait aucun mouvement dans le membre inférieur du même côté, mais en chatouillant la plante des pieds, nous vîmes un soulèvement brusque du testicule, le crémaster entrait immédiatement en contraction; ce phénomène existait des deux côtés et sans que le malade en eût conscience; au contraire, en répétant la même expérience sur les malades voisins, qui ne présentaient aucune altération semblable, lorsque l'excitation portait sur la face interne des cuisses, nous observions le soulèvement du testicule; mais dans aucun cas nous n'avons vu ces mouvements réflexes se produire en éveillant chez eux la sensibilité de la plante des pieds; ces derniers avaient seulement des mouvements volontaires, auxquels le crémaster restait tout à fait étranger.

L'état général est à peu près le même; il a vomi deux fois.

On continue l'emploi de l'opium à haute dose.

Le 14, à la visite du matin, le malade a pris de nouveau 0,30 d'opium; il a un peu dormi; mais son sommeil a été pénible, agité; on suspend alors l'usage de l'opium pensant que cet état d'excitation devait être rapporté à un commencement d'ivresse opiacée. En pratiquant le cathétérisme, nous remarquâmes que les lèvres du méat étaient agglutinées par des produits plastiques, dus probablement à un certain degré d'uréthrite produite par le passage de la sonde; jusque là le malade n'avait jamais présenté le moindre écoulement uréthral.

Il resta dans cet état jusqu'à une heure et demie. A ce moment il se trouve beaucoup plus fatigué et prie ses voisins de l'aider à s'asseoir; à peine assis, il eut, au dire des autres malades, comme une espèce de syncope qui se termina par un vomissement de matières noirâtres. On le replaça immédiatement dans la position horizontale; depuis il n'a plus parlé; il a perdu toute connaissance; quand nous arrivâmes près de son lit, la respiration se faisait difficilement, l'inspiration se produisait avec peine et lentement, le pouls était petit, fili-

forme, les extrémités déjà froides, il succombait à deux heures et demie.

L'*autopsie* est faite quarante heures après la mort.

Le pied droit ne présente plus aucune trace d'inflammation; il ne restait qu'un léger empâtement du tissu cellulaire sous-cutané, insignifiant; les articulations tarsiennes et métatarsiennes étaient saines.

Dans l'examen du cerveau nous notâmes d'abord une assez grande congestion des méninges. Le cerveau avait son volume et sa consistance normale; mais il était aussi un peu injecté, dans les ventricules latéraux existait une faible quantité d'un liquide séro-sanguin, aucune trace d'inflammation franche, d'exsudation plastique.

Quant à la moelle, au moment où la gouge pénétrait par la partie postérieure des vertèbres dans le canal rachidien, à l'union des vertèbres cervicales et dorsales, on vit sortir à l'extérieur une petite quantité d'un liquide qui avait tout l'aspect du pus, ensuite la moelle apparut par sa face postérieure et encore pourvue de ses membranes. Les méninges étaient recouvertes du liquide précédent sur une étendue de 15 à 20 centlmètres, de la cinquième ou sixième vertèbre cervicale à la troisième ou quatrième dorsale; plus bas on retrouvait encore les caractères d'une inflammation vive, mais ayant atteint un degré de moins; il y avait surtout une injection considérable, les altérations n'avaient pas envahi la face antérieure des méninges. L'inflammation paraissait s'être arrêtée sur les parties latérales au niveau du ligament dentelé, se prolongeant un peu dans les orifices des trous de conjugaison. Ainsi le tissu cellulo-graisseux et vasculaire intermédiaire aux parois du canal rachidien et à la dure-mère était remplacé par ce produit de nouvelle formation ici avec l'apparence liquide, et affectant sur l'os lui-même la disposition d'une membrane fibrineuse plus ferme en certains points, très ramollie sur d'autres, au-dessous, l'os lui-même paraissait plus vasculaire. On incise alors les méninges longitudinalement pour mettre la moelle à nu ; mais leur face interne avait conservé son apparence lisse et polie, la moelle avait partout son aspect normal, on observait seulement un peu de

congestion, des réseaux vasculaires plus riches, des sinus veineux plus développés, la substance de la moelle était aussi légèrement injectée, mais rien de plus.

Quant aux autres organes :

Le cœur ne présentait aucune altération; il y avait seulement une petite quantité de liquide séreux dans le péricarde.

Rien dans les plèvres; dans les poumons un peu de congestion. Ailleurs nous n'avons plus rien trouvé d'important à signaler.

M. *le professeur Cruveilhier*. Cette pièce est des plus remarquables; je n'ai jamais rien vu d'analogue.

M. *Ranvier*. J'ai fait l'examen microscopique, et j'ai trouvé que cette fausse membrane contenait beaucoup de globules de pus dans une trame vaguement fibrillaire, au milieu de laquelle existait une grande quantité de granulations graisseuses. En traitant par l'acide acétique, les premières stries disparaissent, et il en apparaît d'autres beaucoup plus longues. C'est de la mucine etudiée par Virchow. En ajoutant une plus grande quantité d'acide acétique, ces filaments se dissolvent.

Dans les épanchements articulaires, on trouve souvent des flocons fibrineux jaunâtres, leur trame est formée comme dans ce cas par de la fibrine et de la mucine. Ce fait dans les articulations n'a rien d'étonnant; on sait que toutes les fois que les cartilages se ramollissent, ils donnent de la mucine. Ici la présence de cette substance est plus difficile à expliquer. Du reste, avec M. Ollivier, j'ai déjà trouvé de la mucine dans les ventricules cérébraux eux-mêmes.

Dans ce cas il n'y avait pas d'altérations des os, ni des cartilages inter-osseux.

Obs. V. — CANCER ÉPITHÉLIAL DU LARYNX CHEZ UN ENFANT DE UN AN; par M. le docteur DUFOUR.

Madame X..., est accouchée le 8 janvier 1864; l'accouche-

ment et la vaccination ne présentèrent rien de remarquable, et mon attention ne fut pas attirée du côté du larynx de l'enfant.

8 *septembre* 1864, l'enfant en respirant produisait un sifflement tel, que depuis trois jours le père me dit qu'il était impossible de dormir dans la chambre qu'elle occupait. Ces accès de sifflement et de suffocation dont je fus alors témoin duraient 8 ou 10 heures; ils s'aggravaient par la moindre excitation, toutefois je pus constater qu'elle prenait le sein et ne le quittait pas, ainsi que son oppression aurait pu le faire supposer. Quand elle voulait crier, elle faisait des efforts manifestes, sans y parvenir; pas de cyanose, auscultation : murmure vésiculaire à peine perceptible, aucun râle; aucune matité anormale à la percussion. Rien au cœur; dépérissement surtout depuis huit jours.

La voix, me dit-on, n'avait jamais été forte, et l'enfant n'avait jamais fait entendre que quelques cris plaintifs. Depuis plusieurs mois ils avaient tout à fait cessé.

Traitement; teinture de musc 0 gr, 25 par jour dans du sirop; huile de foie de morue; quelques vomitifs tous les trois ou quatre jours.

15 *octobre*, dyspnée excessive, tête rejetée en arrière, bouche largement ouverte, asphyxie imminente. Lèvre violacée, voix absolument éteinte; auscultation : quelques gros râles dans la partie supérieure de la poitrine. Absence presque complète du murmure vésiculaire. Le sifflement a presque complétement disparu; traitem. : vomitifs matin et soir. Vésicatoire camphré en arrière de la poitrine.

16 *octobre*, amélioration notable. On a repris l'usage de la teinture de musc (0 gr. 25).

20 *octobre*, l'oppression persiste. Même état.

30 *octobre*. La petite fille, qui était à la campagne depuis six mois, est ramenée à Paris; musc, sirop de quinquina. Badigeonnages avec teinture d'huile de croton, au devant du larynx.

5 *novembre*, amélioration. Le murmure vésiculaire s'entend mieux. Le temps était sec.

16 *novembre*, par un temps brumeux, dyspnée excessive, agitation légère, cyanose.

17 *novembre*, consultation avec M. Bergeron. Dyspnée excessive, les accès de suffocation se sont succédé presque sans interruption. L'examen de la malade donne les mêmes résultats. M. Bergeron regarde la mort comme imminente.

Nous pensâmes, malgré l'absence de tout signe physique, à la possibilité d'une tumeur comprimant les nerfs pneumogastriques.

Traitement : vésicatoire, iodure de potassium.

Les jours suivants même état. L'ingestion du sirop provoque quelques vomissements.

25 *novembre*, consultation avec M. Barthez. L'examen de l'enfant ne fournit aucun nouveau renseignement, même pronostic. Traitem., antispasmodiques.

27 *novembre au* 5 *décembre*, râles muqueux dans les grosses bronches. Soufre 0,10, fumigations de goudron.

12 *décembre*, œdème des membres inférieurs.

29 *décembre*, il y a eu une légère amélioration ; l'œdème a disparu. Mais depuis hier les accès de suffocation ont été violents. Cet état persiste avec quelques alternatives jusqu'au 15 janvier. Dans la nuit après quelques accès de suffocation, l'enfant peut téter, elle s'endort et meurt sans se réveiller.

Autopsie faite avec M. Bergeron.

Cadavre émacié, la graisse a complétement disparu du fascia sous-cutané.

Poumons et cœur sains.

Le larynx est fermé par une masse d'un blanc laiteux. Il existe en arrière un petit pertuis encore perméable d'un millimètre de diamètre environ. La tumeur occupe l'espace circonscrit par les cordes vocales supérieures et inférieures, qui sont entièrement détruites. Elle présente une apparence mamelonnée ; à la loupe elle semble formée par une agglomération de petits mamelons analogues à des papilles ; elle a une consistance pulpeuse et se laisse déchirer par le manche d'un scalpel. Elle arrive en haut, au niveau des ligaments aryténo-épiglottiques, et en bas elle ne dépasse que d'un millimètre environ la limite inférieure des cordes vocales.

M. Robin constate au microscope que cette tumeur est entièrement formée de cellules épithéliales pavimenteuses.

M. *Duplay* fait remarquer cette singularité de voir se développer une tumeur formée par un épithélium pavimenteux dans le larynx où l'épithélium est cylindrique.

M. *Dubrueil.* J'ai vu dans le service de M. Chapotin de Saint-Laurent un polype du larynx inséré au dessous des cordes vocales, et qui était également formé exclusivement d'épithélium pavimenteux.

Obs. VI. — KYSTE HYDATIQUE DU REIN, par M. VIGIER, interne des hôpitaux.

Denys (Paul-Etienne), âgé de 44 ans, maître d'études, entre le 20 janvier 1865, à l'hôpital Cochin, au n° 11 de la salle St Jean, dans le service de M. Woillez.

Ce malade semble d'une constitution robuste : sa santé a été, dit-il, habituellement bonne; mais il est dans un état de subdélirium qui l'empêche de donner des renseignements précis sur sa santé antérieure. Il dit cependant que depuis trois mois, il est dans une misère profonde, et qu'il est considérablement affaibli. Depuis trois jours, il a été pris de coliques, avec vomissements et diarrhée.

21 *Janvier.* Accablement profond; le malade ne répond que vaguement aux questions qu'on lui adresse. Il n'accuse aucune douleur vive; seulement quelques coliques. Langue sèche, blanchâtre; faciès pâle, abattu, dans la nuit plusieurs vomissements verdâtres; une seule selle, liquide, peu abondante, roussâtre. Tuméfaction uniforme de l'abdomen, sonore à la percussion; le palper abdominal ne détermine que peu de douleur.

Au niveau de l'hypochondre droit, en déprimant la paroi abdominale, on sent une tumeur volumineuse, dure, mate à la percussion, s'étendant profondément en arrière dans la région lombaire droite, remontant en haut jusqu'au foie. Le malade dit n'avoir jamais eu d'ictère, ni de douleur dans la région lombaire; il semble ignorer complétement l'existence

de la tumeur. Le foie a son volume normal. Respiration gênée fréquente. Rien à noter à l'auscultation du cœur et des poumons. Pouls petit, très fréquent. Le malade n'a rendu qu'une très petite quantité d'urine, un peu trouble, et qui ne donne aucun précipité caractéristique.

22 *Janvier*. Délire, la nuit, vomissements répétés; pas de selle; ventre très tendu et indolore. Le malade n'a pas uriné. Pouls très petit, impossible à compter.

23 *Janvier*. Délire et vomissements persistants; pas de selle; miction nulle. Aggravation de l'état général; pouls insensible; peau froide.

Mort le même jour, à 11 1/2 du matin.

Autopsie. Pas de traces de péritonite; pas de liquide dans le péritoine. Estomac très distendu par des gaz. Intestin grêle flasque, épiploon et mésentère très graisseux. En développant l'intestin grêle, on trouve dans la portion supérieure du jéjunum deux invaginations; l'une à 20 centim. environ de la fin du duodénum, l'autre à 15 centim. au-dessous de la première; dans la première, l'étendue de l'invagination est d'environ 5 à 6 centim.; elle est un peu moindre dans la seconde : dans toutes deux, le bout supérieur s'est invaginé dans l'inférieur, et au sommet du cône invaginé, on trouve un orifice encore perméable.

Dans le flanc et l'hypochondre droit, tumeur de forme assez régulièrement ovoïde, fluctuante; par une percussion légère, on perçoit nn frémissement hydatique; elle est en rapport en avant avec les colons transverse et ascendant et avec le foie, qui la recouvre dans son tiers supérieur environ, et lui adhère assez fortement au niveau de son bord inférieur. En dedans, la tumeur est en rapport avec le pancréas, et la 2e portion du duodénum, qui lui adhère très intimement. En arrière, elle repose sur les muscles de la paroi abdominale postérieure, sur le côté droit de la colonne vertébrale : la veine cave supérieure longe la partie interne de la tumeur, mais n'est point recouverte par elle.

La tumeur est facile à isoler; elle est entourée par une couche cellulo-graisseuse, assez épaisse, facile à diviser avec le doigt. Lorsqu'on a isolé la tumeur, on constate que le rein

droit en occupe la partie postéro-supérieure. Le rein est atrophié dans une grande partie de son étendue, et confondu intimement avec le kyste, qui semble sortir de l'intérieur du hile dont les lèvres sont écartées pour le recevoir. Toute la partie supérieure, et une grande partie des face externe et interne du rein persistent; en bas, la substance rénale s'amincit peu à peu et se confond intimement avec la paroi du kyste. Tandisque la lèvre interne du hile est libre, et séparée de la tumeur par le bassinet et les vaisseaux du rein, sa lèvre externe se confond intimement jusqu'au sommet du rein avec la paroi de la tumeur. Le kyste semble donc s'être insinué dans la profondeur du hile se confondant en dehors avec la substance rénale atrophiée, tandisqu'en dedans et en arrière, il en est séparé par les vaisseaux rénaux et le bassinet. Le bassinet libre par sa face postérieure, se confond par sa face antérieure avec la tumeur. L'uretère est appliqué à la surface du kyste, à laquelle il adhère par un tissu cellulo-graisseux assez lâche : plus bas l'uretère continue son trajet sans présenter de modification dans son calibre. Il est partout perméable, et en introduisant un stylet dans la cavité, on pénètre dans le bassinet, qui n'a aucune communication avec la cavité du kyste.

La capsule fibreuse du rein se prolonge sur la tumeur, qu'elle entoure dans toute son étendue.

Le diamètre vertical est d'environ 22 centimètres.

La plus grande circonférence est de 25 centim. environ.

Le kyste ouvert, laisse échapper une assez grande quantité d'un liquide transparent, sans odeur spéciale, dans lequel nagent de nombreuses concrétions blanchâtres. La poche contient une grande quantité de vésicules hydatides de différentes grosseurs, depuis le volume d'une orange, jusqu'à des dimensions plus petites, égalant à peine celle d'un grain de millet, à travers la paroi transparente des vésicules, on aperçoit de nombreuses granulations blanchâtres, les unes adhérentes à la paroi de la vésicule, d'autres nageant dans le liquide qu'elle contient : l'examen microscopique démontre la présence de nombreux crochets dans ces vésicules; elles sont toutes libres, tassées les unes contre les autres, dans la cavité

du kyste. La paroi de ce kyste est blanchâtre, élastique, résistante, d'une épaisseur de 1 à 5 millim. environ : elle est tapissée en dedans par une couche grisâtre, molle, se détachant facilement par plans.

Dans la partie supérieure du rein, les pyramides sont distinctes, la substance corticale est légèrement jaunâtre.

Rein gauche. Légèrement hypertrophié.

Foie normal, à l'intérieur comme à la surface. Il adhère assez fortement à la face antérieure du kyste, par la partie moyenne de son bord inférieur, et la partie correspondante de sa face postérieure.

Vésicule biliaire, remplie de bile, indépendante de la tumeur ainsi que les canaux biliaires.

Estomac distendu par des gaz.

Les autres organes, *poumons, cœur, rate* sont normaux.

Obs. VII. — Ulcère simple de l'estomac, par M. Prévost, interne des hôpitaux.

Une femme âgée de soixante-seize ans, entre à l'infirmerie de la Salpétrière le 6 janvier 1865; elle est fort anémique; elle a eu de violentes hématémèses et du mélœna, les téguments sont décolorés, le pouls petit, irrégulier, à peine sensible, tout en un mot témoigne d'une hémorrhagie grave.

Les hématémèses se répétèrent plusieurs fois dans la journée, la malade vomit une forte proportion de sang caillebotté, noirâtre, et mourut dans la nuit du 7 au 8 janvier.

Les renseignements recueillis dans son dortoir apprennent que depuis un an cette femme s'amaigrissait, dépérissait et perdait peu à peu ses facultés intellectuelles. Elle mangeait très peu, et ne se décidait que priée par la fille de service. On ne s'est jamais aperçu qu'elle ait vomi des matières noirâtres.

Autopsie faite le 9 janvier.

Cavité cranienne, pas de lésion du cerveau, sauf une ané-

mie très prononcée des membranes et de la substance cérébrale, la pie-mère apparaît à peine, vu sa pâleur.

CAVITÉ THORACIQUE. *Poumon droit* adhérences fibreuses; surtout au sommet, emphysème au pourtour de la base, œdème des parties postérieures.

Poumon gauche. Quelques adhérences au bord postérieur; emphysème du sommet.

Cœur. Rien de particulier,sauf un peu d'épaississement des valvules.

Rate. Quelques points de la capsule épaissis, devenus cartilagineux, pas de lésion du tissu. (Hypertrophie simple).

CAVITÉ ABDOMINALE. *Estomac* dilaté, contenant un grand verre au moins de sang incomplétement coagulé, noirâtre. Près du bord de la petite courbure et vers le tiers environ de la longueur de ce bord, plus près du cardia que du pylore, se trouve un ulcère simple de la grandeur d'une pièce de un franc environ à bords rentrés sur eux-mêmes, à fond inégal, noirâtre, au milieu duquel se voit une petite saillie grisâtre. A sa face péritonéale, l'estomac est dans ce point en rapport avec une partie du pancréas, avec la veine splénique et l'artère coronaire stomachique. La veine ouverte ne présente aucun orifice communiquant avec l'ulcère. Un stylet introduit dans l'artère pénètre facilement jusque dans la cavité stomacale, en passant au centre environ de l'ulcère au travers de la petite saillie indiquée ci-dessus, qui paraît être un caillot ancien. Pas de dégénérescence athéromateuse des artères.

Foie sain, pas de calculs.

Utérus, normal.

Ovaire, kyste de la grosseur d'un œuf de pigeon.

Reins, très anémiés, petits kystes séreux à la surface.

Intestin, contient dans toute son étendue, jusque dans le rectum du sang noirâtre à demi coagulé, pas d'ulcération dans le duodénum.

Obs. VIII. — ULCÈRE SIMPLE DE L'ESTOMAC. — DILATATION GASTRIQUE, par M. RENNI, interne des hôpitaux.

La nommée Berlemont, âgée de cinquante-cinq ans, journalière, a eu depuis trois ans des vomissements de sang caillé, et des selles remplies de matières noirâtres. Les digestions étaient pénibles et s'accompagnaient de bruits intestinaux. Elle avait une douleur fixe dans le dos à gauche, au-dessous de l'épaule.

Cet état la fit admettre comme cancéreuse à la division des incurables. (13 août 1862).

En mai 1863, elle fait un séjour d'un mois à l'infirmerie et se trouve très soulagée par un traitement composé de nitrate d'argent et d'opium, ainsi que par une alimentation lactée.

En juin 1863, nouveaux vomissements, presque incessants; phénomènes nerveux, troubles de la vision, crampes. Fluctuation gastrique très prononcée et étendue. Vomissements de matières marc de café. Potion de Rivière, vin de Bagnols.

En juillet, nouveau séjour à l'infirmerie, vomissements d'un liquide visqueux, noir comme du goudron. Les particules noires qui donnent leur couleur au liquide sont contenues dans un mucus visqueux, filant, transparent,qui forme la plus grande partie de la masse. Vomissements très abondants, selles noirâtres.

Cet état persiste avec quelques intervalles d'améliorations jusqu'au 20 décembre 1864.

Dans la journée contracture des extrémités, et tendance à la syncope, sinapismes, vésicatoire à la nuque.

Le 21, nouvel accès de contracture, coma, fièvre.

Le 22, coma absolu, mussitation, contracture des membres supérieurs. Flexion des avant-bras, main droite étendue, main gauche fléchie autour du pouce, poing fermé. Pas de raideur des membres inférieurs, cou un peu raide, dans l'extension. Pupilles dilatées, hoquet. Ne vomit plus depuis deux ou trois jours, T. 41°.

Morte à 3 heures, le 22 décembre 1864.

Autopsie. Centres nerveux. Enveloppes, rien d'anormal.

Estomac ; l'estomac, extrêmement dilaté, adhère par un tissu celluleux assez dense avec la paroi abdominale et par des brides celluleuses avec les anses intestinales et les viscères voisins. La tunique musculeuse est blanche et épaisse, la muqueuse considérablement hypertrophiée et résistante.

La cavité stomacale présente autour et en haut du pylore un *ulcère simple*, presque entièrement guéri, présentant une dépression dépourvue de couche épithéliale, à bords nettement limités.

Intestins, rien d'anormal.

Poumons, congestion des lobes inférieurs. Dans les deux sommets on trouve des tubercules crûs. (Grosseur de grains de millet) qui paraissent remonter à une date relativement récente. Point de tubercule ramolli, point de caverne.

Cœur, tissu du cœur gris et friable.

Aorte non athéromateuse, point de lésions valvulaires.

Les cavités ne contiennent pas de caillots.

Foie, normal.

Reins, anémiques.

Obs. IX. — ULCÈRES SIMPLES DE L'ESTOMAC CICATRISÉS CHEZ UN ENFANT : HYPERTROPHIE GÉNÉRALE DES PAROIS ET RETRÉCISSEMENT PYLORIQUE, RUPTURE DE L'ORGANE, MORT. Par M. VERLIAC, interne des hôpitaux.

L...., âgé de 14 ans, travaillant dans les équipements militaires, entre le 22 septembre 1864 à l'hôpital Sainte-Eugénie, dans le service de M. Barthez.

Depuis deux ans, sans cause connue, notamment sans ingestion de substances caustiques, il est affecté de troubles digestifs consistant surtout en diminution de l'appétit, en crampes et coliques, qui depuis 15 jours augmentent considérablement d'intensité et s'accompagnent de vomissements alimentaires. Une constipation assez opiniâtre s'est jointe, dès le début, à ces symptômes, souvent interrompue par des débâcles intestinales, se terminant d'autrefois par des selles naturelles et norma-

les. Les progrès de la maladie ont peu à peu déterminé un état de faiblesse et de maigreur assez prononcé, sans obliger toutefois l'enfant à cesser de travailler avant son entrée à l'hôpital. Pendant trois mois que ce malheureux est resté dans nos salles, nous avons pu assister à la répétition presque quotidienne de crises douloureuses tellement intenses parfois, qu'elles occasionnaient des convulsions générales, toniques, sans perte de connaissance. La douleur s'irradiant comme d'un centre, de la partie droite de l'épigastre, envahit surtout très-vivement le côté droit du ventre, et accessoirement le côté gauche, les lombes et le bas de la poitrine, et s'accompagne tantôt de météorisme, tantôt d'aplatissement de l'abdomen. Les vomissements sont fréquents, tantôt ils ont lieu après les repas, tantôt dans leur intervalle ; nous n'avons jamais trouvé de sang dans les matières vomies. A deux reprises, deux mois avant la mort, il y a eu des selles sanguinolentes, très-foncées.

Ces symptômes ont présenté des exacerbations, des rémissions, et chose remarquable, en novembre, ils ont même complètement disparu pendant 10 jours. Alors les fonctions digestives s'accomplissaient régulièrement sans douleurs ni vomissements ; et rendaient de la fraîcheur et des forces au malade, lorsqu'il fut repris comme auparavant. Son état néanmoins n'empirait pas d'une façon sensible, quand le 2 janvier 1865, il mourut presque subitement à la suite d'une hématémèse considérable.

Autopsie 36 heures après la mort.

Le cerveau, les poumons, le cœur sont parfaitement sains. Des fausses membranes assez épaisses unissent les deux feuillets de la plèvre en arrière dans le tiers inférieur du côté droit.

A l'ouverture du ventre, il s'écoule une certaine quantité de liquide noirâtre, constitué par de la sérosité péritonéale et une forte proportion de matière mélanique, abondante surtout autour de la grosse tubérosité de l'estomac. Le péritoine, débarrassé par le lavage de la matière mélanique, ne présente aucune trace de phlegmasie récente. Mais des adhérences solides unissant la face supérieure du foie et la rate au diaphragme, ainsi que le colon à l'extrémité pylorique de l'estomac, témoignent d'une inflammation ancienne. Le foie, les

reins, la rate et l'intestin ne présentent aucune altération notable.

L'estomac, au contraire, est le siége de lésions remarquables et tout à fait insolites dans l'enfance; il mesure 27 centimètres en longueur et 15 en hauteur. Notons d'abord qu'au-dessous du cardia, sur la face postérieure, existe une déchirure demi-circulaire de 1 centimètre 1/2 de long, par laquelle s'échappe une matière mélanique analogue à celle que nous avons trouvée dans le péritoine; cette déchirure évidemment produite par les efforts de vomissement a été la source de l'hématémèse, et c'est par elle que l'épanchement s'est fait dans l'abdomen. L'estomac ouvert et débarrassé du sang qu'il contient, on constate que tout près du cardia sur la paroi postérieure existe une plaque arrondie, de la largeur d'une pièce d'un franc, présentant les caractères d'une cicatrice ancienne. La surface de cette cicatrice, du côté de la cavité stomacale, est légèrement cupuliforme, lisse, dépourvue de muqueuse, d'un gris blanchâtre avec quelques tractus à reflet nacré. Les bords très-légèrement sinueux sont nettement arrêtés et distincts, par leur dureté, du reste de la paroi dans laquelle la cicatrice est enchâssée. Cette plaque est épaisse de 3 à 4 millimètres, et d'une dureté coriace rappelant à la coupe la couenne de lard. C'est sur sa partie droite, à son union avec la muqueuse saine que s'est produite la déchirure demi-circulaire dont nous avons parlé.

Sur la petite courbure se voient trois autres plaques semblables un peu moins grandes, mais plus épaisses, et comme cachées au fond d'anfractuosités formées par les replis hypertrophiés de la muqueuse, que l'on est obligé d'écarter pour les bien voir.

Sur la grande courbure à partir du pylore existe une cinquième plaque plus épaisse encore, oblongue, mesurant 4 centimètres dans le sens de la grande courbure et 2 centimètres dans le sens antéro-postérieur. Elle fait face aux trois plaques que nous avons notées sur la petite courbure. Ces cicatrices ont la même dureté, le même aspect de bords et de surface que la première; sur aucune d'elles on ne rencontre d'ulcération ni de solution de continuité. Elles rétrécissent

toute la région droite de l'estomac, mais surtout en deux points. En effet, il existe à 5 centimètres du pylore et au pylore lui-même un double rétrécissement qui admet avec peine l'extrémité du petit doigt, et paraît produit par la rétraction des cicatrices et aussi par l'hypertrophie des parois dont il nous reste à dire un mot.

L'hypertrophie porte sur tout l'organe; mais elle va en augmentant de la grosse tubérosité où les parois ont à peu près le double de l'épaisseur normale vers le pylore où elles atteignent une épaisseur de 8 à 10 millimètres: de sorte que l'épaississement des tuniques et la dureté des cicatrices donnent à ce point l'apparence d'une tumeur squirrheuse. Mais l'examen microscopique ne laisse aucun doute sur la nature de ces altérations.

Différentes coupes permettent de voir très nettement :

1° Un développement exagéré des glandes de la muqueuse dont le volume est doublé et même triplé. La membrane propre, l'épithélium, les vaisseaux prennent part à ce développement et se présentent avec leurs autres caractères normaux, sans dégénérescence d'aucune sorte;

2° Une hyperplasie considérable des fibres cellules qui se trouvent mêlées surtout dans le voisinage des cicatrices à une certaine proportion de fibres lamineuses et élastiques;

3° La structure des plaques cicatricielles dont la surface est complétement dépourvue de muqueuse, qui sont constituées surtout par du tissu fibroïde, et se confondent dans leur partie profonde avec la couche musculaire.

Ainsi nulle part autre chose que les éléments normaux hyperplasiés.

L'hypertrophie porte surtout sur la muqueuse et la tunique musculaire.

Réflexions. Nous pouvons conclure de cet examen que cet enfant a été atteint d'une gastrite ulcéreuse comme on en rencontre chez l'adulte, que le travail de cicatrisation qui est complet, a été la principale cause du double rétrécissement pylorique. Quant à l'hypertrophie, nous en trouvons une explication, pour ainsi dire mécanique, dans le surcroît d'activité musculaire nécessité par le rétrécissement;

mais en voyant cette altération porter d'une façon si remarquable sur la muqueuse, et atteindre son plus haut degré autour du pylore, là où se concentrent les ulcérations, nous pensons que la longue phlegmasie qui a modifié l'estomac, n'est pas étrangère à sa production. Ajoutons, comme fait clinique, qui a son importance, que la tumeur pylorique a été constatée plusieurs fois pendant la vie par la palpation, et que chez un adulte elle aurait pu faire croire à une affection cancéreuse.

M. *Cornil* fait remarquer l'extrême rareté de cette affection chez les enfants.

Obs. X. — SÉQUESTRES DE L'EXTRÉMITÉ INFÉRIEURE DU FÉMUR, — ABCÈS MULTIPLES DE LA CUISSE ET DE LA JAMBE — AMPUTATION — MORT PAR INFECTION PURULENTE, par M. DARD, interne des hôpitaux.

Le 30 novembre 1864, entre dans le service de M. Richet à la Pitié, le nommé Letiona, Louis, âgé de 19 ans, tisserant, pour y être soigné d'une tumeur blanche de l'articulation du genou du côté droit.

Brun, d'une constitution assez chétive, le malade n'a eu ni gourme, ni maux d'yeux, ni engorgements ganglionnaires dans son enfance; il toussait un peu chaque hiver, mais ne crachait pas de sang; pas d'antécédents tuberculeux dans sa famille.

Dix-huit mois avant son entrée dans le service, ce jeune homme, a été pris, sans cause apparente, de douleurs dans le genou gauche, peu vives, du reste, et ne l'empêchant pas de se livrer aux travaux de son apprentissage. Cependant son genou devint rouge et volumineux, et il fut obligé de garder le lit et de réclamer les soins d'un médecin : on lui appliqua deux cautères, on lui fit faire des frictions et prendre de l'iodure de potassium.

Six mois se passèrent ainsi, et comme son mal augmentait toujours, le malade se décida à venir à l'hôpital.

A son entrée, on constate une tuméfaction considérable de

l'extrémité inférieure du fémur gauche : la jambe est rétractée et fléchie à angle aigu sur la cuisse, les mouvements paraissent très douloureux. En palpant avec soin les parties malades, on s'aperçoit que le gonflement et la tuméfaction portent surtout sur le côté interne du fémur, au niveau du condyle, et qu'il existe là une douleur vive, et un œdème diffus, sans fluctuation, sans changement de couleur à la peau, faisant présumer que la lésion a débuté par l'extrémité inférieure de l'os. L'articulation du genou est, du reste, intacte; la rotule est mobile; il n'y a ni liquide ni fongosités dans l'articulation. On peut lui imprimer des mouvements, mais ils provoquent une vive douleur.

Dans le creux poplité, existaient deux fistules laissant écouler journellement une assez grande quantité de pus : le stylet qu'on y introduit pénètre profondément, mais sans arriver sur une surface osseuse dénudée. Plus haut, le long des attaches du grand adducteur, à la ligne âpre, existe un autre abcès remontant jusqu'au tiers moyen de la cuisse et communiquant avec le creux poplité. Le malade accuse dans le genou des douleurs continues très intenses la nuit et le privant depuis longtemps de tout sommeil; il tousse par quintes fréquentes, a beaucoup maigri et présente le soir une transpiration abondante.

A l'auscultation on constate à gauche une matité et un souffle bronchique descendant jusqu'au milieu de la fosse sous-épineuse; quelques craquements humides sans inspirations profondes, œgophonie; à droite rien de bien manifeste.

En présence de ces symptômes, M, Richet, pensant avoir à traiter un séquestre de l'extrémité inférieure du fémur, songe d'abord à la résection de cette portion de l'os. Mais la présence de l'abcès de la cuisse et des phénomènes aigus apparaissant vers l'articulation, le décidèrent à l'amputation de la cuisse, le 23 janvier 1865.

Celle-ci fut pratiquée au tiers supérieur par la méthode à lambeaux. La réunion tentée par les bandelettes de diachylon réussit complétement, et le malade délivré de ses douleurs aiguës, alla très bien pendant une huitaine de jours.

Mais le 2 février, il fut pris d'un frisson intense avec dou-

leurs et gonflement du moignon faisant présager une infection purulente. Ce pronostic malheureux ne se réalisa que trop ; le malade, après avoir présenté à plusieurs reprises des frissons suivis de sueurs, des douleurs vives de l'épaule gauche,une dyspnée croissante, de la diarrhée et un léger délire, mourut le 17 février 1865.

A l'autopsie on constate la présence d'un caillot déjà ancien dans la veine fémorale, s'étendant du moignon à trois centimètres de l'arcade fémorale; à partir de ce point la veine est remplie de pus, et en incisant sur la sonde cannelée on peut constater la présence de celui-ci jusque dans la veine cave à son entrée dans le foie; les parois veineuses sont légèrement épaissies;la veine saphène est remplie par un caillot adhérent; l'artère fémorale ne contient qu'un sang séreux et très liquide; les deux lambeaux du moignon sont parfaitement réunis; l'extrémité inférieure du fémur laisse échapper la moelle sous forme d'un champignon mollasse et fongueux.

Abcès multiples dans le foie, dans le sommet du poumon droit, présentant, comme le poumon gauche, des tubercules à l'état de masses caséeuses; collection purulente dans l'articulation scapulo-humérale.

L'examen du fémur après l'amputation montre qu'il s'agit de sequestres renfermés dans une cavité osseuse développée dans l'épaisseur du condyle interne du fémur, à un pouce du cartilage articulaire. Sa forme est ovalaire; elle mesure quatre pouces dans le sens de la diaphyse, deux pouces transversalement; elle est tapissée par une membrane molle, très vasculaire, d'une épaisseur de deux millimètres comblant exactement ses anfractuosités; ses parois sont minces au côté interne où elle fait saillie, et où il n'existe qu'une mince couche de tissu compacte recouvert par un périoste très épais; elle communique, du reste, en cet endroit avec le creux poplité par une ouverture assez large au côté externe, vers l'épaisseur de la diaphyse, le tissu spongieux de l'os apparaît sans traces d'ostéite condensante. Au voisinage de l'articulation, le cartilage épiphysaire a disparu, et la cavité osseuse se prolonge de ce côté jusqu'à deux centimètres de l'articulation. En arrière, dans le creux poplité existe une masse de

tissu spongieux remontant le long de la face postérieure du fémur. Cette cavité osseuse contient deux séquestres : l'un adhérent, de la grosseur d'un haricot, et entouré dans sa partie libre par la membrane pyogénique; l'autre plus petit, mobile et ne tenant aux parois de la cavité que par quelques tractus fibro-vasculaires.

Dans le creux poplité existe une collection purulente communiquant avec la cavité osseuse, et se prolongeant en bas dans l'épaisseur des muscles de la jambe jusqu'à l'attache inférieure du poplité : il s'ouvre à l'intérieur par deux fistules; plus haut il remonte le long du fémur jusqu'au tiers moyen de la cuisse; les muscles sont petits et grêles; les vaisseaux poplités sont intacts; il n'existe aucune lésion de l'articulation du genou.

Extrait du rapport de M. Ledentu sur l'observation précédente.

Il semble au premier abord, et à la suite d'un examen superficiel de cette pièce, qu'il s'agit tout simplement d'une nécrose du fémur; sans doute cette conclusion serait conforme aux détails de l'observation et se trouverait suffisamment justifiée par la présence de deux séquestres dans la cavité osseuse décrite.

Mais, en y regardant de plus près, n'y a-t-il pas dans le fait de M. Dard quelques points qui le rapprochent de cette affection dont M. Cruveilhier a fait le sujet de son intéressante thèse ? Ne pourrait-on pas, tout en admettant la nécrose dans le fait qui nous occupe, voir dans ce cas, une des phases de cette affection spéciale. Sans vouloir anticiper sur des publications destinées à défendre cette idée déjà ancienne, mais reprise par M. Richet, la disproportion du volume de ces séquestres avec la cavité qui les contient, n'autorise-t-elle pas jusqu'à un certain point à croire qu'ils étaient en voie de disparition, et que la cavité à la fin de ce travail pathologique se serait montrée sous les apparences d'un véritable abcès des os ? Je sais bien que la disparition spontanée des séquestres, qu'elle se fasse par une élimination insensible, ou par une véritable résorption, est un fait dont la démonstration est encore à donner. Ni les résultats publiés par Malespine, ni les expériences de M. Nélaton, ne plaident en faveur d'une pa-

reille conclusion. Mais l'examen anatomique et certains détails cliniques permettent de passer outre à cette absence de preuves directes et de supposer que dans ce cas particulier, la disparition du séquestre avait commencé à se faire. Sans doute, dans les nécroses ordinaires, on peut trouver une cavité considérable, renfermant un séquestre notablement plus petit; mais constate-t-on souvent une disproportion aussi marquée entre le contenu et le contenant? Cette hypothèse pourrait, d'ailleurs expliquer comment des chirurgiens n'ont trouvé après la trépanation d'un os qu'une cavité vide ou remplie de fongosités, où ils avaient perçu quelque temps auparavant la présence d'un séquestre mobile, sans quoi on serait obligé d'admettre que ce sont les fongosités elles-mêmes, qui ont pu par leur mobilité donner le change.

Quelques mots sur les cas décrits par M. Cruveilhier, nous permettront de les comparer à celui qui nous occupe.

M. Cruveilhier a décrit cette variété assez rare d'inflammation du système osseux, étudiée, pour la première fois, par Brodie, en 1832, sous le nom d'abcès chronique des os; plus tard, en 1844, le même chirurgien pût en rassembler 12 cas, et en faire alors une description clinique très-complète.

Dix années plus tard, M. Broca, dans le Dictionnaire de chirurgie de Castello, publiait un très-remarquable article sur le même sujet, et s'occupait surtout du point délicat de cette affection, je veux parler de l'anatomie pathologique; puis, en 1859, à propos d'une trépanation faite sur l'humérus pour un abcès de l'extrémité inférieure de cet os, il ramena, devant la Société de chirurgie, cette intéressante question.

Au mois de novembre 1864, M. Nélaton fit, à propos d'un malade de son service, qu'il trépana, plusieurs cliniques sur cette forme d'abcès qu'il avait diagnostiqué, et auquel il appliquait l'opération de Brodie.

La thèse de M. Cruveilhier, en rassemblant tous les cas connus, a fixé l'histoire de cette affection d'une façon assez certaine pour que la maladie puisse être reconnue dans le plus grand nombre des cas, et la trépanation de l'os, seul moyen de traitement, exécutée avec succès.

De marche essentiellement chronique, survenant sur des

sujets jeunes, ces abcès ont été trouvés, dans presque tous les cas, dans le tibia à son extrémité supérieure surtout, circonstance qu'explique la très-grande vascularité de cette épiphyse, voisine de l'artère nourricière de l'os. M. Broca pense qu'ils siégent dans l'extrémité du canal médullaire, et résultent d'une médullite chronique suppurée ; mais, d'après les faits qu'il a observés, M. Cruveilhier conclut que le tissu spongieux des épiphyses en est le siége, là où le canal médullaire n'existe plus.

Leur présence détermine le développement d'une ostéite condensante avec sécrétions périostiques qui, en provoquant l'augmentation du volume de l'os, augmentent d'autant plus l'épaisseur des parois de l'abcès, et par conséquent la difficulté pour eux de s'ouvrir spontanément au-dehors; dans un cas de MM. Pétréquin et Socquet, la durée de la maladie a été de vingt-cinq ans. La forme de ces abcès est allongée ; il n'en existe jamais qu'un, les faits où l'on en a trouvé plusieurs se rapportent à des cas de tubercules enkystés des os. Leur cavité est régulière et tapissée par une membrane pyogénique plus ou moins épaisse, mais présentant ce fait remarquable qu'elle est douée d'une sensibilité très-grande, qui explique les douleurs caractéristiques que tous les observateurs ont notées dans cette affection. Quant au contenu de ces abcès, c'est du pus dans la grande majorité des cas ; je ne parlerai pas de ceux où l'on a trouvé un liquide séreux ou séropurulent; ce sont des exceptions.

Or, l'observation de M. Dard nous présente les caractères suivants, comme propres à la rapprocher des véritables abcès des os.

L'âge du malade, il avait 19 ans.

La durée de la maladie, 18 mois.

La nature et la violence des douleurs qui s'exaspéraient la nuit, et privaient le malade de sommeil.

L'intégrité des mouvements articulaires.

Le gonflement osseux, borné au condyle interne du fémur.

Enfin, l'impossibilité d'arriver par la fistule sur un séquestre.

Voilà pour la symptomatologie, au point de vue de l'anato-

mie pathologique, les caractères tendant à la même conclusion, sont les suivants :

Le siége de la cavité dans une épiphyse.

La grandeur de cette cavité comparée au volume des séquestres.

L'épaisseur et la vascularité de la membrane qui la tapissait.

Enfin l'ostéite condensante siégeant dans les parois de la cavité.

Je crois pouvoir conclure de ce rapprochement 1° que, sans admettre d'une façon absolue la disparition spontanée des séquestres renfermés dans une cavité osseuse, il est des cas où la disproportion entre les séquestres et la cavité peut être assez grande pour laisser place au doute.

2° Que les nécroses limitées du tissu spongieux des épiphyses peuvent donner lieu à quelques-uns des symptômes principaux attribués aux abcès douloureux épiphysaires.

Ce n'est d'ailleurs qu'avec une grande réserve que je pose ces conclusions, parce qu'un cas ne suffit pas pour les établir solidement. Il faudrait des exemples plus nombreux pour montrer, si cela existe réellement, que les nécroses simples se rapprochent plus qu'on ne serait porté à le croire, d'après les publications antérieures, des abcès des os proprement dits.

Ont été nommés :

Membre titulaire : M. Cruveilhier.

Membres correspondants : MM. Lemaire, Flurin, Sabatier.

XLe ANNÉE — FÉVRIER 1865.

SOMMAIRE :

EXTRAITS DES PROCÈS-VERBAUX. — 1. Hémorrhagie cérébrale, fracture du crâne. — 2. Plaies de la région précordiale. — 3. Persistance du trou de Botal. — 4. Gangrène sénile. — 5. Gangrène sénile, végétation de l'orifice mitral. Infarctus de la rate et du rein. Allongement hypertrophique de la portion sus-vaginale du col de l'utérus. — 6. Cancer de l'œsophage. — 7. Abcès du foie. — 8. Cancer du foie. Diathèse généralisée. — 9. Cancer du foie. — 10. Perforation intestinale. Péritonite simulant un étranglement interne. — 11. Epithélioma de la cuisse. — 12. Tumeur adénoïde du sein. — 13. Ostéite du tibia terminée par nécrose. — 15. Fracture du radius. — 16. Hernies multiples. — 17. Orchite et épididymite. — 18. Polype de l'utérus. — 19. Utérus bicorne.

Observations.

I. Rhumatisme articulaire et endocardite antérieurs. Lésions athéromateuses dans l'endocarde des cavités gauches et dans tout l'arbre artériel. — Hémorrhagie cérébrale; par M. Gouguenheim, interne des hôpitaux.

II. Encéphalocèle congénitale avec hydrocéphalie arachnoïdienne et ventriculaire ; par M. Petit, interne des hôpitaux.

III. Tubercules du cervelet chez une femme enceinte atteinte de vomissements incoërcibles. — Accouchement spontané trois semaines avant terme. — Mort subite; par M. le Dr Guéniot, chef de clinique de la faculté.

IV. Epithélioma de l'estomac ; par M. Anger, interne des hôpitaux.

V. Mal de Pott — Abcès ossifluent de la région lombaire; par M. Molinier, interne des hôpitaux.

VI. Mal de Pott, par M. Hayem, interne des hôpitaux.

VII. Arthrite cervicale, compression de la moelle. — Mort subite par compression du bulbe; par M. Hayem, interne des hôpitaux.

VIII. Mal de Pott; par M. E. Labbée, interne des hôpitaux.

IX. Calculs urinaires. — Rétrécissement infranchissable de l'urèthre; par M. René Blache, interne des hôpitaux.

X. Dégénérescence kystique des reins, du foie et de l'utérus chez une femme morte de phthisie ; par M. Carême, interne des hôpitaux.

XI. Rachitisme. Déformation considérable de la cage pectorale. Compression des viscères thoraciques, par M. Damaschino, interne des hôpitaux.

XII. Varioloïde. — Mort le septième jour. — Épanchement sanguin de la cavité du petit bassin. — Stéatose du foie; par M. Spiess, interne des hôpitaux.

XIII. Tuberculisation des organes génitaux de la femme; par M. Pelvet, interne des hôpitaux.

Extrait du rapport de M. Brouardel sur l'observation précédente.

---

1. *Hémorrhagie cérébrale. — Fracture du crâne.*

M. Regnard communique à la société l'observation suivante:

Un homme de 68 ans fut apporté, le lundi 30 janvier, dans le service de M. Velpeau, dans un état de résolution complète et ne donnant d'autres signes de vie que les mouvements respiratoires.

Il avait été ramassé, dans cet état, sur la voie publique, dans la nuit de dimanche :

Mort, mardi 31 janvier, à 3 heures du matin, c'est-à-dire 30 à 36 heures au plus après l'accident.

A l'*autopsie*, j'ai trouvé :

1° Une *hémorrhagie cérébrale* considérable, détruisant une grande partie de l'hémisphère cérébral gauche.

Le sang s'est fait jour dans la cavité de l'arachnoïde du même côté, formant là, et surtout en avant, un épais caillot. — Il envahit également le ventricule droit, dont les parois montrent également des pertes de substance, quoique peu étendues, ayant aussi contribué à l'hémorrhagie.

A la partie inférieure du lobe gauche du *cervelet*, on remarque aussi un petit foyer hémorrhagique récent.

2° Une *fracture* de *la base du crâne*, à droite, commençant à 3 ou 4 centimètres au-dessus du conduit auditif externe, et se propageant parallèlement à travers la face antéro supérieure du rocher, jusqu'au niveau de la lame quadrilatère du sphénoïde qui est brisée à sa base.

Elle n'a donné lieu, pendant la vie, à aucun signe appréciable.

3° Une fracture de la troisième et quatrième côte droite ; celle-ci sans déplacement, quoique régulière, et sans dentelures.

Les *valvules sygmoïdes* de l'*aorte* présentaient des plaques crétacées : le ventricule gauche était hypertrophié.

Entre le *péricrâne* et le *tissu cellulaire* existait, à droite surtout, une vaste *bosse sanguine*, dont les caillots étaient déjà durcis et consistants à la circonférence.

L'*examen microscopique* de la face interne de la dure-mère, au niveau des caillots sanguins, n'a permis d'apercevoir *aucune trace d'organisation commençante*.

Il paraît certain que cet homme, à la suite de l'hémorrhagie, s'est fracturé le crâne en tombant.

---

2. *Plaies de la région précordiale.* M. Tixier :

Le nommé X..., âgé de 35 ans, entre à l'hôpital Saint-Antoine, le 28 janvier 1865, service de M. Lorain. Ce jeune homme avait toutes les apparences d'une constitution faible, sa santé s'était altérée à la suite d'une pneumonie double pour laquelle il avait passé, l'année précédente, plusieurs mois à

l'hôpital ; il dépérissait de jour en jour. A son entrée, nous constatâmes qu'il toussait, et nous soupçonnions chez lui l'existence de tubercules pulmonaires. En même temps, il avait quelques idées délirantes mal définies, peut-être dues à la présence de granulations tuberculeuses dans les méninges; jusque là il n'avait du reste manifesté aucune idée de suicide.

Les choses étaient dans cet état quand dans la nuit du 3 au 4 février, il quitta son lit pour aller au cabinet et se tua en se portant deux coups de couteau dans la région précordiale; il nous a été impossible de savoir si la mort avait été subite; seulement quand le veilleur est allé peu après le retrouver, il était tout à fait insensible ; il avait perdu une quantité assez considérable de sang; l'instrument dont il s'était servi était resté dans la plaie, c'était un couteau ordinaire assez tranchant, la lame pouvait avoir 12 centimètres de long.

Nous en avons fait l'autopsie deux jours après la mort. Les deux plaies faites à la peau étaient comprises dans le cinquième espace intercostal, au dessous et en dedans du mamelon, au point probablement où le malade sentait plus nettement battre son cœur. Elles se trouvaient très rapprochées l'une de l'autre et se réunissaient en arrière des parois thoraciques en une seule, le couteau avait été retrouvé dans la plaie la plus rapprochée de la quatrième côte.

Après les parois thoraciques nous avons trouvé successivement:

(1) Une plaie du péricarde à la face antérieure.

(2) Du ventricule droit du cœur à la partie inférieure traversé de part en part.

(3) Du péricarde à la face postérieure reposant sur le diaphragme.

(4) Du diaphragme.

(5) Enfin une plaie du lobe gauche du foie ; ce dernier organe était aussi complétement traversé, les différentes plaies affectaient dans leur ensemble une direction oblique de haut en bas, d'avant en arrière, et un peu de droite à gauche. Les plèvres et le poumon gauche, l'estomac et les intestins avaient été respectés.

De plus nous avons trouvé un épanchement considérable de sang dans le péricarde, une suffusion sanguine moins abondante autour de l'estomac et de l'intestin.

Le cœur était revenu sur lui-même et rétracté ; tubercules dans les poumons.

Rien à noter dans le cerveau et les méninges.

Cette pièce nous a paru intéressante à raison de la rareté des faits semblables, et surtout de la multiplicité des parties traversées; peut-être présente-t-elle aussi quelque intérêt au point de vue de la médecine légale.

Elle a été remise entre les mains de M. Houel.

---

3. *Persistance du trou de Botal.*

M. *Labbée* présente un cœur dans lequel le trou de Botal n'est pas oblitéré. La perforation est très large, admet facilement le doigt. Pendant la vie il n'y a eu aucun symptôme de cette lésion.

---

4. *Gangrène sénile.* — M. *Tixier.* La nommé L..., âgée de soixante-seize ans, entre à l'hôpital Saint-Antoine, le 19 janvier 1865, service de M. Lorain.

Elle était malade depuis cinq ou six jours seulement, le mal avait débuté brusquement, elle avait éprouvé tout à coup une douleur assez vive avec engourdissement dans la jambe gauche.

Comme antécédents : quelques excès alcooliques; la malade dit du reste s'être toujours assez bien portée.

Le jour de son entrée, il fut facile de reconnaître qu'on avait affaire à un cas de gangrène sèche. Déjà les orteils avaient une teinte noirâtre caractéristique; cette coloration remontait jusqu'à la partie moyenne du pied pour faire place plus haut à une rougeur très accusée avec une faible augmentation de volume s'arrêtant au-dessous du genou, où l'on voyait une ligne circulaire indiquant la limite du travail morbide. La cuisse en effet avait sa coloration normale; mais la malade y éprou-

vait une douleur vive, exagérée par la moindre pression et surtout très accusée dans la direction des vaisseaux iliaques. Au-dessous de l'arcade crurale, on ne percevait plus de battement dans l'artère iliaque, on sentait seulement un cordon dur, résistant.

Le mal fit des progrès rapides; au bout de peu de jours, nous avions tous les caractères d'aspect, d'odeur, d'insensibilité, d'abaissement de température que l'on rencontre dans la gangrène sèche; pour la partie inférieure du membre il y avait déjà diminution de volume et commencement de dessication. Sur la fin de sa vie il se produisait au niveau de la ligne qui marquait la limite de la gangrène, comme une sorte de dépression qui n'était autre que le commencement d'un travail d'élimination qui n'a pas eu le temps de se produire, la malade étant morte, le 9 février, dans l'adynamie, après avoir souffert beaucoup 25 ou 26 jours après le début des accidents.

Autopsie, nous constatons :

Une oblitération artérielle complète, depuis la bifurcation de l'aorte, de l'iliaque primitive, de l'artère crurale et de l'artère hypogastrique; les veines satellites étaient aussi oblitérées, nous avons pensé que l'oblitération veineuse n'avait dû être que consécutive, car la maladie n'avait pas débuté par un œdème et une infiltration séreuse comme on le voit dans le cas de gêne de la circulation de retour; tous ces caillots étaient fermes, résistants, et présentaient un degré d'organisation ne laissant aucun doute sur leur formation pendant la vie.

Dans l'aorte, au niveau de la bifurcation, on retrouvait en plusieurs points de petits dépôts de substance athéromateuse, d'aiguilles osseuses; il n'y avait rien aux orifices du cœur.

La présence de caillots dans les vaisseaux hypogastriques nous expliquait la formation d'une escharre étendue du sacrum, empiétant surtout sur le côté malade.

M. *Paul*. Cette pièce anatomique est en opposition avec ce que l'on sait sur la gangrène sèche. Dans cette affection on admet que les artères seules sont oblitérées.

M. *Tixier*. Je crois que l'oblitération de l'artère a précédé

celle de la veine. Car la gangrène s'est produite sans œdème antérieur.

---

5. *Gangrène sénile. — Végétations de l'orifice mitral. — Infarctus de la rate et du rein. — Allongement hypertrophique de la portion sus-vaginale du col de l'utérus. — Hypertrophie excentrique de la portion sous-vaginale.*

M. *Lacrouzille* présente des parties du système artériel d'une femme de 78 ans qui a succombé à une gangrène sénile de la moitié inférieure de la jambe droite. Elle est morte dans le marasme. Quelques jours avant la mort il s'était développé un œdème considérable du membre inférieur gauche.

Voici les lésions que l'autopsie a permis de constater. *Artère crurale du côté droit.* Cette artère à son extrémité supérieure et dans une étendue de 2 centim. et demi environ offre un caillot obturant complétement sa lumière. Il pénètre dans l'orifice d'une des artères honteuses qu'il obture complétement aussi. Au niveau de l'éperon que forme l'embouchure de cette artère avec la crurale, il existe un point offrant une teinte moins grisâtre que le reste du caillot. Il est plus ferme, plus solide, et à l'examen microscopique, M. Lancereaux a trouvé des éléments cellulaires et nucléaires déformés, très granuleux et dans un état de métamorphose avancée. Il est permis de croire que cette portion du bouchon provenait de la valvule mitrale, où se rencontraient des végétations multiples peu adhérentes, comme on peut en observer encore quelques unes sur la pièce. Le reste du caillot offre les caractères de la fibrine en voie de dégénérescence très probablement; ce n'est du reste là qu'une hypothèse, une portion de végétation entraînée par le torrent circulatoire sera venue se loger à l'embouchure de l'artère honteuse et aura déterminé en ce point une coagulation qui peu à peu aura fini par oblitérer le calibre de l'artère crurale.

Cette hypothèse me paraît cependant d'autant plus probable qu'au niveau de l'artère où se trouve notre bouchon fibrineux,

il n'existe point d'altération athéromateuse appréciable, qu'on trouve cette lésion très prononcée au-dessous, et qu'on observe dans la rate et dans l'un des reins deux infarctus assez volumineux qu'on peut très certainement rattacher à la même origine.

Au-dessous du bouchon, l'artère crurale est oblitérée par un caillot paraissant un peu plus récent, non adhérent aux parois, arrondi et d'un diamètre beaucoup moins considérable que celui de l'artère. L'artère iliaque de ce côté est vide et rétractée, la veine crurale correspondante est oblitérée par un caillot adhérent en certains points, et qu'on retrouve dans toute son étendue.

Quant à la *veine crurale* du côté gauche, elle présente un caillot volumineux remontant dans une partie de la veine iliaque, et rendant compte de l'œdème considérable que le membre a présenté dans les derniers jours de la vie.

La glande pinéale était volumineuse, incrustée de nombreuses granulations calcaires.

En outre, j'ai pu constater l'existence d'un *allongement* hypertrophique remarquable de la portion sus-vaginale du col, avec engorgement de son extrémité inférieure ou mieux hypertrophie excentrique.

L'utérus offre 14 centimètres de longueur; le corps occupait dans le bassin à peu près la situation normale, et cependant le col faisait sur le cadavre une saillie de 2 à 3 centimètres environ, à travers la vulve; le vagin était à peu près entièrement renversé, ne présentant pour toute trace de cul-de-sac utéro-vaginal, que la rainure formée par la vulve et la partie herniaire du col, rainure peu profonde, et qui très probablement devait ne plus exister lorsque la malade marchait.

Les deux centimètres du col situés au dessous du vagin, et la muqueuse vaginale se rapprochant par leur aspect extérieur de celui de la peau, permettent de croire que, si par moment une portion du vagin pouvait rentrer, le plus souvent ce dernier devait sortir en totalité sous l'influence de la station debout et des efforts.

On pouvait aussi constater l'existence d'une cystocèle assez prononcée.

D'après tout cela, nous avons donc affaire à la deuxième variété d'hypertrophie du col décrite par M. Huguier, ou à un allongement hypertrophique de la portion sus-vaginale du col.

EXAMEN MICROSCOPIQUE FAIT PAR M. GEORGES POUCHET.

Le fragment d'artère qui m'a été remis présente une partie où le vaisseau est à peu près normal, une autre partie où ses parois sont profondément altérées.

L'artère, dans la partie altérée, contenait un caillot irrégulier, vermiforme, qui aboutissait par continuité (au niveau où commence l'état pathologique de l'artère) à un caillot de même date, *selon toute apparence*, mais plus large, et qui a dû jouer en cet endroit le rôle de bouchon, sans que cela signifie nécessairement que sa présence en ce point soit antérieure à la formation du caillot vermiforme avec lequel il se continue.

Le caillot vermiforme est uniquement constitué par de la fibrine et par des résidus de décomposition du sang à l'état de granulations et de très-fines gouttelettes. L'aspect fibrillaire de la substance disparaît immédiatement par l'action de la soude, sans que rien permette de reconnaître la tunique de Bichat à la surface du caillot.

On la retrouve, au contraire, très-nette et très-distincte sur les parois de l'artère, au point où elles sont le plus altérées. On peut l'enlever avec une pince, en la déchirant longitudinalement, opération qu'il est impossible de réaliser sur la tunique jaune des artères, dont tous les éléments fibreux sont disposés transversalement. La tunique de Bichat, au niveau de l'altération artérielle, est seulement moins épaisse de moitié et plus transparente que dans la région saine de l'artère. La réaction négative de la soude démontre qu'on n'a pas affaire là à ces couches minces de fibrine qu'on trouve parfois en dedans des veines.

L'altération artérielle siége uniquement dans la couche de tissu jaune, *au contact* de la tunique de Bichat; elle semble avoir eu là même son point de départ et s'être propagée de de-

dans en dehors, à travers toute l'épaisseur de cette couche. Dans les points où elle est le plus avancée, on voit que cette altération consiste essentiellement dans la formation d'arcs de carbonate de chaux, qui se sont substitués aux éléments de la couche de tissu jaune, dont ils ne représentent plus que la direction. Ces arcs mesurent un 1/2 millimètre environ de hauteur et $0^m,100$ environ d'épaisseur. Ils entourent le vaisseau dans un quart ou une moitié de sa circonférence, disposés à peu près comme le sont les anneaux de la trachée d'un oiseau. Ils sont engrenés, par leurs extrémités, les uns dans les autres, séparés et réunis par des faisceaux de tissu jaune qui ont persisté, et qui, faisant saillie autour de ces plaques calcaires, donnent à l'intérieur du vaisseau un aspect réticulé spécial.

Ces plaques, par leur face concave, sont en contact immédiat avec la tunique de Bichat, comme on peut très-bien le voir sur des coupes propices, mais elle n'adhère à ces plaques que très-faiblement.

Ces plaques sont solides et non constituées par une accumulation de granulations. Elles sont transparentes, incolores; l'acide chlorhydrique les attaque assez lentement, en raison de leur état compact ; mais on voit toujours une effervescence significative se produire à la fin.

Sur d'autres points, des amas linéaires, transversaux, très-serrés, de granulations colorées, montrent, selon toute probabilité, la phase initiale du développement de ces plaques.

M. *Hayem*, On ne doit accepter l'interprétation de ce fait qu'avec une certaine réserve. La coagulation présente tous les caractères de la thrombose. La membrane interne de l'artère est décollée, et on ne trouve dans le caillot rien qui rappelle les productions cardiaques.

M. *Lacrouzille*. L'examen microscopique du caillot a été fait par M. Lancereaux, qui a trouvé des éléments de tissu connectif. Il n'y avait pas dégénérescence athéromateuse de l'artère au niveau de la concrétion.

M. *Hayem*. M. Lancereaux a probablement vu un lambeau de la paroi artérielle, et non un débris de la valvule.

6. *Cancer de l'œsophage.*

M. *E. Labbée* : Emptor (Antoine) âgé, de soixante et un ans, entre à l'hospice des incurables en 1860, n'ayant d'autre infirmité que deux hernies inguinales.

C'est un homme d'une constitution vigoureuse, taillé en Hercule, d'un tempérament sanguin. Il a l'habitude de boire beaucoup, mais sans jamais s'enivrer.

Parmi les antécédents pathologiques de ce malade nous trouvons qu'il eut une première attaque de paralysie l'année de son entrée, puis une deuxième en 1862, une troisième quelques mois plus tard, enfin une quatrième le 2 janvier 1865.

Il s'est toujours remis assez vite; de ses trois premières attaques, il ne conserva qu'un peu d'affaiblissement du côté gauche et un léger embarras de la parole. Sa santé fut toujours parfaite. Quant à la quatrième attaque, elle a été assez violente. Le malade est resté aphémique pendant huit à dix jours; au bout de ce temps il retrouva l'usage de la parole; mais il avait un embarras très marqué.

Sa santé fut assez satisfaisante jusqu'au 24 janvier. A cette date il fut pris de frisson et de fièvre; il vomit, perdit l'appétit. Nous constatâmes les signes d'une congestion pulmonaire fort vive du côté droit surtout. Le 25, les vomissements cessèrent, la gêne respiratoire alla en augmentant, les forces diminuèrent; le 26 janvier il mourut sans avoir présenté rien de particulier à noter.

Autopsie : elle fut pratiquée le lendemain 27 janvier, vingt-cinq heures après la mort.

Nous trouvâmes dans le cerveau : un foyer ancien dans l'hémisphère droit, deux foyers anciens dans l'hémisphère gauche, l'un dans le lobe frontal, l'autre dans le lobe occipital. Enfin dans ce même hémisphère un foyer récent de la grosseur d'un gros marron occupant le lobe frontal. Ramollissement très marqué autour de ce foyer dans une assez grande étendue.

Une lésion étendue de l'œsophage nous fut révélée par l'autopsie. C'est cette lésion qui a été pour nous l'objet de notre présentation.

Il y avait sur la partie moyenne de l'œsophage une tumeur

ovalaire de la grosseur d'un citron ordinaire. Cette tumeur est ovalaire, dis-je, à grand diamètre dirigé suivant l'axe de l'œsophage. Cette tumeur repose sur le corps des vertèbres, elle s'étend du corps de la quatrième dorsale au corps de la deuxième. Elle est située tout à fait à la partie postérieure du conduit et n'occupe que les deux tiers de son calibre. Elle est en rapport en avant avec la partie musculo-membraneuse de la trachée qu'elle déprime légèrement et la bronche droite dont le calibre est tout à fait déformé. (Il y a de la dilatation bronchique généralisée de ce côté avec adhérences totales du poumon à la paroi costale.)

A gauche la tumeur est en rapport avec l'aorte descendante qui lui adhère par des tractus fibreux.

Latéralement elle répond encore aux deux pneumo-gastriques qui sont très adhérents à sa masse, mais qui ne présentent pas de dégénérescence. Cette tumeur fait partie intégrante de l'œsophage; on peut suivre en quelques points de sa surface des fibres musculaires longitudinales de l'œsophage à sa partie externe. Au contraire, à sa partie interne ou profonde elle est revêtue, par la muqueuse, sauf en un point où il y a un commencement de ramollissement. Cette tumeur est lobulée, assez molle et présente à la coupe l'aspect élastique de l'encéphaloïde. Les ganglions lymphatiques situés à la bifurcation de la trachée sont hypertrophiés; deux ou trois sont envahis par la dégénérescence cancéreuse.

Quant à ce qui a trait aux symptômes, nous n'avons rien à en dire. Jamais Emptor n'a présenté de signes pouvant se rapporter à son affection; jamais il n'a accusé le moindre phénomène pouvant même faire soupçonner une pareille lésion.

---

7. *Abcès du foie.* M. *Pelvet* communique l'observation suivante :

Une malade, âgée de trente-deux ans, entre le 6 janvier, à l'Hôtel-Dieu, malade depuis une quinzaine de jours.

Amaigrissement, teint jaune terreux, douleur très vive au creux épigastrique, s'irradiant dans le côté droit, vomissements bilieux, état fébrile; quelques jours après son entrée, la

douleur est très violente dans l'hypochondre droit. Le foie a son volume normal.

En arrière, on constate de la matité à la base du poumon droit.

La malade a été déclinant chaque jour depuis son entrée. Fièvre continuelle, sueurs, amaigrissement. Toux, crachats muco-purulents abondants. Douleurs intolérables dans le côté droit. Elle succombe à la fin de février.

Autopsie. Un peu d'infiltration tuberculeuse au sommet des poumons. Le droit est adhérent au diaphragme.

Rien au cœur.

A l'ouverture de l'abdomen pas de péritonite.

Le foie est hypertrophié.

Dans sa partie postérieure et son lobe droit, il présente trois abcès du volume du poing chacun. Deux d'entre eux communiquent ensemble. Ils sont cloisonnés par des brides de tissu hépatique et remplis d'un pus crémeux fétide.

Le troisième abcès occupe le lobe droit.

Il est enkysté et complétement énucléable.

Autour des abcès, le tissu du foie est rouge enflammé et présente tous les signes d'une hépatite.

Conduits biliaires gorgés de bile.

Vésicule saine.

Adhérence de l'intestin à l'ovaire droit en deux points, au niveau des plaques de Peyer.

---

8. *Cancer du foie. — Diathèse généralisée.*

M. *Prévost* communique à la Société l'observation suivante :

Une femme âgée de 83 ans entre, le 16 janvier, dans le service de M. Vulpian.

A son entrée, cette malade présentait déjà une cachexie assez prononcée : elle était affectée, depuis six semaines, d'une lienterie assez abondante, 5 à 6 selles par jour, matières aqueuses, fétides. Coliques.

Le foie présente un développement très-notable : il dépasse les fausses côtes et s'étend dans la région épigastrique.

On perçoit facilement, par le toucher (qui provoque une douleur assez vive au niveau de la région épigastrique), un peu à droite de la ligne médiane, une saillie mousse, assez étendue, résistante, qui paraît attenir au bord inférieur du foie. Cette saillie est douloureuse ; mais la douleur est surtout vive au niveau de la ligne médiane.

Pas de vomissements.

Pas d'œdème. — Pas d'ascite.

Teint cachectique. — Sclérotiques non ictériques.

Cœur, souffle assez doux à la base du premier temps se prolongeant dans les vaisseaux.

Poumons, rien. Pas d'albuminurie.

L'état de la malade empira rapidement ; bientôt elle ne voulut prendre aucune nourriture ; il survint de l'œdème un peu douloureux des membres inférieurs, et des vomissements. L'aspect cachectique se prononça davantage; il se produisit un ictère véritable six jours avant la mort, et, le 17 février, survint une complication de parotidite double, et la malade mourut le 18 février.

Autopsie. — *Cavité crânienne*. A la surface interne de la dure-mère, on aperçoit de nombreux points ecchymotiques, et, en les regardant avec soin, on voit qu'ils siégent dans une néomembrane très-mince, dans laquelle on n'aperçoit pas de vaisseaux à l'œil nu. Ces points ecchymotiques, donnent en certains endroits, à la dure-mère, un aspect tacheté, surtout dans les fosses pariétales. Artères de la base athéromateuses. Pas de caillots dans ces artères.

Thorax. Poumon gauche. Pas d'adhérences, emphysème très-prononcé du bord antérieur et du pourtour de la base. Petite tumeur cancéreuse (l'examen en a été fait) sous la plèvre du lobe inférieur, vers le milieu du bord postérieur de ce lobe. Au niveau de ce noyau, la plèvre est déprimée, forme une légère dépression, et, tout autour, se voit une arborisation vasculaire assez riche. Ce noyau a le volume d'un pois chiche. Dans ce même poumon, 2 ou 3 autres noyaux cancéreux plus petits.

Poumon droit, adhérent. Emphysème du bord antérieur. Noyau cancéreux de la grosseur d'un grain de chenevis, fai-

sant saillie au-dessous de la plèvre, à la base du poumon. 2 ou 3 autres petits noyaux dans ce poumon. Pas de tubercules, ni dans l'un ni dans l'autre de ces poumons. — *Ganglions bronchiques*, sains.

Cœur, 270 grammes. Pas de liquide dans le péricarde, pas de lésion du péricarde ; valvules suffisantes ; valvules sigmoïdes l'aorte très-épaissies, surtout à leur bord libre. Elles son comme raccourcies, et produisaient un rétrécissement, car on peut à peine introduire l'index à travers l'orifice aortique.

Valvule Mitrale, un peu athéromateuse, peu d'épaississement notable, pas de caillots anciens dans les cavités.

Abdomen. Foie, 2,215 grammes. A sa surface, on aperçoit un grand nombre de saillies de dimensions très-inégales, qui, par leur teinte blanchâtre, tranchent sur le fond jaune du foie. Ces saillies sont dues à des noyaux cancéreux. Sur les différentes coupes que l'on fait, dans tous les sens, on aperçoit un nombre considérable de noyaux cancéreux de toutes dimensions, généralement assez petits, et dont les uns, plus rares, paraissent isolés, tandis que la plupart se relient au tissu hépatique environnant. En pressant sur la coupe de ces tumeurs, on fait sourdre de petites gouttelettes d'un liquide blanchâtre, opaque, puriforme. L'examen micrographique de ces parties y montre des éléments cellulaires de formes très-variées; cellules à noyaux multiples, volumineux, munis, pour la plupart, d'un nucléole, et granuleux à leur intérieur. Plusieurs cellules à raquettes. Noyaux et graisse libre. Dans les endroits très-envahis par la dégénérescence, les cellules hépatiques sont très-rares et sont souvent modifiées dans leur forme.

Vésicule biliaire, saine. Calcul de la grosseur d'une cerise, formé de cholestérine pure.

Reins. L'un des reins présente, au-dessous de sa capsule, un petit noyau blanchâtre, probablement cancéreux. Les colonnes sont mal dessinées, peu distinctes de la substance corticale. M. Ranvier les a examinées au microscope et y a trouvé, comme moi, un fort grand nombre de tubes très-granuleux : il y verrait une stéatose particulière du rein (comme il l'a dit

à la Société anatomique, lors de la présentation de cette pièce) qui pourrait être rapprochée de celle que l'on retrouve dans quelques intoxications, stéatose qui ne s'accompagne pas toujours d'albuminurie (on n'en a jamais trouvé chez cette malade) et qui pourrait peut-être être due à l'intoxication cancéreuse du sujet.

Pancréas. Induration cancéreuse vers la base de l'organe.

Pas de noyaux cancéreux dans le mésentère ni le péritoine.

Cæcum. Offre, à peu près au niveau du point où il se continue avec le colon ascendant, un rétrécissement considérable, produit par une dégénérescence cancéreuse de sa paroi dans tout son pourtour. La paroi, en certains points, a près de 2 centimètres d'épaisseur ; elle est entièrement cancéreuse. La muqueuse est comme gonflée, plissée et très-injectée. Les ganglions mésentériques ne paraissent pas cancéreux.

Pas de cancer de l'utérus, ni des *vertèbres lombaires* (sains pour cette recherche), ni de l'estomac.

Parotides. Suppurées, gorgées de pus crémeux, formé en deux jours. — *Aorte*, athéromateuse.

---

9. *Cancer du foie — accès épileptiformes.*

M. *Prévost* présente le foie d'une malade âgée de soixante-treize ans. Cette malade est entrée dans le service de M. Vulpian le 20 février 1865. D'une constitution assez peu forte ; d'un tempérament scrofuleux, n'a cependant pas eu de gourmes dans son enfance, mais des glandes cervicales qui n'ont pas laissé de cicatrices. Elle est affectée depuis plusieurs années d'un lupus érythémateux de la moitié gauche de la face, et à droite elle présente quelques cicatrices qui témoignent de la même affection qui s'est guérie à ce niveau.

Elle a pris pendant fort longtemps (quinze ans) de l'huile de foie de morue.

Depuis une quinzaine de jours, elles ressent des étouffements et de l'anorexie.

Poumons, rien.

Cœur, prolongement du premier temps à la pointe, pas d'albuminurie.

21 *Février*. Dans la nuit grande agitation, on a été forcé de l'attacher : ce matin elle parle d'une façon incohérente, hébétude marquée, réponses incomplètes, difficiles. Elle serre également les deux mains, pas de déviation des yeux ni de la face, sensibilité conservée, encore un peu d'agitation et de trouble dans la parole, (elle oublie certains mots). Immédiatement après la visite, les mouvements d'agitation augmentent au point qu'on est obligé de mettre des planches à son lit; quelque temps après, sorte d'attaque épileptiforme (d'après ce que dit la fille de service) mouvements convulsifs, concentriques, perte de connaissance, écume à la bouche. Au bout d'une demi heure environ résolution ; bientôt après râles d'agonie.)

Morte à trois heures.

Elle n'avait jamais eu d'attaque d'épilepsie auparavant (d'après les informations que l'on a données dans son dortoir.

Autopsie 23 *février*.

Cavité crânienne cerveau, 300 gr. avec les membranes. 235 gr. sans membranes.

Sérosité assez abondante dans l'arachnoïde. Artères peu athéromateuses; pas de caillots dans ces vaisseaux, pas de lésions de l'encéphale.

Thorax. Adhérences du côté gauche, du côté droit un peu de liquide, un verre dans la plèvre, pas de caillots dans les artères pulmonaires. Ces artères ont été ouvertes *avec le plus grand soin*, dans toute leur étendue ; les petites ramifications ne contiennent pas de caillot et très peu de sang. Ce sang mis sous le microscope n'a laissé voir, malgré les expériences répétées que des globules; ni M. Vulpian ni moi, n'y avons retrouvé de cellules analogues à celles qui seront décrites dans le foie.

Noyau de pneumonie chronique au sommet gauche.

Cœur, 240 gram. v. suffisantes, pas de caillots.

Cavité abdominale ; *foie* 1,475 gram. présente dans divers points de son étendue des saillies blanchâtres, mamelonnées, dont une très développée fait saillie au bord antérieur du lobe droit. Une coupe faite à ce niveau dans toute la lon-

gueur antéro-postérieure du lobe, montre que la plus grande partie de l'organe est envahie par la lésion qui produit ces saillies. Le tissu morbide est limité par des bords sinueux et paraît formé de masses arrondies, rapprochées les unes des autres, analogues à des tubercules ramollis. Le lobe gauche est sain dans presque toute son étendue, sauf à son bord, où se présentent plusieurs accumulations d'un tissu morbide analogue au précédent. Le lobe de Spiegel est presque entièrement transformé en matière morbide, quand on presse la surface de section des parties altérées, on fait sortir des parties vermiformes de la substance altérée.

On retrouve en outre un grand rameau de la veine porte, qui est rempli de matière boueuse blanchâtre, vermiculaire, amas de tissu ramolli parfaitement analogue aux parties altérées du foie. Cette matière remplit des petits ramuscules de la veine porte, qui viennent s'aboucher dans les gros rameaux : la perforation des parois veineuses a eu évidemment lieu dans ces petits rameaux qui traversent la bouillie cancéreuse, car les parois des gros rameaux sont parfaitement saines.

Rien de semblable dans les artères hépatiques et les veines sus-hépatiques.

Le tissu altéré examiné au microscope présente une grande quantité de graisse et de cellules de formes très diverses, quelques grosses cellules à queue et munies d'un ou de plusieurs noyaux, des noyaux libres, des cellules fusiformes, quelques cellules du foie, le tout est très infiltré de graisse. Ces éléments cancéreux sont en voie de dégénérescence graisseuse (cancer phymatoïde).

La mort si subite peut-elle être expliquée par la pénétration de la boue cancéreuse dans la veine-porte ? c'est ce qu'il est difficile de décider; mais cet accident doit y avoir contribué. La malade jusque là ne se plaignait point et était indisposée tout au plus depuis 6 ou 8 jours quand elle est entrée à l'infirmerie.

Rien dans les autres organes.

1° *Perforation intestinale et ulcérations de l'appendice iléo-*

cæcal ayant amené une péritonite partielle prise pour un étranglement interne.

M. *Réné Blache* : Le malade, qui fait le sujet de cette présentation est entré à la Maison de santé dans l'état suivant : Visage pâle, yeux caves, extrémités humides et froides, le pouls petit et peu fréquent, se plaignant de vives coliques avec nausées et fréquentes éructations. Depuis trois jours seulement il était malade, croyant à une simple indigestion; il avait eu d'atroces coliques et des vomissements d'abord de matières alimentaires, puis de bile et de glaires. Le ventre était balloné et offrait dans la fosse iliaque droite un *empâtement circonscrit* et très douloureux à la pression.

Le malade ne pouvait boire ni tisane, ni bouillon sans vomir presque immédiatement; il n'allait pas à la garde-robe. On crut à un *étranglement interne* et on prescrivit un lavement avec de l'huile de croton tiglion qu'il rendit avec peu de matières. Les vomissements continuaient,et les douleurs de ventre étaient atroces.

Deux jours après son entrée,il mourut subitement, à la suite d'une crise violente de douleurs abdominales, et avec les symptômes de la perforation spontanée.

A l'autopsie, faite 26 heures après la mort, on trouva le péritoine plein d'un liquide jaunâtre mêlé de matières stercorales indiquant une *perforation* qu'on trouva, en effet, dans le bout supérieur de l'intestin, à peu de distance du duodénum. Cette perforation était évidemment de date récente; il n'y avait pas d'ulcération en ce point ; les bords en étaient rouges, et c'était bien elle qui avait tué le malade subitement. Cependant on voyait dans la fosse iliaque droite un *paquet intestinal entouré de fausses membranes* assez épaisses. On crut alors trouver le siége de *l'étranglement présumé*. En écartant avec soin les anses intestinales accolées par des fausses membranes, on vit alors que l'appendice iléo-cœcal, dont la longueur était assez considérable contournait la dernière portion de l'intestin grêle; cependant le calibre de ce dernier *n'était nullement intercepté ni rétréci*. En décollant l'appendice couché sur l'intestin grêle,on vit alors *deux perforations ulcérées* sur les bords, qui devaient avoir plusieurs jours de date. En fendant dans

la longueur l'appendice iléo-cœcal, on y trouva seulement de la matière stercorale *durcie* mais pas de corps étrangers.

Il devint évident alors que ces petites perforations avaient été *le point de départ d'une péritonite partielle* dont les fausses membranes étaient une preuve évidente,et dont les symptômes avaient simulé un étranglement interne.

M. *Henrot.* Il n'y avait pas dans le calibre de l'intestin une cause pouvant porter obstacle au cours des matières fécales.

Il me semble probable que l'arrêt des matières est dû à l'atonie des parois intestinales qui aura succédé à la péritonite.

M. *Millard.* Je crois qu'il y a eu simplement péritonite par perforation. La péritonite suffit à expliquer les accidents. M. Jeannel, de Bordeaux, a cité un fait pareil. J'en ai moi-même vu un semblable à l'Hôtel-Dieu. Il s'agissait d'un malade atteint de péritonite tuberculeuse avec perforation. L'administration d'un purgatif fut rapidement suivie de mort.

M. *le professeur Cruveilhier.* Je regrette qu'il ne soit pas assez connu que la péritonite suffit à développer tous les symptômes de l'étranglement.

M. *Henrot.* Je pense que ces accidents peuvent être rapprochés de ceux qui suivent l'opération de la hernie étranglée. Quelquefois, alors que l'étranglement est levé, le cours des matières intestinales ne se rétablit pourtant pas.

---

11. *Epithélioma de la cuisse.*

M. *Rist* présente une tumeur enlevée par M. le docteur Foucher, le 8 février 1865.

Cette tumeur siégeait à la face interne de la cuisse droite; elle roulait sur l'aponévrose, et était située dans la couche de graisse qui recouvre la région. Une partie de la tumeur a ulcéré la peau dans une étendue d'un centimètre carré environ, et se présente comme enchatonnée dans un bourrelet cutané mince.

La partie proéminente de la tumeur est noire; sa partie

profonde est brunâtre. Le volume total est celui d'une petite noix.

La consistance, surtout est remarquable. Elle est, en effet, presque pierreuse. En passant le doigt sur la tumeur, on la trouve rugueuse et même grenue.

Au premier aspect, on peut prendre cette tumeur pour un produit calcaire, et on expliquerait alors son évolution de la manière suivante : Elle aurait été primitivement un simple lipôme, dans la cavité kystique duquel se seraient déposés des sels calcaires; la graisse aurait successivement disparu, et les sels ne restant plus que comme un corps étranger, auraient ulcéré la peau.

Le microscope vient donner un démenti à cette manière de voir. Il montre, en effet, que la tumeur est presque exclusivement composée de grandes cellules pavimenteuses, irrégulièrement polygonales, pourvues d'un noyau foncé de 10 millimètres de diamètre.

Autour de la tumeur, on rencontre un tissu connectif assez lâche.

Au point de vue de l'évolution, on fera les remarques suivantes :

Le porteur de la tumeur est un homme âgé de 60 ans; sain d'ailleurs. Il s'est aperçu de la présence de la tumeur il y a 15 ans. A cette époque, et presque dans ces derniers mois, elle roulait sous la peau et était indolente. L'ulcération s'est produite il y a six mois; et l'aspect de la tumeur inquiétant ce malade, il en demanda l'excision.

Le malade ne porte aucune tumeur analogue.

---

12. *Tumeur adénoïde du sein.*

M. *Blache* : La malade âgée de trente ans, portait cette tumeur depuis quinze ans. Depuis six mois il y avait un écoulement sanieux séro-sanguinolent par le mamelon. C'est ce qui décida le chirurgien à enlever cette tumeur dont le volume ne dépassait pas celui d'une noix.

13. *Ostéite du tibia.*

M. *Dubrueil* présente un tibia pris dans les pavillons de l'Ecole pratique; cet os offre les caractères anatomo-pathologiques de l'ostéite condensante. Le canal médullaire a disparu. En haut l'ostéite est raréfiante. Çà et là le tibia présente des loges dans deux desquelles on trouve un séquestre. Ils ont un volume moindre que la cavité qui les renferme, ce que M. Dubrueil rapporte à leur résorption. Les autres cavités auraient probablement contenu des séquestres qui auront ensuite complétement disparu.

M. *Chassaignac.* Je regrette l'absence de tout détail sur la cause de ce travail d'hypérostose.

M. *Duplay.* Je regarde les loges que l'on trouve dans le tibia comme les traces du canal médullaire,

---

14. *Ostéite du tibia terminée par nécrose.*

M. *Boucher :* La nommée Ciron, âgée de cinquante-six ans, est entrée à la Maison Municipale de santé, le 24 septembre 1864. Cette femme présente au niveau de l'articulation tibio-tarsienne de la jambe droite un gonflement considérable avec épaississement des tissus sans changement de couleur à la peau. La malade se plaint de douleurs ; les os eux-mêmes paraissent hypertrophiés, au niveau des malléoles. Ces signes sont tout à fait ceux d'une tumeur blanche ou tout au moins d'une arthrite de l'articulation tibio-tarsienne, quelques jours après l'entrée de la malade, on pratique une première cautérisation au fer rouge, une seconde quelques jours après; elles n'amènent pas d'amélioration. Dans le courant du mois d'octobre la peau rougit en plusieurs points, et le pus sort bientôt au dehors par plusieurs trajets fistuleux. En même temps, l'état général devient mauvais; la malade maigrit considérablement; enfin au mois de janvier, la suppuration étant toujours abondante et la malade s'affaiblissant, on se décide à pratiquer l'amputation.

L'opération est faite le 24 janvier. Le 26 la malade est prise d'érysipèle et meurt le 30; on examine la partie amputée, croyant trouver des altérations très avancées dans l'articulation tibio tarsienne; mais celle-ci au contraire est relativement peu malade, et on reconnaît que la suppuration qui existait était due à une ostéite du tibia terminée par nécrose.

L'articulation, en effet, est dans l'état suivant : cartilages présentant leur coloration normale; ils ont cependant perdu leur élasticité et sont un peu érodés en plusieurs points. Les téguments articulaires sont sains; pas de liquide dans l'intérieur de l'articulation.

Si on examine le tibia, on voit qu'il est le siége d'une ostéite manifeste; le périoste est moins adhérent qu'à l'état normal; la surface osseuse a conservé son poli, mais elle a pris une teinte rosée et présente des stries de même couleur allongées suivant l'axe de la diaphyse. Dans plusieurs points on trouve de petites taches plus foncées, si on enlève une lamelle de tissu compact on voit que ces stries rouges sont dues à des vaisseaux sanguins parcourant les canalicules osseux. Le péroné présente les mêmes altérations. En un mot, on est là en présence de tous les caractères de l'ostéite. Sur la partie antérieure de l'extrémité inférieure du tibia, à 5 ou 6 millimètres du rebord articulaire, se trouve un séquestre un peu plus grand qu'une pièce de 50 centimes, et entièrement détaché du reste de l'os.

C'est donc à la présence de ce séquestre qu'il faut attribuer la suppuration qui s'est établie, et les trajets fistuleux par lesquels elle se faisait jour. Les altérations de l'articulation n'étaient que la conséquence de l'ostéite des extrémités articulaires du tibia et du péroné.

Ce fait présente donc un double intérêt : d'abord la terminaison assez rare d'une ostéite par nécrose, en second lieu la méprise qui a été faite d'attribuer les accidents causés par la présence d'un séquestre à une tumeur blanche avancée. Cette méprise, du reste, ne pouvait pas ne pas être commise si l'on songe au siége de ce séquestre au voisinage d'une articulation souvent malade, et aux symptômes qu'il était certai-

nement très naturel de rapporter à une affection articulaire avancée.

---

15. *Fracture du radius M. Ed. Cruveilhier* présente une ancienne fracture du radius recueillie dans les amphithéâtres de dissection. Le sujet présentait les déformations types de cette lésion. On trouve le trait peu saillant, l'apophyse styloïde du radius très remontée, celle du cubitus brisée. Le bord antérieur est sur un plan bien inférieur au plan du bord postérieur. En pratiquant une coupe, on voit que le trait postérieur de la fracture arrive presqu'au niveau de la surface articulaire.

---

16. *Hernies multiples* : *M. Ed. Cruveilhier* présente un bassin sur lequel on voit une hernie crurale gauche, une hernie crurale droite, une hernie obturatrie. Toutes étaient exclusivement épiploïques.

M. Chassaignac. Souvent dans les cas de hernies ombilicales on trouve en même temps des hernies crurales.

---

17. *Orchite par propagation, épaississement avec induration de l'épididyme et inversion du testicule.*

M. René Blache : M. J. Alexandre, 29 ans, ancien centgarde, entre le 18 janvier à la Maison de santé pour se faire soigner d'une cystite consécutive à une blennorrhagie dont il souffre depuis quelques mois; la cystite ne donnait pas lieu à de vives douleurs, et les symptômes se bornaient à un sentiment de pesanteur au périné et à la présence du pus dans les urines. Quant à l'uréthrite, elle persistait encore; mais l'écoulement était très modéré. Un traitement antiphlogistique amena d'abord une amélioration notable dans la cystite, et les urines devinrent presque limpides au bout de quelques jours. Ce-

pendant comme le malade prenait de l'opiat pour faire cesser la blennorrhagie qui persistait encore. Brusquement l'écoulement disparut, et le malade se plaignit d'une forte douleur dans le testicule gauche, et on constata une épididymite; il y avait aussi une *inversion du testicule*; comme il avait pris de fortes doses de copahu, il eut une diarrhée intense, et ce fut en se levant pour aller à la garde robe qu'il prit froid et contracta une *double pneumonie* dont il mourut en cinq jours. (Le 4 février). L'autopsie nous montra d'une façon très manifeste que l'orchite était survenu e par propagation, et que comme on l'avait diagnostiqué, la maladie avait débuté par le bas fond de la vessie. En effet, non seulement le trigone, mais la prostate et les vésicules séminales, [il y avait même du pus dans les vésicules] étaient congestionnées et fort enflammées. Les reins et les uretères étaient aussi congestionnés. L'urèthre, fendu dans toute son étendue, était rouge; mais au niveau du bulbe il offrait une couleur lie de vin comme une sorte d'apoplexie. Quant aux deux testicules, on put les examiner comparativement et voir de la façon la plus précise les lésions de l'orchite et de l'épididymite. Le testicule droit était sain; mais le gauche était légèrement augmenté de volume; il paraissait plus gros à cause du déplacement et du gonflement avec induration de l'épididyme; la tunique vaginale ne contenait pas de liquide. C'était surtout la coupe des deux testicules qui offrait des différences bien tranchées, surtout au point de vue de la coloration : le testicule gauche avait une belle teinte rosée, et on voyait même en l'ouvrant un certain piqueté dû à la coupe des vaisseaux propres du testicule qui partageaient l'inflammation de tout l'organe.

On tenta de pousser une injection au mercure dans le cordon, pour voir si l'épididyme était ou non restée perméable; mais en fendant le testicule l'épididyme avait été coupé par mégarde dans une toute petite étendue.

---

18. *Polype de l'utérus.*

M. *Molinier* : Mme X..., trente-huit ans, concierge, entre à

l'hôpital Beaujon le 20 janvier 1865. Au moment de son entrée elle présente les signes d'une hémorrhagie utérine avec douleurs expultrices. Le doigt introduit dans le vagin sent et circonscrit parfaitement une tumeur molle, sortant du museau de tanche. M. Jarjavay, appelé en l'absence de M. Morel Lavallée, malade, diagnostique un polype. Deux ou trois jours après, la malade est prise de douleurs expultrices très vives. Le ventre est très sensible à la pression. Ces douleurs se calment; j'examine la malade au spéculum, et je ne vois plus de polype sortant du museau de tanche. M. Labbé prend le service. Au toucher rectal, il sent en avant une tumeur dure, située entre l'intestin et la matrice.

Les jours suivants, la malade est prise de douleurs vives dans le ventre et de fièvre; la face est congestionnée et hébêtée, l'intelligence est obtuse. Constipation, nausées, pas de vomissements. Purgatif, cataplasme sur le ventre, glace dans la bouche.

Mort le 5 février.

Autopsie, Péritonite générale, épanchement de pus dans l'excavation pelvienne seulement. Congestion très forte des reins, du foie, et surtout des poumons.

Examen de l'utérus :

Il présente une dilatation notable de la portion cervicale, deux tumeurs fibreuses et un polype muqueux. La première tumeur occupe le fond de l'utérus. Elle est située au milieu du tissu de l'organe et peut facilement être énucléée. Elle est grosse comme une petite noix.

La deuxieme tumeur est située au dessous du péritoine sur la face extérieure de la paroi postérieure de l'utérus, à peu près à l'union du corps avec le col, en avant du rectum sur lequel elle s'appuie. Elle est arrondie, lisse, et continue par un pédicule avec le tissu de la matrice; elle est grosse comme un œuf. Elle est immédiatement au-dessous du péritoine qui glisse sur elle au moyen d'un tissu conjonctif lâche, semblable à une bourse séreuse. Le tissu sous-péritonéal est fortement injecté, le péritoine ne présente aucune perforation.

Le polype muqueux est situé au fond de la cavité utérine. Il est mou, vasculaire, allongé, long d'environ 5 centimètres. Il

est attaché à la paroi utérine par un tissu fibreux, dur et résistant.

M. *L. Labbé* : l'intérêt de cette pièce est celui-ci : les douleurs violentes expultrices que présentait la malade pouvaient faire croire à l'existence d'un corps volumineux. De plus, M. Jarjavay avait cru à l'existence d'un polype qu'il s'était proposé d'enlever. Quelques jours après, la tumeur sortie avait disparu, et à la mort de la malade on ne trouva qu'un petit polype de 3 ou 4 centim. dans l'intérieur de l'utérus. De petites tumeurs peuvent ainsi donner lieu aux mêmes phénomènes que les tumeurs volumineuses.

M. *Guéniot.* Ce petit cordon polypeux ne serait-il pas le reste d'un polype plus volumineux expulsé spontanément ?

M. *Labbé.* Quoique les observations de ces expulsions ne soient pas très rares, je ne crois pas que ce soit ici le cas.

M. *Siredey.* Pour provoquer de violentes douleurs expultrices il n'est pas nécessaire que le corps à expulser soit bien volumineux. On sait à quelles violentes douleurs donne naissance la dysménorrhé membraneuse, et l'expulsion d'un fragment de muqueuse suffit à calmer tous les accidents.

M. *Guéniot.* Puisque une tumeur a été constatée par M. Jarjavay, on ne peut admettre que trois hypothèses :

1° Rentrée du corps fibreux dans l'utérus alors qu'il avait déjà franchi l'orifice interne ;

2° Rupture du pédicule et expulsion du polype ;

3° Possibilité de la transformation en poche sanguine du corps fibreux sous-muqueux, et résorption. La première hypothèse est inadmissible, la seconde est discutable, la troisième possible ;

M. *Siredey.* Puisqu'on ouvre le champ des hypothèses, on peut en proposer au moins une quatrième : c'est l'expulsion simple d'un caillot sanguin.

M. *Voisin.* Les tumeurs fibreuses peuvent provoquer de graves accidents. Elles se gangrènent quelquefois dans le corps de l'utérus et donnent naissance à des accidents d'intoxication qui peuvent se prolonger pendant plusieurs années.

M. Nélaton m'a communiqué un fait dans lequel Récamier, à l'aide de la curette énucléa un corps fibreux gangréné et guérit une dame que tous les chirurgiens regardaient comme affectée d'un cancer de l'utérus. Cette dame a aujourd'hui soixante-dix-huit ans. Depuis lors M. Nélaton a vu un fait semblable dans sa pratique.

M. *Chassaignac.* L'élimination par parties successives d'une tumeur fibreuse, n'est pas un fait exceptionnel. Au point de vue du diagnostic, il est quelquefois possible de profiter d'une circonstance particulière, l'existence des règles, le col se ramollit, et on peut, à cause de la dilatation de l'orifice constater la présence d'un polype.

M. *Brouardel,* les Bulletins de la Société contiennent quelques faits d'élimination de tumeur fibreuse. M. Martin en a présenté un remarquable en 1863.

---

19. *Utérus bicorne.*

M. *Ed. Cruveilhier* présente un utérus bicorne. Le corps seul est affecté, le col est normal. La malade n'avait pas conçu.

Obs. I. — RHUMATISME ARTICULAIRE ET ENDOCARDITE ANTÉRIEURS. — LÉSIONS ATHÉROMATEUSES DE L'ENDOCARDE DANS LES CAVITÉS GAUCHES ET DE TOUT L'ARBRE ARTÉRIEL. — HÉMORRHAGIE CÉRÉBRALE. — Par M. GOUGUENHEIM, interne des hôpitaux.

Le 13 février 1865, est entré dans le service de M. Bouley, à l'hôpital Necker, la nommée M... (Marie) âgée de 20 ans, polisseuse, couchée au n° 14 de la salle Sainte-Eugénie.

Cette femme est transportée dans un état de perte de connaissance complète, et voici les renseignements qui ont été fournis par les personnes qui l'ont amenée.

Il y a trois mois, elle eut une attaque de rhumatisme arti-

culaire aigu, et se fit soigner chez elle. On ne sait si c'était la première. Aucun autre renseignement.

L'état dans lequel nous la voyons a débuté le 12 février au soir. — Perte de connaissance absolue. — Tête constamment inclinée à droite. Côté droit tout entier moins mobile que le gauche, sans que, cependant il y ait paralysie véritable. Sensibilité très obtuse à droite, conservée du côté gauche.

Bouche déviée, trismus très prononcé. Mouvements convulsifs dans les yeux. Strabisme interne à droite, externe à gauche. Paupière droite incomplétement fermée. Faciès rouge sans être vultueux.

De temps en temps il y a un hoquet avec rejet par la bouche, d'une salive écumeuse et rougeâtre.

A l'auscultation bruit de souffle très intense au cœur, maximum à la pointe, pouls fréquent. P. 150.

Ronchus sonores dans toute la poitrine, pas de souffle appréciable.

Pas d'œdème des jambes, du ventre, ni de la face. Incontinence des matières fécales et des urines. Pas d'albumine dans l'urine.

La malade succombe dans la nuit du 14 au 15 février.

Autopsie. — Les parois du crâne ne présentent rien de remarquable, ainsi que la dure-mère; la pie-mère est un peu injectée, mais il n'y a pas la moindre exsudation. A la coupe du cerveau qui est légèrement briqueté, on trouve à gauche un vaste foyer hémorrhagique, avec caillots dans son intérieur et détritus cérébraux. Les parois sont inégales et déchiquetées. Il y a destruction d'une partie du corps strié, de la face profonde des circonvolutions pariétales et frontales. Le foyer est considérable et unique. Les artères que l'on voit à la base, celles que l'on peut suivre dans l'intérieur du cerveau, sont dures, béantes, présentent sur leur trajet un foule de petits athérômes durs et jaunâtres; la moindre traction sur une grande partie de ces athérômes, les fait tomber dans la cavité du vaisseau. Ils contiennent, dans leur intérieur, des caillots légèrement adhérents et qui ne paraissent pas de date très ancienne.

L'examen le plus minutieux de tous ces vaisseaux ne révèle pas la présence des moindres embolies.

Si on veut les suivre jusqu'au foyer, on s'aperçoit qu'une distance d'un demi-centimètre environ sépare les plus profonds du siége de l'hémorrhagie.

L'examen des vaisseaux de la substance corticale a été fait par mon collègue et ami, M. Hayem. On a constaté la présence des corps granuleux de Gluge le long des parois des capillaires. Ils se dissolvaient facilement dans l'éther. La préparation microscopique montre en un mot l'existence des lésions que l'on retrouve d'ordinaire dans les cerveaux de vieillards.

Le péricarde contient un peu de liquide. Le cœur est hypertrophié; les parois sont dures, mais pas très épaisses. Les cavités droites ne présentent pas de lésion. C'est dans le ventricule gauche que se trouvent les lésions les plus curieuses. Aux environs des valvules et de leurs muscles et tendons, aspect jaunâtre de l'endocarde, comme s'il y avait de grandes taches; au toucher, ces taches sont dures, presque ossifiées. Les tendons sont durs en partie, leur coloration est devenue jaunâtre.

C'est aux environs de la valvule mitrale et à cette valvule que ces lésions sont le plus considérables. La valvule mitrale est comme déchiquetée, bordée d'une foule de ces petites végétations qui ont été si bien décrites par Corvisart; la valvule elle-même est parsemée de taches jaunâtres; ces altérations présentent les mêmes caractères aux petites poches de l'ouverture aortique, qui sont bordées d'une manière complète par ces petites végétations, serrées les unes contre les autres.

L'orifice pulmonaire est sain. Les orifices veineux des oreillettes ne présentent rien de notable.

L'aorte offre le long de ses parois de nombreuses taches athéromateuses qui se poursuivent sur toutes les artères du corps.

Les poumons sont engorgés, surtout à leur base. Les articulations ne présentent aucune lésion.

Obs. II. — ENCÉPHALOCÈLE CONGENITALE AVEC HYDROCÉPHALIE

ARACHNOÏDIENNE ET VENTRICULAIRE, par M. PETIT, interne des hôpitaux.

P. Erpelding est apporté à l'hôpital Sainte-Eugénie, salle Napoléon, le 18 janvier 1865. Agé de 6 jours, il est né au septième mois de la gestation ; il se présente par la tête à l'accouchement, suivant le dire de la sage-femme ; la tête franchit la première la vulve, et la tumeur dont il va être question suivit en s'aplatissant au passage ; du reste, tout se termina bien, et l'enfant respira sans difficulté.

Le père, âgé de 28 ans, est d'une constitution robuste, quoique lymphatique ; il semble doué d'une intelligence qui n'est rien moins que vive.

La mère, âgée de 18 ans, est aussi d'une vigoureuse constitution, et aucune consanguinité n'existe entre elle et son mari.

Interrogés à l'égard des antécédents de famille, les parents ne donnent aucun renseignement pouvant avoir rapport au cas actuel. La mère, durant sa grossesse, n'a fait aucune chute et n'a reçu aucun coup sur le ventre.

Soumis à l'examen, l'enfant porte, au niveau de la partie postérieure de la tête, une tumeur dont voici les dimensions exactes, prises le jour de son entrée à l'hôpital.

Placé dans le décubitus, on observe :

Une tumeur, dont le contour, du milieu du bord antérieur de l'ouverture herniaire au bord postérieur de cette même ouverture, mesure 24 centimètres.

Contour, du milieu du bord droit de l'ouverture herniaire au bord gauche, 31 centimètres.

Contour de la tumeur en son milieu, 26 centimètres.

La tumeur est molle, fluctuante, arrondie, circonscrite, élastique et pédiculée. Elle ne présente aucun battement, seulement, elle augmente légèrement quand l'enfant crie, sous l'influence des efforts d'expiration. Plaçant la tumeur entre l'œil et une lumière, on n'y découvre aucune transparence, et l'auscultation n'y décèle aucun battement. Non réductible, cette tumeur est recouverte par une peau mince, fine et glabre, tandis que la peau qui revêt le crâne est garnie de poils.

La peau qui recouvre la tumeur présente un sillon antéro-postérieur, qui continue la direction de la suture sagittale ; de ce sillon médian partent d'autres sillons plus petits et irréguliers, circonscrivant des inégalités mamelonnées, du volume d'une noix ; ces mamelons sont fluctuants, bleuâtres, tandis que le reste de la tumeur est d'un rouge foncé. La température en est assez peu élevée, relativement à celle du reste du corps.

Siégeant au niveau de la fontanelle postérieure et de la partie supérieure de l'occipital, qui manque en ce point, la tumeur est pédiculée au niveau de cette ouverture herniaire, dont on sent le pourtour osseux ; le diamètre de cette ouverture mesure environ 3 centimètres 1/2.

Surmontée par cette tumeur, la tête est beaucoup plus petite, et atteint à peine le volume du poing d'un adulte. Le front est très-fuyant ; on sent les sutures sagittale et fronto-pariétale, mais il n'existe pas trace de fontanelle antérieure.

Bien que né à 7 mois, l'enfant est bien vivant ; il pleure de temps en temps, ouvre et ferme bien les yeux, tette bien, va à la garde-robe, urine facilement, la respiration se fait bien... il n'existe aucun trouble fonctionnel.

Les téguments présentent sur tout le corps une dureté et une résistance remarquables; on note, de plus, un état œdémateux des membres supérieurs et inférieurs, de la partie inférieure de l'abdomen et du scrotum ; les tissus conservent l'empreinte du doigt.

Le mouvement est intact du côté des membres. Les mains sont en pronation forcée, fléchies sur l'avant-bras, le bord cubital étant fortement incliné en dehors ; il existe aussi une légère contracture des muscles biceps, ce qui produit une demi-flexion permanente des avant-bras sur le bras.

Les pieds ne présentent aucune déviation, aucun vice de conformation.

L'enfant reste presque constamment plongé dans un état d'assoupissement et semble complétement étranger à ce qui l'entoure. — Comprimant avec modération la tumeur, l'enfant ne semble pas en ressentir de malaise, sa respiration reste la même, calme et facile.

23 *janvier*. — Cinq jours se sont écoulés, et l'induration œdémateuse des téguments a disparu, leur coloration est rosée ; l'enfant présente une traînée bleuâtre, comme ecchymotique, sur la paupière supérieure droite et la racine du nez ; il n'a pourtant reçu en ce point aucune contusion ; du reste, cette teinte ecchymotique a persisté telle quelle durant toute la vie.

Les inégalités mamelonnées de la tumeur sont aujourd'hui plus saillantes et ont une coloration bleue plus foncée. On perçoit, à leur niveau, une fluctuation de jour en jour plus évidente ; appliquant la paume de la main d'un côté de la tumeur, tandis que, avec la pulpe des doigts de l'autre main, je percutais légèrement, j'obtins cette sensation de flot qui me permit d'affirmer que la tumeur contenait une proportion notable de liquide.

25 *janvier*. — L'enfant maigrit et devient pâle ; la peau se colore un peu en jaune.

2 *février*. — L'enfant s'affaiblit de plus en plus, la peau, de plus en plus jaune, se ride, se flétrit, devient flasque. La coloration de ses tissus, les rides de son front fuyant et de son visage amaigri, tout rappelle en lui l'aspect d'un petit vieillard décharné et mourant.

3 *février*. — La respiration s'accélère, la dyspnée augmente. La tumeur a pris peu à peu des proportions plus considérables, si bien que tel contour de cette tumeur qui mesurait 24 centim., en mesure, 16 jours après, 27 centim. ; tel autre, qui était de 26 centim., est aujourd'hui de 30 centim. ; tel autre encore est de 34 centim., au lieu de 31 centim.

Ainsi augmentée de volume, la tumeur est plus distendue par ce liquide, que l'on sent très-bien et qui semble être devenu plus abondant.

A 4 heures du soir, l'enfant s'éteint doucement.

Autopsie, 48 heures après la mort.

Incisant d'avant en arrière, du crâne sur la tumeur, on parvient par la dissection à isoler, au niveau du pédicule, *la peau* des couches sous-jacentes. Mais vers le 1/3 antérieur de la tumeur, la dissection est devenue impossible, car la peau de plus en plus fine et mince, adhère trop intimement à l'*aponévrose*

épicrânienne. Celle-ci s'isole bien au niveau du pédicule, mais sa dissection est aussi bientôt arrêtée. Il en est de même du *péricrâne.* Mais l'important est constaté, c'est-à-dire que ces trois couches se continuent du crâne sur la tumeur, sur les 3/4 de celle-ci; elles sont si intimement adhérentes et si minces qu'elles ne semblent plus former qu'une seule et unique couche.

J'ouvre la boîte crâniennne et je n'y rencontre pas de liquide; mais elle est exactement remplie par de la substance cérébrale dont les circonvolutions sont aplaties et confondues entre elles; c'est qu'elles ont été refoulées contre les parois osseuses par le liquide ventriculaire dont la quantité s'est accrue notablement dans les derniers jours de la vie.

La faux du cerveau sépare normalement les deux hémisphères, se continuant comme eux dans la tumeur. Les lobes antérieurs et moyens et tout le cervelet sont contenus dans la boîte crânienne ; les nerfs sectionnés paire par paire émergent tous normalement; le corps calleux, le bulbe ne présentent rien d'anormal. Le cervelet couvert de sa tente repose sur les fosses cérébelleuses qui existent en partie, l'ouverture herniaire étant faite aux dépens de la partie supérieure de l'os occipital qui a subi un arrêt de développement.

Fendant le crâne d'avant en arrière, je puis très bien suivre la dure-mère qui se prolonge dans la tumeur, recouvrant les lobes postérieurs. Ceux-ci rétrécis à leur partie antérieure au niveau de l'ouverture herniaire, présentent un volume considérable. A eux seuls ils sont aussi gros que le reste de la masse encéphalique; leur partie anférieure rétrécie remplit exactement l'air de l'ouverture. La masse encéphalique a donc l'aspect d'une tumeur bilobée, dont le lobe antérieur est contenu dans le crâne, et dont le lobe postérieur forme l'encéphalocèle.

L'arachnoïde adhère intimement au pourtour osseux de l'ouverture herniaire, si bien que cette cavité séreuse est fermée en ce point par l'adhérence des feuillets. La partie postérieure de cette cavité séreuse fait partie de la tumeur et est remplie par un liquide séreux, rougeâtre, dont la quantité peut être évaluée à 220 grammes. Donc, hydropisie arach-

noïdienne. La partie antérieure de la cavité arachnoïdienne est contenue dans le crâne, et n'est pas le siége d'une semblable hydropisie.

La poche liquide qui constitue les 2/3 de la tumeur est située en arrière des lobes postérieurs du cerveau herniés, la paroi externe de cette poche est adhérente à la dure-mère. Au-dessous, on trouve le tissu cellulaire sous-arachnoïdien, et la pie-mère.

Je pratique une coupe transversale de la masse encéphalique, et je rencontre une vaste cavité qui n'est autre que le ventricule latéral de chaque côté. Mais ces ventricules sont considérablement dilatés et remplis d'un liquide séreux, rosé; la cavité ventriculaire se prolonge dans les lobes moyens, et elle est circonscrite par la substance cérébrale refoulée en dehors, et ayant à peine un centimètre d'épaisseur. Donc, hydropisie ventriculaire énorme. Le liquide ventriculaire s'étant écoulé, j'incline en tous sens la poche liquide sans qu'il s'écoule rien. J'enlève toute la substance cérébrale. et je reste en face de cette poche déjà décrite, poche remplie de liquide et parfaitement close.

Nous avons donc eu bien évidemment affaire à une encéphalocèle avec hydrocéphalie arachnoïdiennne et ventriculaire.

La colonne cervicale ne présente aucune altération; pas de trace de spina bifida. Le canal rachidien est sain, ainsi que la moelle.

Le thymus est gros comme une amande.

Les poumons sont sains, ainsi que le foie et la rate. Aucun autre organe d'ailleurs ne décèle d'altération. Les mains seules conservent la position vicieuse observée pendant la vie.

III. Tubercules du cervelet chez une femme enceinte atteinte de vomissements incoërcibles; accouchement spontané trois semaines avant terme; mort subite, par M. le Dr Guéniot, chef de clinique de la Faculté.

Geneviève G .., âgée de trente-quatre ans, cartonnière, est

apportée à la clinique d'accouchements le 21 janvier 1865, munie d'un certificat signé de deux médecins. Ces derniers attestent que la malade, en état de grossesse, est atteinte de vomissements opiniâtres dont aucun moyen n'a pu triompher. Ils regardent en conséquence « l'avortement » provoqué comme la seule chance de salut.

Cette femme examinée, et interrogée avec soin, se présente en effet, dans les conditions suivantes :

Enceinte d'environ huit mois, elle a senti les premiers mouvements de son enfant à partir de cinq mois et demi, et depuis cette époque elle vomit chaque jour 3, 4 ou 5 fois. Ces vomissements s'effectuent sans de grands efforts et n'ont rien de régulier dans leur retour. Tantôt, ils se produisent le matin à jeun et tantôt, après l'ingestion d'aliments ou de boissons. Dans le premier cas, les matières rejetées sont liquides et bilieuses ; dans le second, elles se composent des substances ingérées. Quelle qu'en soit la nature, aucune de ces dernières n'est conservée; aussi la malade, quoique non complétement dépourvue d'appétit, s'abstient-elle parfois de manger, se laissant presser de le faire dans la crainte de vomir. Sa bouche est acide; mais la langue offre un aspect normal, et la région épigastrique n'est point sensible à la pression.

Malgré la persistance des vomissements, la malade ne paraît pas très amaigrie; elle conserve encore de l'embonpoint et une certaine force musculaire. Elle présente un teint sombre et mat, un air triste et un aspect *vieillot* assez prononcé.

Un mois avant l'apparition des vomissements, la grossesse qui jusque-là avait été exempte de tout accident, même des phénomènes sympathiques ordinaires, s'est tout-à-coup compliquée de fièvre, d'agitation, de malaise, et surtout d'une douleur extrêmement vive et fixe dans la région sincipitale. Depuis lors, la fièvre a disparu complétement après plusieurs jours de durée; mais la douleur a persisté en présentant des exacerbations le plus souvent nocturnes et d'une telle intensité qu'elle arrache des cris aigus. Elle ne peut être atténuée que par une pression vigoureuse exercée avec les mains sur le sommet de la tête, ou par des lotions répétées d'eau froide. Cette douleur est profonde, retentit dans toute la tête et même

jusque dans les muscles du cou qui seraient le siége d'une sorte de « *crampe.* »

Il n'existe aucun point névralgique sur le trajet des nerfs de la face ou du crâne. Mais la vue est profondément troublée, ainsi que l'ouïe.

Pendant l'état d'immobilité dans le décubitus horizontal, ces deux sens (le second surtout) conservent encore de la netteté; pendant les mouvements, au contraire, lorsque par exemple la malade se retourne dans son lit ou se lève sur son séant, la vue se trouble à tel point que des objets gros comme les doigts ne sont parfois plus distingués. En même temps, il se produit dans les oreilles des bruits particuliers, « comme des gouttes d'eau tombant en cascade, » etc.

Les yeux sont limpides, non déviés et présentent une certaine fixité qui donne au regard un caractère singulier d'hébétude. Les pupilles sont mobiles, égales et sensiblement contractées, ce que démontre un examen comparatif fait sur des femmes voisines dans les mêmes conditions de lumière.

L'intelligence et la parole conservent toute leur intégrité.

L'odorat, le goût et la sensibilité générales sont intactes. Il paraît en être de même des contractions musculaires considérées isolément, mais non point des mouvements généraux. La malade, en effet, placée debout, assise ou à croupion est prise de vertiges et peut être aussi d'un trouble de coordination qui la font tomber. Ces chutes n'offrent d'ailleurs rien de constant, eu égard à leur mode de production; elles se font indifféremment du côté droit, du côté gauche, en avant ou en arrière. Il n'y a pas de tendance à tourner, à se diriger en arrière ou d'un côté plutôt que de l'autre. On n'observa pareillement ni contractures, ni convulsions.

Le pouls est calme, d'une certaine ampleur et bat environ 75 fois à la minute ; mais il est un peu irrégulier, offrant des séries de 5, 6 ou 7 pulsations plus rapprochées et plus rapides que d'autres séries, composées d'un même nombre de pulsations plus espacées et plus lentes. Respiration normale. Excrétions naturelles ; absence d'albumine dans l'urine qui est limpide.

L'utérus non dévié et normalement développé, souple dans

tous ses points, non douloureux et sans excès de tension remonte jusqu'à 4 travers de doigts au dessous de l'appendice sternal; son col est lisse, indolore, fermé et exempt de toute altération morbide. Enfin, le fœtus est vivant et bien situé.

Sans être d'une constitution robuste, la malade jouit habituellement d'une santé satisfaisante. Elle paraît franche de tout antécédent syphilitique; jamais elle n'a été atteinte d'aucune manifestation de cette nature. Son mari est doué d'une très bonne santé. — Sa mère, morte à 65 ans, a eu dix grossesses, dont huit se sont terminées par des fausses couches ou par la naissance d'enfants qui sont morts en bas âge.

Elle-même menstruée dès l'âge de 11 ans, et, depuis lors, assez régulièrement pendant trois à quatre jours chaque mois, a eu deux grossesses antérieures dont la première date de 13 ans; (l'enfant, atteint d'encéphalocèle et de malformation des membres, naquit à 7 mois et mourut deux jours après). La deuxième eut lieu trois ans plus tard; (enfant à terme, bien conformé, mort de convulsions à l'âge de trois ans). — Pendant ces deux grossesses, comme jusqu'au sixième mois de la grossesse présente, la malade ne fut jamais sujette aux vomissements.

En raison de ces symptômes et de ces renseignements recueillis avec soin, nous diagnostiquons : *tumeur encéphalique ou intra-crânienne, avec vomissements incoërcibles probablement liés à l'existence de cette dernière plutôt qu'à la grossesse.*

Pour traitement : expectation pure en ce qui regarde la gestation. et demi-expectation relativement aux vomissements. Bouillons, potages, légumes et viande en faible quantité; eau de Seltz, glace.

27 *janvier*; les vomissements persistent comme par le passé, ainsi que les autres symptômes. Oxalate de cérium, à la dose de dix à vingt centigr. en plusieurs pilules.

29 *janv.*; même état que les jours précédents. Le travail commence, languit pendant 5 à 6 heures, puis se termine après 10 heures de bonnes contractions par la naissance d'une fille vivante et bien conformée, pesant 2,930 grammes.

Pendant le travail, aucun vomissement; mais quelques mi-

nutes après la délivrance, un bouillon ingéré est promptement rejeté. Le 30 et le 31 au matin, les vomissements ne reparaissent point; la tisane et les potages sont conservés. Par contre, la douleur sincipitale semble avoir augmenté d'intensité, tandisque les autres symptômes persistent au même degré. La malade,qui se trouvait très heureuse d'être accouchée,pensant que la grossesse était la cause de son mal, n'est plus que médiocrement satisfaite. — Iodure de potassium ; vésicatoire à la nuque.

31 *janv. soir*; à 5 heures je trouve le pouls large, à 56 par minute, la peau bonne, l'urine sans albumine. Un potage a été vomi. A 7 heures, la malade est prise avec violence d'une de ses crises habituelles; elle jette de hauts cris de douleur, s'agite, devient bleue d'asphyxie, et meurt subitement sans convulsions.

Autopsie. Le lobe gauche du cervelet,sans paraître augmenté de volume, présente le long de son bord postéro-supérieur une série de petites tumeurs presque contiguës entre elles et incluses dans les couches superficielles de l'organe. Ces tumeurs, au nombre de 5 ou 6, sont dures, irrégulières dans leurs contours et grosses comme des noyaux de cerises. D'un aspect gris blanchâtre, se laissant écraser entre les doigts, elles se mêlent plus ou moins fusionnées avec la pulpe cérébelleuse. Leur apparence est celle des tubercules infiltrés de l'encéphale, ce que confirme d'ailleurs l'examen microscopique fait par M. Robin. La substance du cervelet paraît saine dans leur voisinage, ainsi que dans les autres points.

Le bulbe et les nerfs qui en émanent se trouvent à plusieurs centimètres de la lésion, et semblent ainsi exempts de toute compression. Le ventricule cérébelleux ne renferme pas de liquide. Les méninges, les sinus veineux, le cerveau et ses ventricules sont entièrement sains, dépourvus de toute congestion.

Il existait seulement au niveau de la lésion de faibles adhérences, une sorte d'agglutination, entre le feuillet viscéral et le feuillet pariétal de l'arachnoïde.

A part quelques tubercules durs, semi-calcaires au sommet des poumons, ces organes offrent un aspect normal. Il en est

de même du foie dans lequel se trouvait une petite tumeur qui se laissa énucléer et fut considérée par M. Robin comme un lobule atteint de cirrhose.

L'estomac était sain, et sa muqueuse non ramollie.

Les veines utéro-ovariennes offrent dans l'épaisseur des ligaments larges, surtout du côté droit, des paquets variqueux considérables, distendus par du sang noir, mais sans altération des parois vasculaires. L'utérus, les trompes et les ovaires sont d'ailleurs sains dans toutes leurs parties.

Enfin, les autres organes, les reins en particulier, ne sont le siége d'aucune altération.

Remarques. — Jusqu'ici unique dans son espèce, cette observation pourrait fournir matière à de nombreuses considérations. Je me bornerai aux principales, à celles qui surtout offrent une importance réelle au point de vue pratique.

Et d'abord, en ce qui concerne le diagnostic, on a pu voir que les médecins signataires du certificat imputèrent à la grossesse les divers symptômes constatés. Leur conclusion devait être, en conséquence, qu'il y avait nécessité de la faire cesser en provoquant l'accouchement avant terme. C'est en effet ce qu'ils proposèrent, après avoir toutefois épuisé sans succès les ressources ordinaires de la thérapeutique. Une erreur dans le diagnostic en eût entraîné une autre dans le traitement. Il est bien vrai qu'en présence d'un fait aussi complexe et aussi rare, la méprise était facile, et certes très-excusable. Voyons cependant pourquoi le diagnostic précédent était peu admissible, et comment nous fûmes conduits, M. Depaul et moi, à adopter une autre interprétation, que l'autopsie vint malheureusement bientôt justifier.

1° Depuis longtemps il est reconnu que les vomissements opiniâtres de la grossesse constituent particulièrement une complication de la première moitié de la gestation. Rarement on les observe dans la seconde, et presque toujours alors leur début remonte aux premiers mois. Dans un cas exceptionnel qui s'est produit à la Clinique, il y a trois ans, les vomissements avaient commencé vers le milieu de la grossesse ; mais à l'autopsie, la muqueuse de l'estomac nous parut manifeste-

ment enflammée. D'autre part, Mauriceau et les accoucheurs de son temps considéraient que les vomissements persévérants que l'on observe parfois dans les premiers mois de la gestation cessent communément à l'époque où l'enfant fait sentir ses premiers mouvements, c'est-à-dire vers 4 mois et demi. Sans doute je ne dirai pas que c'est, comme on le croyait alors, parce que le *fœtus déjà grandelet* peut absorber la surabondance des humeurs; mais le fait n'en conserve pas moins sa réalité et sa signification. — Enfin, lorsqu'une femme multipare est atteinte de vomissements incoërcibles, généralement ses grossesses antérieures ont été plus ou moins accidentées par des vomissements soit simples et bénins, soit persévérants ou opiniâtres.

Or, chez notre malade, les vomissements avaient débuté à 5 mois et demi de grossesse, lors des premiers mouvements perçus de son enfant, c'est-à-dire précisément à l'époque où il est ordinaire de les voir cesser; et de plus, les deux grossesses antérieures, de même que la première moitié de la grossesse présente avaient été entièrement exemptes de vomissements.

2° Si parfois les vomissements incoërcibles semblent exclusivement imputables à la grossesse; si en d'autres termes les investigations les plus minutieuses ne décèlent aucune autre cause que le fait même de la gestation, il n'est pas moins vrai que, le plus souvent, un examen attentif de la femme permet de constater l'existence de diverses affections qui jouent sans aucun doute, un rôle plus ou moins considérable dans la production de l'accident principal. C'est ainsi que, comme j'ai cherché à le démontrer autre part. (*Des vomiss. incoërc. pend. la gross.*; *th. d'agré. Paris.* 1863), il n'est pas rare de rencontrer des lésions du col utérin, une obliquité ou une déviation de la matrice, une certaine tension de ses parois, une maladie de l'œuf, une gastrite, etc., etc. MM. Simpson et Imbert-Gourbeyre y ajoutent même l'albuminurie et l'altération du sang qui en est la conséquence.

Quoi qu'il en soit, aucune de ces affections n'existait chez la femme soumise à notre observation.

3° Dans la période ultime des vomissements opiniâtres,

lorsque la femme réduite au marasme est profondément anémiée et affaiblie, on peut observer des douleurs très-vives à la tête, des accès violents de névralgie, divers troubles des sens et de la sensibilité, des éblouissements, des défaillances, et même de véritables syncopes. Mais, dans le cas que je viens de relater, la céphalalgie atroce sus-mentionnée, les altérations de la vue et de l'ouie, l'affaissement du corps, qui engendrait les chutes, etc., ne pouvaient pas être imputés à un état d'extrême faiblesse; car le pouls conservait encore de l'ampleur et de la résistance, les forces et l'embonpoint étaient loin d'être épuisés, l'état dynamique de la malade, en un mot, restait assez satisfaisant. — D'ailleurs, comme preuve décisive, je rappellerai ce fait important, à savoir, que la douleur sincipitale avait précédé d'un mois l'apparition des vomissements.

Comme on le voit, pour tous les motifs que je viens d'exposer, il était bien difficile, sinon même impossible d'attribuer à la grossesse la production des accidents. Tout au plus, était-on autorisé à admettre qu'elle pouvait y concourir pour une faible part. — Quelle en était donc alors la vraie et principale cause? La douleur vive, permanente et fixe du sommet de la tête, les troubles de la vue et de l'ouïe, les vertiges et le peu de fréquence relative des vomissements, etc., nous parurent indiquer avec assez de rigueur qu'il s'agissait d'une *tumeur intra-crânienne ou encéphalique*, et tel fut, en définitive, notre diagnostic.

Ainsi formulé, ce dernier suffisait à exclure toute thérapeutique énergique des vomissements, et surtout toute tentative de provocation de l'accouchement. Aussi, M. Depaul se tint-il, à cet égard, dans une expectation complète, et certes, le dénouement final prouva que ce parti était bien le plus sage. — D'un autre côté, cette interprétation des symptômes nous servait singulièrement à éclairer le pronostic en démontrant toute sa gravité. Car, si dans l'hypothèse de vomissements dus à la grossesse, les conditions de la maladie paraissaient assez favorables, il ne pouvait plus en être de même en adoptant notre diagnostic.

C'est ainsi, en définitive, que l'existence d'une tumeur en-

céphalique étant pour ainsi dire démontrée, la solution des principales questions de pratique devint par ce seul fait assez facile et presque complète. Je dois le dire d'ailleurs; nous n'allâmes pas plus loin. Cependant, si pareil cas se présentait de nouveau, il serait utile et intéressant de préciser le siége, l'étendue et la nature de la tumeur. Voyons en quelques mots, si les données actuelles de la science sont suffisantes pour légitimer et éclairer une telle recherche.

Relativement au siége, en considérant, comme l'a démontré M. Hillairet (1) que les vomissements sont un symptôme commun dans les affections du cervelet; que d'autre part, ainsi qu'il résulte d'un travail de MM. Leven et Ollivier (2), on observe ordinairement dans ces mêmes cas un état de contraction des pupilles, nous eussions pu soupçonner qu'il s'agissait chez notre malade d'une tumeur cérébelleuse; car, les deux symptômes en question, le premier surtout, étaient des plus manifestes. Et d'ailleurs, cette manière de voir se trouvait naturellement fortifiée par l'existence d'un certain trouble dans la coordination des mouvements et par les chutes qui en étaient la conséquence. Tels étaient les caractères positifs. D'un autre côté, la parfaite conservation des facultés intellectuelles et du langage articulé, de même que l'absence de toute paralysie et de toute névralgie sur le trajet des nerfs crâniens, devaient éloigner l'idée d'une altération du cerveau.

Je vais plus loin encore; l'existence d'une tumeur du cervelet étant ainsi très probable, il y avait lieu, en se fondant sur les expériences les plus concluantes de la physiologie moderne, d'admettre comme très vraisemblable que la lésion siégeait dans les couches superficielles de l'organe. En effet, j'ai signalé dans l'observation, l'absence de toute tendance soit au recul, soit à l'entraînement en avant ou de côté, de même que les variations et la non-constance des chutes dans telle ou telle direction. Or, ces divers phénomènes se remarquent spécialement lorsque les pédoncules cérébelleux sont lésés dans leur portion concentrique ou fasciculée. L'absence de tels

(1) De l'hémorrh. cérébell.; *Arch. gén. de méd.* 1858.
(2) Rech. sur la physiol. et la path. du cervelet; *Arch. gén. de méd.* 1862.

symptômes devait donc nous faire conjecturer que la tumeur cérébelleuse n'intéressait que les couches excentriques du cervelet ou la portion épanouie des pédoncules; et c'est, en effet, ce qui fut trouvé à l'autopsie.

Quant à déterminer le côté malade et le volume de la tumeur, je ne vois aucun symptôme qui eût pu nous éclairer sur ce point. C'est donc là une question qui reste avec toute son obscurité.

La nature de la lésion eût été difficile aussi à diagnostiquer autrement que par voie indirecte ou *par exclusion*. Et même, à part le caractère syphilitique qu'il était permis d'écarter, vu l'absence complète de tout antécédent de ce genre, je ne m'explique guère encore comment on eût été autorisé à admettre l'existence de tubercules, plutôt que celle d'une tumeur fibreuse, d'un kyste, d'un abcès chronique, etc. La rareté relativement moindre des tubercules me semble, en effet, le seul élément de présomption qu'on pouvait invoquer en faveur de leur diagnostic; mais, il faut bien le dire, cet élément ainsi isolé a trop peu de valeur pour conduire à une présomption vraiment sérieuse.

J'ai dit, en commençant ces remarques, que le fait dont il s'agit est jusqu'à ce jour unique dans son espèce. Ce n'est pas que la science n'en possède quelques-uns qui lui soient comparables; mais ils n'offrent avec lui qu'une analogie assez éloignée. C'est ainsi que j'ai rapporté dans ma thèse d'agrégation l'observation d'une dame atteinte de vomissements opiniâtres, chez laquelle MM. Rayer et Depaul diagnostiquèrent des tubercules de l'encéphale. Mais contrairement à l'opinion d'un médecin homœopathe, qui avait attribué les vomissements à un état de gestation, il fut démontré que la grossesse n'avait jamais existé. Tel est encore un fait observé à l'hôpital Saint-Antoine, par M. Chassaignac (1), et dans lequel une amaurose permanente, des vomissements, des vertiges, ainsi qu'un trouble particulier des mouvements, etc., constituaient les principaux symptômes. La mort arriva subitement, et l'autopsie révéla l'existence d'une tumeur située à la jonc-

1) Bull. de la Soc. de chir., t. III, p. 412.

tion du cervelet et du bulbe. Mais il s'agissait d'un homme ; la grossesse, par conséquent, ne pouvait être mise en cause et prêter à l'erreur. — Cette absence de faits peut d'ailleurs s'expliquer par l'extrême rareté des tubercules cérébelleux chez les femmes en âge de concevoir, ainsi que par le peu de fréquence des vomissements opiniâtres pendant la grossesse.

M. Leven. Ce qui peut expliquer l'augmentation de l'amblyopie, alors que l'on asseyait la malade, c'est qu'à l'amaurose existant venait se joindre l'influence des étourdissements, que provoquait la station assise.

M. Gueniot pense que l'on aurait pu, avec une certaine hardiesse, localiser encore plus la tumeur pendant la vie. Et, se fondant sur l'absence des phénomènes de rotation, de recul, etc., admettre que la tumeur occupait, non les pédoncules, mais la surface du cervelet. Nous ne le croyons pas.

Cette tumeur est plus profonde que ne le pense M. Gueniot. Les pédoncules sont intéressés dans leur partie épanouie. Les phénomènes de rotation et de recul manquent dans les lésions cérébelleuses, qui se développent lentement ; ils n'existent que quand la lésion est brusque.

Les vomissements ne sont pas sous l'influence du cervelet, mais sous celle de la compression du pneumogastrique par le cervelet.

M. Gueniot croit que ces accidents se développent quand la lésion occupe, non la portion épanouie des pédoncules, mais leur partie libre.

IV. Epithélioma de l'estomac, par M. Anger, interne des hôpitaux.

P.. B...., âgé de 66 ans, journalier, entra à l'hôpital Beaujon, salle Saint-Jean, n° 1, le 23 décembre 1864. Depuis longtemps les digestions étaient difficiles; souvent il vomissait ses aliments incomplétement digérés. L'amaigrissement, l'affaiblissement des forces faisaient de rapides progrès; enfin les douleurs épigastriques le décidèrent à entrer à l'hôpital.

Ce malade est maigre, pâle, anémique. Après l'ingestion des aliments, il éprouve de la gêne plutôt que de la douleur dans la région épigastrique. Les vomissements sont incessants, mais irréguliers : tantôt ils suivent immédiatement les repas, tantôt ils n'ont lieu que 4, 8, 12 heures après. *Jamais* il n'a vomi de sang, ou de matières noires se rapprochant par l'aspect du marc de café ou de la suie. Presque chaque matin il rend un liquide épais, filant, légèrement verdâtre.

L'examen le plus minutieux de la région épigastrique ne fait découvrir aucune tumeur, et la pression ne provoque aucune douleur. Un sentiment de gêne et de pesanteur dans cette région, des vomissements journaliers, une constipation opiniâtre, un teint pâle, anémique, mais non cachectique; tels sont les principaux symptômes, à l'aide desquels on devine, plutôt qu'on ne diagnostique un cancer de l'estomac.

Quelques jours après son entrée, le 5 janvier, le malade mangea des pruneaux. Dès-lors les vomissements, la gêne et la douleur épigastrique augmentèrent de fréquence et d'intensité. Les aliments solides étaient rejetés aussitôt qu'ingérés; les liquides passaient aussi difficilement. Les forces diminuaient: à peine pouvait-il se lever. Une pleurésie se déclara du côté gauche et le malade succomba à cette complication, le 30 janvier 1865.

Je trouvai, à l'autopsie, la plèvre gauche remplie dans sa moitié inférieure d'un liquide jaune, séro-purulent, tenant en suspension quelques concrétions albumineuses.

En ouvrant l'estomac, il s'en échappa une masse de noyaux de pruneaux. J'en comptais jusqu'à 27. La plupart étaient libres dans la cavité viscérale; mais sept à huit s'étaient creusés des alvéoles dans la portion pylorique. Cette partie était dure, épaisse de plus d'un centimètre, et formait une sorte de cône, dont la base se continuait insensiblement avec la partie moyenne de l'estomac, dont le sommet se terminait brusquement à la valvule pylorique. Le pylore était si rétréci qu'on pouvait à peine y faire passer une sonde de femme. A la surface externe aucune bosselure, aucune saillie; la surface interne était creusée de sept ou huit alvéoles contenant chacune un noyau. Le tissu morbide était dur, lardacé, peu

friable, formé de trois couches : l'une externe, séreuse, seulement un peu épaissie; la moyenne, d'un centimètre d'épaisseur, blanche, cendrée, piquetée de petits points blancs de la grosseur d'une tête d'épingle, formée d'un tissu fibreux aréolaire, contenant dans ses mailles une substance amorphe et comme gélatineuse; cette couche répondait évidemment à la tunique musculaire de l'estomac; la troisième se continuant avec la muqueuse était épaisse de deux millimètres, rouge, plus vasculaire et plus friable. Au niveau des alvéoles creusées par les noyaux, cette dernière couche avait complétement disparu, et la couche moyenne était réduite au tiers de l'épaisseur des parties voisines. La pression ne faisait sourdre aucun suc laiteux à la surface des coupes, mais seulement un liquide séreux et transparent.

Des coupes microscopiques nous ont montré que ce tissu était presque uniquement composé de cellules épithéliales granuleuses et de noyaux, emprisonnés dans les mailles de tissu conjonctif. Les points blancs et caséeux qui parsemaient la surface de la coupe étaient formés les uns de cellules et de granulations graisseuses agglomérées, se dissolvant dans l'éther, les autres de granulations calcaires.

Dans la couche interne on voyait les vestiges des glandes de l'estomac et leurs culs-de-sac dilatés, remplis de cellules épithéliales granuleuses, de noyaux et de granulations graisseuses.

Dans la première partie du duodénum se voyaient deux noyaux emprisonnés et retenus au milieu d'un mucus épais, principalement formé de cellules épithéliales. La muqueuse elle-même, quoique déprimée au niveau des noyaux, était saine histologiquement.

Ce fait nous semble instructif; à plus d'un point de vue. Quoique l'hypergénèse épithéliale qui s'est faite autour des noyaux trouvés dans le duodénum doive être rapportée selon nous à la présence de ces corps étrangers, nous ne pensons pas que la même explication soit acceptable pour la lésion stomacale. Celle-ci nous paraît primitive. Les noyaux, que le malade a imprudemment avalés, n'ont pu franchir l'ouverture rétrécie du pylore, pressés les uns contre les autres, ils se sont

creusé des loges dans le tissu morbide. Malgré ces nombreuses ulcérations, il n'y a jamais eu pendant la vie ni vomissements noirs, ni selles noires. Cette forme du cancer stomacal est donc remarquable par l'absence d'hémorrhagies; si elles avaient dû se produire, évidemment c'eût été dans ce cas. En outre, la disposition en nappe de cette dégénérescence épithéliale explique l'absence de tumeur épigastrique.

Obs. V. — MAL DE POTT. — ABCÈS OSSIFLUENT DE LA RÉGION LOMBAIRE, par M. MOLINIER, interne des hôpitaux.

Wild (Louis), peintre, âgé de vingt-trois ans. Il y a un an, apparition dans la région lombaire, à la partie inférieure de la gouttière vertébrale droite d'une petite tumeur indolente grosse comme une noix.

Le 10 janvier 1865, la tumeur est douloureuse, chaude, grosse comme un œuf. Le docteur S. fait une ponction qui donne issue à du pus. La poche se remplit très promptement et augmente considérablement de volume.

Le 18 janvier le malade entre à l'hôpital Beaujon, service de M. Morel Lavallée, deuxième pavillon, n° 48.

La tumeur occupe l'extrémité inférieure de la région lombaire droite, la fesse et la région trochantérienne. Elle est rouge; chaude, fluctuante, douloureuse au toucher, les jours suivants elle augmente encore de volume, le malade a de la diarrhée, et maigrit considérablement. Cataplasmes, régime tonique,

La tumeur s'ouvre spontanément dans la région lombaire et donne issue à une grande quantité de pus granuleux. En introduisant un stylet par l'ouverture, on constate une dénudation de la colonne vertébrale. Les jours suivants une nouvelle ouverture se fait dans la région fessière. La peau présente un vaste décollement. Incision avec le bistouri à la partie la plus déclive. Injections d'eau chlorurée, cataplasme. L'écoulement de pus est très abondant, et le lit en est inondé. Amaigrissement de plus en plus marqué, diarrhée continuelle.

Le malade meurt dans le marasme le 7 février.

Autopsie. Les poumons présentent de petites masses tuberculeuses semblables à du fromage mou.

Examen de la colonne vertébrale. Sur la face antérieure de la cinquième vertèbre lombaire, on trouve un foyer qui descend sur la face antérieure du sacrum, jusqu'à l'union de la quatrième avec la cinquième pièce. Le périoste est décollé et le tissu compacte et rugueux. La gaîne des nerfs sacrés est vascularisée et recouverte de lymphe plastique. Sur la partie latérale droite de la cinquième vertèbre lombaire, on voit une excavation peu profonde. Entre cette excavation et la face antérieure du corps de l'os on trouve une production osseuse qui descend en s'élargissant, et recouvre tout le disque intervertébral qui sépare la cinquième vertèbre lombaire du sacrum sur la face postérieure de la même vertèbre; à droite de la ligne médiane on voit deux petites excavations vides et régulièrement arrondies.

L'arc postérieur de cette vertèbre est complétement détachée. La solution de continuité se trouve entre l'apophyse articulaire supérieure et l'apophyse articulaire inférieure. La face antérieure de cet arc est érodée. Elle est d'un blanc sale, et complétement mortifiée ; sur l'apophyse articulaire inférieure, le cartilage est détruit, ainsi qu'une partie de la lame compacte sous-jacente.

La face interne du pédicule gauche présente une excavation remplie d'une bouillie jaunâtre qui semble être du tubercule ramolli. La facette auriculaire est complétement privée de cartilage et de tissu fibreux. Elle est contournée par une excavation irrégulière. De sorte qu'il y a en ce point un énorme séquestre. La cavité articulaire communique avec le foyer de la partie antérieure de la colonne lombo-sacrée.

Obs. VI.—Mal de Pott. — Par M. Hayem, interne des hôpitaux.

Garçon de douze ans et demi, malade depuis l'âge de cinq ans, entre le 19 janvier 1865, dans le service de M. Millard, aux enfants malades. Caverne très-étendue à gauche. Cavernules

à droite. Marasme. On sent à travers la paroi abdominale des masses arrondies, et comme on constate une légère gibbosité à la fin de la région lombaire, on pense à un mal de Pott avec commencement d'abcès; pas de paraplégie; expectoration et symptômes généraux caractéristiques de la dernière période de la phthisie pulmonaire.

Le malade meurt le 30 janvier, à 11 heures du matin, après avoir rendu un flot de crachats extrêmement fétides.

Autopsie. Poumons, à gauche, caverne occupant presque tout le poumon, à l'exception d'une petite portion de la base. A droite, cavernules, tubercules à tous les degrés, pneumonie caséeuse.

Foie, quelques tubercules miliaires très petits.

Rein, rate, cœur, rien de remarquable, anémie.

Intestin, granulations miliaires sous-péritonéales, ganglions mésentériques sains.

Mal de Pott et abcès. En disséquant le péritoine, on aperçoit trois poches pâteuses et assez résistantes au toucher; à gauche, poche assez considérable dans la gaîne du psoas, descendant en s'effilant jusqu'au détroit supérieur du bassin; à droite, dans la gaîne du psoas également, poche du volume d'une noix, au milieu, troisième sac immédiatement en arrière du rectum dans la convexité du sacrum, intermédiaire aux deux autres comme volume.

Ces trois poches sont remplies d'une matière analogue au mastic et mélangée à de petite séquestres rugueux au toucher. Les parois sont épaisses, fibreuses, et à l'intérieur leur surface tomenteuse est rugueuse au toucher.

Colonne vertébrale. Gibbosité prononcée à la fin de la région lombaire. Une coupe antéro-postérieure permet de voir que les deux dernières vertèbres lombaires et les deux premières sacrées sont altérées. La cinquième lombaire est détruite en partie. Il reste à peine la cinquième partie de son corps, d'aspect jaunâtre, rugueux et friable, le reste s'est séquestré en fragments plus ou moins gros et en fine poussière qui a été entraînée avec le pus concret de cette sorte de caverne osseuse pour former la matière épaisse des sacs latéraux. En avant les frag-

ments de la cinquième lombaire et de la première sacrée forment une autre caverne anfractueuse, qui communique avec le sac moyen.

Les deux cartilages intervertébraux, à ce niveau, sont réduits en débris fibreux et filamenteux mélangés au détritus des os, et la face inférieure de la quatrième lombaire est dénudée et rugueuse. Le tout représente donc une sorte de caverne osseuse anfractueuse et très irrégulière, formée surtout par l'altération avancée de deux corps vertébraux écrasés en fragments depuis la plus fine poussière jusqu'à de véritables séquestres friables ou assez durs, caverne qui communique avec les deux sacs latéraux et en avant avec le sac moyen. On trouve de plus une petite caverne creusée dans l'épaisseur de l'apophyse épineuse de la cinquième lombaire, limitée par une membrane d'enveloppe et remplie de matière caséeuse. Tout autour les os placés au-dessus et au-dessous, les parties non encore nécrosées des vertèbres décrites, présentent divers degrés d'altération : rougeur diffuse, friabilité, espaces médullaires agrandis, remplis de substance rougeâtre ou jaunâtre. Il n'y a nulle part de granulations grises, miliaires, comme celles décrites par M. Nélaton.

Examen microscopique : 1° Les cavernes sont tapissées par une membrane cellulo-vasculaire rouge ou assez épaisse et plus fibreuse, qui présente au microscope un grand nombre d'éléments embryo-plastiques et fibro-plastiques, et des vaisseaux abondants et quelques éléments de la moelle des os. La paroi d'une petite caverne en voie de formation offre une masse considérable de corpuscules allongés avec plusieurs noyaux et une quantité très-grande de noyaux libres agglomérés.

2° La matière jaunâtre caséeuse des cavernes osseuses contient des débris osseux baignant dans un détritus purulent et des éléments médullaires altérés, particulièrement les éléments décrits par M. Robin sous le nom de myéloplaxes. Les éléments du pus sont des leucocythes très-graisseux et des granulations graisseuses et calcaires libres.

3° La matière caséeuse des abcès enkystés offre les mêmes éléments, et provient certainement des cavernes osseuses, petits séquestres osseux, éléments du pus altérés, cristaux de

cholestérine, granules calcaires. Plus on s'éloigne de l'os, plus la matière des abcès ressemble à une sorte d'émulsion graisseuse. La disparition ou la cicatrisation de pareilles lésions ne paraît donc pas impossible histologiquement, à cause de la régression graisseuse des éléments et de la formation de petites particules fines, la plupart graisseuses, capables d'être reprises par voie d'absorption.

M. *Léon Labbé.* La possibilité de la résorption de ces abcès a été démontrée par M. Bouvier. J'ai pu en voir moi-même un cas remarquable. Les résultats de l'examen microscopique me semblent intéressants à ce point de vue.

M. Chassaignac. Je ne vois rien qui soit de nature à me faire admettre la résorption du pus, dans ces cas. Si le pus subit des transformations, et que la collection disparaisse, ce n'est plus du pus qui est résorbé. Il aurait fallu qu'une ponction préalable eût montré que l'on avait bien affaire à du pus, pour que l'on pût savoir ce qui a disparu.

Ce qui m'étonne, c'est que ce soit précisément dans les abcès par congestion, alors que le pus existe en masse considérable, que l'on voit cette absorption. Dans ces conditions, ce serait même une terminaison favorable, alors que, dans toute autre circonstance, la résorption du pus est un danger terrible!

M. Labbé. Je regarde comme démontré en pratique que ce qui se trouve dans une poche abcessiforme peut être résorbé. La transformation que M. Hayem signalait fournit une explication théorique.

M. Laborde. J'ai suivi la pratique de M. Bouvier en ville et à l'hôpital, et j'ai pu constater la résorption, ou mieux la disparition d'abcès considérables. Je me propose, à cette occasion, de montrer à la Société une jeune fille guérie d'un abcès par congestion.

J'ai remarqué que, quand la résorption se fait, les malades éprouvent une amélioration notable dans leur santé.

Peu importe le mécanisme, le fait clinique est vrai. D'ailleurs, le pus n'entre pas dans les vaisseaux en nature. Il subit des modifications, et cela assez facilement. Dans ses expériences sur l'alcool, M. Chedevergne a démontré que l'alcool détruit l'enveloppe des globules de pus.

M. Chassaignac. Je crois les conséquences de cette théorie dangereuses en pratique. Pendant que l'on attend la résorption, les abcès triplent ou quadruplent, et on s'expose à des accidents formidables. Quant à moi, j'ouvre ces abcès de bonne heure, et j'ai vu des guérisons à la suite de ces ouvertures. Je ne pense pas que jusqu'ici le pronostic du mal de Pott doive être changé.

Quant à la démonstration de la disparition de ces abcès, je crois qu'il faut encore l'attendre.

M. *Desprès.* Il faut distinguer les poches tuberculeuses des abcès consécutifs à des caries et à des ostéites. Pour moi, rien ne justifie l'idée de la transformation du pus. M. Lemaire a présenté à la Société l'année dernière deux vastes poches tuberculeuses dans lesquelles il n'y avait pas trace de pus. Celles-là peuvent guérir; quant aux abcès, ils ne se résorbent pas.

M. *Laborde.* Le fait de M. Lemaire était un cas d'abcès par congestion. Dans le fait actuel, du reste, on avait si bien affaire à des abcès, que les poches contenaient des séquestres. Il n'y a pas utilité à remplacer le mot abcès par congestion, par celui de poche tuberculeuse.

M. *Desprès.* Ce qui se passe autour des os malades est comparable à ce qui se passe dans le poumon. Là aussi il y a des abcès et des poches tuberculeuses, qui peuvent guérir.

Séance suivante.

M. *Desprès.* Une poche formée par une membrane d'enveloppe caséeuse est une poche tuberculeuse, et non un abcès par congestion. Il y a donc pour moi dans ces tumeurs deux choses différentes, des abcès consécutifs à l'inflammation des os, et des collections formées par de la matière tuberculeuse, ayant la consistance adipocireuse, ce n'est pas là du pus. Quant à la résorption du pus, on ne l'a pas encore démontrée.

M. *Laborde.* Les Bulletins renferment un fait dans lequel l'autopsie a montré que la poche était vide. Je demande à M. Desprès, si l'abcès présenté par M. Hayem dans la dernière séance était un abcès par congestion ou une poche tuberculeuse.

M. *Desprès.* Je regarde la pièce qui a été présentée, comme une poche tuberculeuse. Quant à la pièce de M. Lemaire, la poche n'était pas vide.

Je n'accepterai la possibilité de la résorption de ces abcès que lorsque pendant la vie on aura constaté l'existence du pus, et qu'à l'autopsie on ne trouvera plus ni liquide ni poche enveloppante.

M. *Laborde.* M. Desprès sera difficilement convaincu.

M. *Desprès.* Je m'élève contre l'envahissement des théories exotiques; suivant moi, tous ces phénomènes de régression qui jouent un si grand rôle aujourd'hui ne sont que le déguisement de faits bien étudiés depuis longtemps.

Obs. VII. ARTHRITE CERVICALE. COMPRESSION DE LA MOELLE. MORT SUBITE PAR COMPRESSION DU BULBE, par M. HAYEM, interne des hôpitaux.

B., âgé de 8 ans, entre le 25 janvier dans le service de M. Millard aux enfants malades.

Cet enfant était à l'hôpital depuis le 24 novembre 1864 pour une arthrite cervicale dont le début n'a pas pu être exactement fixé; mais qui depuis quatre mois environ avait déterminé un affaiblissement de plus en plus sensible du côté gauche, et un léger affaiblissement du côté droit.

Le 25 janvier, on constate une tuméfaction diffuse de la région cervicale immédiatement au-dessous de l'occiput. Le diamètre transversal du cou est augmenté; la région semble comme écrasée de haut en bas; elle offre une consistance pâteuse au toucher; mais pas de fluctuation. La pression réveille un peu de douleur. La tête du malade est inclinée du côté de l'épaule droite et la face tournée à gauche. Les mouvements de flexion et d'extension de la tête sur la colonne vertébrale sont presque nuls, ceux d'inclinaison et de rotation limités et pendant que le malade les exécute, la main appliquée sur la région cervicale, ne perçoit aucun craquement. Du côté gauche du corps, on constate une paralysie incomplète du

bras et de la jambe, avec affaiblissement de la sensibilité et commencement d'atrophie musculaire. Les mouvements réflexes sont conservés; mais les piqûres d'épingle ne sont pas vivement ressenties de ce côté.

Le côté droit est un peu affaibli; mais il offre une différence sensible avec le gauche, et il ne s'est pris qu'en dernier lieu. D'ailleurs le malade garde le lit et laisse échapper les matières depuis qu'il est dans le service. La déglutition n'est ni gênée, ni douloureuse, le pharynx n'est pas exploré. L'état général est assez bon; l'enfant est un peu pâle, et l'on entend un souffle vasculaire au cou; mais l'auscultation des poumons est négative.

Le 30 janvier, à la visite, le malade est satisfait de pouvoir exécuter des mouvements plus étendus de la tête sur la colonne vertébrale. La région cervicale n'est pas très douloureuse.

Dans la nuit du 31 au 1er février, à cinq heures du matin, on le trouve mort dans son lit. Quelque temps auparavant il avait causé avec l'infirmière sans se plaindre de son état, et sa mort inattendue, sans cris, sans convulsion, a dû être tout à fait subite.

Autopsie le 2 février.

Méningite rachidienne, due à la compression du collet du bulbe par la masse latérale gauche de l'axis. La dure-mère fait corps avec les ligaments qui sont ramollis et ont cédé.

Ostéite chronique de l'axis et de l'atlas : congestion, friabilité de l'os. Du côté droit, les cartilages de l'articulation atloïdo-axoïdienne sont érodés. Du côté gauche, le cartilage de l'axis a disparu et laisse à nu une surface raboteuse. Les ligaments sont complétement détruits à la partie interne et postérieure. Ceci explique la sub-luxation du côté gauche et l'hémiplégie du même côté par compression de la moelle.

Le ligament vertébral commun postérieur adhère aux méninges; il est décollé de l'os et complétement ramolli dans toute sa portion supérieure jusqu'à la base de l'axis.

L'apophyse odontoide est brisée, et on en retrouve les fragments d'une coloration sucre d'orge mêlés au détritus des ligaments. La surface articulaire de l'atlas avec cette apophyse est ru-

gueuse et érodée. Le cartilage a disparu ainsi que le ligament cruciforme, et les débris ramollis de ce dernier sont pulpeux et jaunâtres.

Luxation. Grâce à ces lésions, le corps de l'axis, devenu mobile s'est porté directement contre le bulbe. Il est plus que probable que le bulbe a été brusquement comprimé par une luxation complète de l'axis, au moment où l'apophyse odontoïde s'est fracturée, et la mort subite se comprend parfaitement avec un pareil désordre. Mais avant la production de cette compression de la portion supérieure du bulbe, il y avait luxation complète de l'apophyse odontoïde et luxation latérale gauche de l'axis.

Occipital. On trouve à la partie inférieure de l'apophyse basilaire à gauche de la ligne médiane, sur une ligne qui passe en avant des condyles de l'occipital, une cavité érodée, au fond de laquelle l'os est éburné, tandis que le tissu fibreux est ramolli et tassé.

Bulbe. Il est aplati et étalé, sans ramollissement de la substance nerveuse. La saillie des pyramides est complétement effacée, et les olives refoulées fortement en dehors. La substance nerveuse n'offre aucune lésion appréciable.

Le collet du bulbe, au niveau du corps de l'axis, est un peu rétréci, et c'est en ce point que la dure-mère offre le plus d'épaisseur.

Cœur. Il est vide de sang, ainsi que les gros vaisseaux.

Poumons. Ils présentent aux deux sommets quelques tubercules miliaires et de petites masses tuberculeuses jaunâtres.

Les autres organes sont complétement sains.

Obs. VIII. — Mal de pott. — Par M. E. Labbée, interne des hôpitaux.

Hafemeister (Raphael) âgé de 55 ans, né à Paris, d'une constitution moyenne, d'un tempérament lymphatique.

Au mois de février 1864 cet homme fut pris de violentes douleurs se faisant ressentir dans la région lombaire, à la base du thorax, dans les derniers espaces intercostaux. Douleurs

fulgurantes, très violentes et intermittentes ; mais le malade avait toujours une tension pénible dans ces différents points. On lui fit appliquer quelques vésicatoires volants, il prit en outre des bains de Barèges. Malgré ses vives douleurs, il put continuer son travail de compositeur d'imprimerie jusqu'au 13 octobre 1864. A cette date il fut brusquement mis dans l'impossibilité de se mouvoir, et cela sans cause appréciable pour lui. Ses membres inférieurs étaient complétement paralysés ; il éprouvait de fortes douleurs dans les membres, douleurs gravatives, continues, puis douleurs en éclairs intermittentes; en même temps les urines s'échappèrent involontairement ainsi que les matières fécales.

Alternatives de diarrhée et de constipation. L'état général n'est pas mauvais.

Ce malade entre à l'hospice le 15 janvier comme infirme; puis il est admis le 6 février à l'infirmerie.

A son entrée on constate l'état suivant : faciès altéré, exprimant la souffrance, le malade est assis sur son lit, à cause d'une escarre du sacrum qui le fait souffrir quand il est dans le décubitus dorsal. Tous les signes d'une paraplégie complète du sentiment et du mouvement sont facilement constatés sur les membres inférieurs. La sensibilité cependant est moins abolie que le mouvement. Elle est obtuse, très émoussée, mais pas tout à fait perdue comme le mouvement. Les parois de l'abdomen et la base du thorax sont aussi peu sensibles aux excitations; quelques mouvements réflexes lorsqu'on vient à chatouiller la plante du pied. Ces mouvements sont fibrillaires et ont lieu dans les muscles de la région antérieure de la cuisse. La peau se congestionne très facilement dans toutes les parties paralysées, à la moindre excitation, la rougeur persiste assez longtemps. Léger œdème autour des malléoles, escarre au niveau du trochanter droit de la largeur d'une pièce de cinq francs en argent, puis au sacrum assez étendue : l'état général est peu satisfaisant. Le pouls est petit, régulier, peu fréquent. Le malade mange peu; les souffrances qu'il éprouve et qu'il nomme très bien douleurs en ceinture lui ôtent le sommeil. Miction et défécation involontaires. Le ventre est un peu météorisé.

Il y a une gibbosité assez marquée au niveau de la sixième vertèbre dorsale. Cette gibbosité est courbe.

Le malade n'éprouve pas de douleur lorsqu'on presse à ce niveau; il est même fort étonné d'apprendre qu'il a une bosse dans le dos.

Sous l'influence d'un mauvais état général, et de violentes souffrances, le malade s'affaiblit de plus en plus.

Le 15 février la fièvre s'allume; il tousse un peu; on lui donne de la morphine pour calmer ses douleurs; il n'éprouve aucun soulagement; la voix est un peu altérée. Il n'y a aucun symptôme d'altération du poumon.

Le 17 février, très mauvaise nuit, syncope; il répond à peine aux questions qu'on lui adresse; aphonie très prononcée; l'intelligence est moins nette. Nous pouvons constater maintenant de l'hyperesthésie. Il y a de la contracture des orteils; diarrhée abondante, l'hyperesthésie siége aux membres inférieurs. Il suffit de toucher la cuisse du malade avec un corps froid pour lui faire éprouver de vives souffrances.

La langue est sèche et fuligineuse; sulfate de quinine 0 gr. 75 Teint. aconit 20 gouttes sp. morphine.

Le 18 février l'état est le même; cependant l'affaiblissement est plus notable; le malade a eu un frisson qui a duré une partie de la nuit; il y a eu des nausées ; la diarrhée continue. La sensibilité au froid est considérable. Teinte subictérique générale; mais plus marquée à la face, pulvérulence des narines, respiration plus embarrassée. La respiration costale se fait bien.

Le 19 l'ictère est plus marqué.

Le 20 le malade est plus faible encore; il a encore connaissance de ce qui l'entoure. Il a eu une période d'excitation assez vive, le tronc les membres supérieurs sont entrés en convulsion. Ce phénomène a eu peu de durée. Ictère très prononcé. La mort survient au soir.

Autopsie. Les principaux appareils sont examinés; on n'y constate rien de particulier que quelques granulations crétacées; rares au sommet des deux poumons.

Avant de passer à l'étude de la lésion principale, mentionnons l'aspect extérieur du cadavre. Teinte ictérique persis-

tante très prononcée. Rigidité très considérable des membres supérieurs. Absence complète de rigidité des membres inférieurs.

La tête des sixième et cinquième côtes est altérée ; elle semble nécrosée et frappée d'ostéite.

Rien dans les autres parties des vertèbres malades.

En faisant une coupe des corps vertébraux malades, on peut voir une infiltration jaune vif de ces corps vertébraux. Autour des points jaunes, on voit une coloration grisâtre peu apparente. Cette infiltration paraît devoir être rapportée à l'infiltration tuberculeuse décrite par M. Nélaton. Ces points jaunâtres sont assez nombreux; ils sont comparables aux vacuoles décrites à la surface du corps vertébral et contenant cette matière jaunâtre semblable à du pus concrété.

Du côté du système nerveux : Nous trouvons un ramollissement de la moelle au niveau du corps vertébral détruit. La partie ramollie est nettement bornée au niveau de la perte de substance. La moelle est aplatie, diffluente, crêmeuse, en bouillie blanche. Partout elle est saine, sauf dans ce point qui a une longueur de trois centimètres et demi.

Les nerfs qui sont au niveau du corps vertébral détruit, semblent atrophiés au niveau des deux racines motrices et sensibles; les deux ganglions correspondants sont rouges, injectés. Quant aux branches antérieures de ces deux paires nerveuses, elles ne paraissent pas altérées.

La lésion principale siége sur le rachis.

Nous constatons, en effet, d'abord le long de la colonne vertébrale, à droite, un abcès par congestion fusiforme, étendu, de la cinquième dorsale à la douzième, jusqu'à l'attache du psoas. Abcès peu volumineux, contenant un verre de pus bien lié. De l'autre côté existe aussi un abcès par congestion en voie de développement, de la grosseur d'une grosse noix et allongé suivant le sens du cinquième espace intercostal.

Le corps des vertèbres étant découvert, nous voyons que celui de la cinquième dorsale a tout-à-fait disparu. Il ne reste plus qu'une mince lamelle osseuse adhérente aux disques intervertébraux. Il y a au niveau du corps disparu, un foyer purulent contenant des débris d'os et du pus concret flottant

au milieu du pus des deux abcès décrits plus haut. En enlevant ces détritus, on tombe sur les membranes d'enveloppe de la moelle qui sont recouvertes par le contenu de ce foyer.

Des altérations osseuses s'observent aussi sur les sixième, troisième et quatrième vertèbres, mais à un degré moindre. Le corps de ces vertèbres semble évidé, on y rencontre des vacuoles larges remplies d'une matière jaunâtre, semblable à du pus concrété. Les sixième et septième ont perdu deux millimètres environ de leur corps.

Obs. IX. — CALCULS URINAIRES EXTRAITS DANS DES CONDITIONS EXCEPTIONNELLES, sur un homme atteint de fistules urinaires et d'un rétrécissement infranchissable, qui avait empêché de reconnaître la présence de la pierre dans la vessie; par M. BLACHE, interne des hôpitaux.

M. X..., âgé de quarante-cinq ans, est atteint depuis quinze ans d'un rétrécissement consécutif à de nombreuses blennorrhagies. Malgré un traitement mis en usage, le rétrécissement allait en augmentant quand il y a six ans on tenta sur lui l'uréthrotomie; l'opération ne réussit qu'à produire des fistules urinaires, et quand le médecin qui l'avait opéré à Lyon, voulut recommencer l'opération après quelques mois, il ne put pénétrer dans la vessie. Depuis cette époque, en effet, il ne fut plus possible à personne de sonder cet individu. La sonde était arrêtée à la portion bulbeuse par un obstacle infranchissable; cependant des fistules s'établissaient au périnée, et le scrotum s'œdematiait et se chargeait de tissu fibreux qui se déposait autour des trajets et des orifices fistuleux.

Ce fut après avoir longtemps souffert qu'il se décida à entrer à la Maison de Santé pour se faire opérer. On constata de nouveau l'impossibilité de le sonder, et cependant le canal laissait encore passer pendant la miction une certaine quantité d'urine, elle sortait aussi par les fistules. Ce fut sur le fait de cette persistance de l'urèthre que M. Demarquay se fonda pour tenter de reconstituer le canal de cet individu. Cependant

il faut remarquer, à cause de la présence du calcul qui fut trouvé dans la vessie, que le malade souffrait d'atroces douleurs en urinant; que le jet d'urine était interrompu, et que les envies d'uriner étaient très fréquentes. Ces symptômes étaient devenus plus accentués depuis un an ou deux.

Voici ce que se proposait M. Demarquay en opérant ce malade : 1° détruire les fistules ; 2° tomber sur le point infranchissable de l'urèthre ; 3° ouvrir le canal et rechercher le bout postérieur qui devait permettre de mener une sonde dans la vessie. En effet, une incision fut faite au périné comme dans la taille médiane, puis on alla chercher le cathéter dans le point où il était arrêté en avant du bulbe. On trouva un cul-de-sac produit par des fausses routes, d'où partaient les fistules. Ayant sondé plusieurs de ces pertuis, M. Demarquay retrouva le bout postérieur de l'urèthre ; il introduisit une sonde cannelée, et l'urine coula dans la rainure mais en faisant mouvoir l'instrument, il sentit un corps dur : c'était une pierre qui était dans la vessie, l'opération fut continuée alors dans le but d'extraire cette pierre, et on retira par la taille 21 grammes de matières calculeuses et de morceaux de différentes grosseurs. Quand la vessie fut bien vidée, on plaça une sonde qui fut conduite d'abord dans la première partie de l'urèthre avec assez de facilité jusqu'au point où était le cul-de-sac, puis on l'introduisit dans le bout postérieur pour la faire entrer dans la vessie. La plaie fut pansée simplement avec de la charpie imbibée d'eau fraîche. Pendant les premiers jours l'urine sortait par la plaie; mais au bout de cinq jours elle commença à sortir par la sonde laissée à demeure. La plaie se cicatrise lentement; mais le malade va très bien.

Obs. X. — DÉGÉNÉRESCENCE KYSTIQUE DES REINS, DU FOIE ET DE L'UTÉRUS, CHEZ UNE FEMME MORTE DE PHTHISIE, par M. CARESME, interne des hôpitaux.

Madeleine-Joséphine Thierry, veuve Baudrey, âgée de 63 ans, concierge, est entrée, le 26 décembre 1864, à l'hôpital

de la Charité, salle Sainte-Marthe, n° 7, pour une hémoptysie durant depuis un mois. Cette femme présente tous les signes d'une phthisie au 3e degré. Elle tousse depuis plusieurs années ; sa respiration est très-gênée ; elle ressent des douleurs vives dans tout le thorax, et spécialement dans le côté droit de la poitrine. Ces douleurs s'exacerbent par la pression, la toux et les efforts, et elles augmentent l'oppression qu'éprouve la malade. Celle-ci, depuis un mois, crache du sang. Elle a une fièvre intense qui dure toute la journée, mais qui devient plus forte le soir. Pas d'appétit ; des nausées ; deux à trois selles diarrhéiques par jour. A l'auscultation, on trouve, dans la moitié supérieure du poumon droit, en arrière et sous la clavicule du même côté, des râles muqueux et du gargouillement mêlés à du souffle; du côté gauche, expiration soufflante en avant et en arrière, au sommet.

En même temps, à la palpation de l'abdomen, on trouve, dans le flanc droit, une tuméfaction profonde mal circonscrite. Cette tuméfaction s'étend depuis le rebord des fausses côtes jusque vers les limites supérieures de la fosse iliaque, où on la perd. En haut, elle semble se continuer avec le foie ; en dedans, on peut la suivre jusqu'à une petite distance de la ligne médiane. Elle paraît profondément située ; et si l'on déprime fortement les parois de l'abdomen, elle offre la sensation d'une masse plane ou un peu arrondie à sa surface, mais régulière et sans bosselures. La pression des doigts ne peut pas en déterminer les limites. La sonorité est normale à son niveau, en sorte que la percussion ne peut, pas plus que le palper, servir à la circonscrire nettement. La malade dit porter cette tumeur abdominale depuis huit ou dix ans environ. Pendant longtemps, elle n'en a pas souffert, et sa santé générale s'est maintenue bonne jusqu'à l'apparition des premiers signes de la phthisie. Depuis quelque temps, elle éprouve des douleurs dans le flanc droit. Ces douleurs, du reste, se confondent avec celles qui sont ressenties dans le côté droit du thorax, et, comme ces dernières, s'exacerbent par la pression et les efforts de toux et de respiration. On ne constate aucune tuméfaction dans le flanc gauche, ni dans les autres points de l'abdomen. La miction est normale, et la ma-

lade n'accuse aucun symptôme particulier du côté des fonctions urinaires.

Dans les trois jours qui suivent l'entrée à l'hôpital, l'hémoptysie s'arrête, et les crachats sanglants sont peu à peu remplacés par une expectoration d'abord muco-purulente, puis purulente. Du reste, la phthisie suit son cours, et tous les symptômes qui la caractérisent vont en augmentant. La fièvre persiste ; toux très-fréquente ; l'appétit disparaît complétement ; vomissements par la toux ; diarrhée persistante ; faiblesse de plus en plus prononcée ; mêmes signes thoraciques ; pas de changement dans l'état de l'abdomen, la tumeur du flanc droit offre toujours la même sensation.

Le 25 janvier, la fièvre redouble, la malade accuse des douleurs très-vives dans le côté droit de la poitrine et dans le flanc droit. A la percussion, on trouve de la matité dans tout le côté droit du thorax, en arrière, mais plus prononcée dans la moitié inférieure. A ce niveau, le bruit respiratoire est nul ; et, immédiatement au-dessus, on entend des râles muqueux, du gargouillement et du souffle. En même temps, la malade commence à avoir de l'incontinence des matières fécales et des urines. Mais, du reste, elle n'accuse de douleur ni dans la région rénale, ni à l'hypogastre, et elle ne se plaint d'aucune gêne de la miction.

Persistance des mêmes symptômes les jours suivants.

Mort le vendredi 3 février 1865, à midi.

Autopsie faite le 4 février, 26 heures après la mort.

Thorax :

Cavité pleurale droite : Elle présente une adhérence intime et complète des deux feuillets pleuraux dans toute la partie supérieure, au niveau des lobes supérieur et moyen du poumon droit. Le reste de la cavité est rempli par un litre d'un liquide purulent qui enveloppe le lobe inférieur de toutes parts.

Cavité pleurale gauche. On trouve à sa partie externe entre le feuillet viscéral et le feuillet pariétal des adhérences minces, longues, denses, fibreuses, très difficiles à rompre. Pas de liquide.

Poumon droit : les lobes supérieur et moyen, confondus

sont creusés de cavernes anfractueuses, d'une capacité variable. Les unes pourraient contenir une noisette, d'autres une noix; il en est une enfin plus grande que les autres, capable de loger un œuf de poule; toutes ces cavernes communiquent les unes avec les autres; en sorte que la moitié supérieure du poumon droit ne forme plus qu'une vaste cavité anfractueuse, irrégulière, traversée en tous sens par de nombreux ponts de substance pulmonaire. Cette cavité contient une petite quantité d'un liquide sanieux gris rosé. Les parois qui la limitent, c'est-à-dire sa coque, ainsi que les tractus qui la cloisonnent, sont constitués par un tissu gris noirâtre, allant au fond de l'eau, très dense et très dur, facile à déchirer, et sillonné par des bandes fibreuses épaisses. Ces parois ont une épaisseur variable suivant les points, mais partout peu considérable.

Leur tissu n'offre pas trace de tubercules; les cavités qu'elles limitent ne sont pas tapissées par une fausse membrane. Le lobe inférieur est congestionné.

Poumon gauche : On trouve au sommet du lobe supérieur trois ou quatre petites cavernes pouvant admettre l'extrémité du doigt auriculaire. Elles sont complétement vides : leur paroi interne est lisse ; le tissu pulmonaire qui les entoure induré dans une petite étendue; et l'on trouve dans leur voisinage quelques tubercules crus, gros comme des grains de chénevis. Dans le reste du poumon, granulations tuberculeuses, en petit nombre.

Péricarde et cœur. Rien.

Abdomen. En ouvrant l'abdomen, on remarque que le foie déborde les fausses côtes droites de deux à trois travers de doigt. Il n'y a pas de liquide dans le péritoine; pas d'adhérences.

Les flancs et une partie des fosses iliaques sont remplis par deux grosses tumeurs placées sur les côtés de la colonne vertébrale le long de laquelle elles descendent, en arrière de l'intestin qui les recouvre complétement.

Ces tumeurs ne sont autres que les *reins* qui retirés de l'abdomen, présentent l'aspect suivant. Leur volume est considérablement augmenté; le rein droit, un peu plus gros que le gauche, mesure 21 centimètres de long sur 13 centimètres

et demi de large. Ces deux glandes sont complétement transformées en une agglomération de kystes juxtaposés, sans communication les uns avec les autres. Ces kystes, extrêmement nombreux, offrent les dimensions les plus variables, depuis le volume d'un grain de chénevis jusqu'à celui d'un marron. Le plus grand nombre pourrait contenir un gros pois ou une noisette. Ils ont une forme irrégulièrement arrondie à la surface de l'organe, et dans sa profondeur sont taillés à facettes suivant leurs plans de contact, au niveau de leurs lignes d'intersection, on voit çà et là des pelotons adipeux. La paroi de ces kystes est dans la plus grande partie de leur étendue, formée par une membrane translucide, mince, facile à rompre, doublée par places des débris du parenchyme glandulaire désorganisé. Ils contiennent un liquide limpide, séreux ou bien un peu filant, d'une couleur jaune verdâtre, plus ou moins foncée, tirant parfois sur le noir; dans ce liquide nagent des cristaux de cholestérine reconnaissables à leur aspect brillant. Ainsi que nous l'avons dit, le parenchyme glandulaire est désorganisé, et l'on en retrouve seulement çà et là quelques débris disposés sous forme de faisceaux irréguliers et de bandelettes entre les kystes dont ils contribuent à former la paroi; en sorte qu'il semble que ces kystes se soient développés au milieu du parenchyme qui s'est trouvé refoulé, aplati, dissocié, atrophié au point de disparaître presque complétement, à mesure que leur volume augmentait. Tous ces kystes, dont la réunion constitue les reins, sont assez faciles à isoler les uns des autres : on ne peut cependant les séparer du tissu rénal là où il existe encore, sans emporter une partie de ce tissu. Une coupe faite sur les reins, du bord convexe au bord concave de l'organe, suivant le plan médian, laisse voir sur chacun des plans de section, une série de cavités juxtaposées qui ne sont autres que les cavités kystiques ouvertes par la coupe et dans l'intérieur desquelles les kystes voisins viennent faire saillie : cette coupe permet de constater que l'altération porte sur toute l'épaisseur de l'organe depuis la surface externe jusqu'aux calices et aux bassinets.

Les calices sont dilatés, et des kystes remplaçant les som-

mets des pyramides de Malpighi, viennent faire saillie dans leur cavité.

Les bassinets sont également dilatés.

Etat normal des *uretères* qui sont libres dans tout leur trajet. Les *capsules surrénales* ont leur volume, leur position et leur aspect ordinaires.

Les *capsules graisseuses d'enveloppe* des reins ne sont pas très développées et n'offrent rien d'anormal. Il y a du tissu adipeux en abondance dans les calices.

Au microscope, les débris du parenchyme des reins, retrouvés dans les parois des kystes de ces organes, ont montré : 1° une augmentation de volume des tubuli, qui sont déformés, présentent des renflements superposés comme les grains d'un chapelet et sont remplis de granulations graisseuses et de cellules épithéliales; 2° une dégénérescence kystique des corpuscules de Malpighi avec de nombreuses cellules graisseuses; 3° une atrophie des vaisseaux; 4° une multiplication des éléments du tissu conjonctif; 5° et au milieu d'eux des cavités d'un plus gros diamètre que les tubuli et qui paraissent être des kystes en voie de formation. Le liquide des kystes ne présente nulle trace d'acéphalocystes.

Le foie qui, ainsi que nous l'avons dit, déborde les fausses côtes droites, a pourtant son volume normal. Son lobe gauche est petit, rectangulaire, épais, et comme comprimé de dedans en dehors. On trouve, à la face convexe, sur les côtés du ligament suspenseur, huit à dix kystes, analogues à ceux des reins, mais d'un assez petit volume; leur cavité pourrait contenir un pois. Ces kystes, comme ceux des reins, sont développés dans le parenchyme glandulaire, au-dessous de la capsule propre de la glande. Leur paroi est formée en partie par le tissu hépatique, en partie par une membrane translucide qui adhère à ce tissu sans qu'on puisse l'en séparer. Ils contiennent un liquide limpide, filant et jaunâtre ou complétement clair comme de l'eau. A la face inférieure du foie, on rencontre dans le sillon transverse des kystes semblables, mais plus gros. A la coupe, le tissu du foie présente une coloration jaunâtre. Il a sa densité et son aspect ordinaires. Au voisinage du sillon transverse, surtout vers le lobe gau-

che, on trouve dans l'épaisseur de la glande, une vingtaine de kystes dont quelques-uns ne sont autres que ceux que nous avons signalés à la face inférieure, faisant saillie dans le sillon transverse. Ces kystes, gros comme une aveline, sont juxtaposés transversalement; leur enveloppe est constituée par une membrane lisse, transparente, complètement libre dans les points où elle confine à la surface du foie, et dans le reste de son étendue, intimement adhérente au tissu hépatique dont on ne peut la détacher par la dissection, sans emporter de débris de ce tissu. Le parenchyme glandulaire paraît, du reste, parfaitement sain au voisinage de ces kystes. Dix ou douze kystes semblables sont disséminés dans le reste de l'organe. En tout, le foie peut en contenir de 40 à 50.

La rate est saine; le *pancréas* également. Rien dans l'*estomac*, ni dans les *intestins*.

La vessie d'un médiocre volume et dont les parois sont normales contient très peu de liquide.

Les ovaires ne renferment pas de kyste.

L'utérus porte, au côté gauche de son col, trois tumeurs : La plus volumineuse, grosse comme une petite noisette, appendue à la face postérieure et interne du col par un pédicule très grêle, est formée par quatre kystes juxtaposés, à parois translucides et contenant un liquide tout-à-fait analogue à une gelée transparente. Les deux autres grosses, l'une comme un pois, l'autre comme un grain de chénevis, à base large, sont également constituées par de petits kystes gélatineux. Ces trois tumeurs, implantées à la face interne du col utérin, près de l'orifice interne, pendent dans la cavité du col.

Le corps de l'utérus est sain.

Le cerveau n'a pas été examiné.

En résumé, de l'observation des symptômes pendant la vie et des faits de l'autopsie, on peut conclure que la malade a succombé à une phthisie pulmonaire au 3e degré, compliquée de pleurésie purulente droite, et à une affection kystique générale, ayant déjà détruit les reins et envahi le foie et l'utérus.

Obs. XI. — RACHITISME. — DÉFORMATION CONSIDÉRABLE DE LA CAGE PECTORALE. — COMPRESSION DES VISCÈRES THORACIQUES, par M. DAMASCHINO, interne des hôpitaux.

Le nommé D. (Charles), âgé de 2 ans 1/2, a toujours été faible et d'une mauvaise santé. Il n'a jamais pu marcher, et à grand peine, pendant quelques semaines, il se soutint sur ses jambes. Depuis environ six mois, il n'a pas quitté le lit, mais il est plus malade depuis quelques jours, et on l'amène à l'hôpital des Enfants, le 23 décembre 1864 (salle Saint-Louis. Service de M. Roger).

On constate l'existence d'un rachitisme à la première période. La déformation porte exclusivement sur le thorax, où l'on remarque le chapelet chondro-costal caractéristique. Mais là ne s'arrête pas la difformité. A leur partie moyenne, et surtout à droite, les côtes sont fortement projetées en dehors et forment en quelque sorte un second chapelet. A gauche, au niveau de l'articulation transverso-costale des trois dernières côtes, il existe une saillie analogue qui représente un troisième chapelet.

Le thorax, étranglé vers son milieu, est élargi à sa partie inférieure. L'abdomen, fortement développé, est agité par les secousses rapides que lui transmet le diaphragme. La respiration est, en effet, très-gênée, comme le démontre, d'une part, sa fréquence, et, d'autre part, la dilatation des narines à chaque inspiration. L'auscultation permet de constater la présence de râles fixes et de souffle bronchique à la base des deux poumons. Le son normal n'est pas sensiblement altéré à ce niveau. La fièvre est intense, la peau très-chaude ; le pouls bat de 140 à 160 fois par minute.

L'existence d'une broncho-pneumonie double coïncidant avec une déformation thoracique aussi avancée devait faire porter le pronostic le plus grave. Il n'en fut rien toutefois, et, après quelques alternatives, l'enfant semblait s'être complétement remis ; les forces revenaient, l'appétit était meilleur ; la convalescence commençait, lorsque survint une rougeole

bâtarde, qui fit reparaître la complication pulmonaire et enleva rapidement le malade.

A l'*autopsie*, on constate tout d'abord que la déformation thoracique est encore plus marquée que l'examen pendant la vie ne l'avait fait supposer. La colonne vertébrale, en effet, qui paraissait avoir conservé sa rectitude, offre une déviation peu sensible à sa partie postérieure, mais très-appréciable quand on vient à examiner le corps des vertèbres. Les trois chapelets que nous avons signalés plus haut deviennent également plus marqués quand le thorax est dépouillé des parties molles. On peut voir alors que les côtes, à deux centimètres environ de leur extrémité antérieure, sont fortement projetées vers les cavités pleurales, au point de simuler, à un simple coup d'œil, une fracture avec enfoncement, consolidée par un cal vicieux.

Ces lésions du système osseux n'avaient pas été sans produire une influence sensible sur les viscères thoraciques. Les poumons, fortement comprimés, offrent les déformations habituelles en pareille circonstance. La languette antérieure du lobe supérieur gauche ayant subi, à sa partie moyenne, une compression énergique, est en quelque sorte séparée du reste de ce lobe par un sillon profond. La congestion très-forte de cette languette diffère sensiblement de l'état anémique et un peu emphysémateux de la partie supérieure et postérieure du même lobe. A droite, la compression est moins marquée; mais toute la partie postérieure du poumon, fortement engouée, laisse écouler à la coupe une grande quantité de liquide sérosanguinolent. L'insufflation permet, d'ailleurs, de rétablir l'aspect normal du parenchyme. Même lésion au lobe inférieur du poumon gauche. La section des bronches fait voir leur muqueuse fortement injectée ; une grande quantité de mucopus épais et verdâtre remplit les bronches de petit volume.

Les lésions de l'appareil circulatoire sont celles qui ont été si bien décrites par mon collègue et ami Sottas.

Refoulé vers la ligne médiane, le cœur est logé dans la gouttière formée par le sternum et les cartilages costaux. Il est en même temps comprimé et refoulé, de telle sorte, que son bord droit est dirigé en avant, et sa pointe, très-émoussée

d'ailleurs, fortement relevée en haut et en avant. Cette déviation du cœur a eu pour résultat de diminuer la courbure de la crosse aortique et de la rapprocher davantage du bord supérieur du sternum.

Les lésions osseuses semblent limitées au thorax. Les membres, en effet, ont conservé leur rectitude parfaite, et les épiphyses n'offrent pas cet épaisissement particulier auquel on a donné le nom de *nouure*. On serait donc tenté de croire qu'il s'agit ici d'un rachitisme partiel. Mais une section pratiquée longitudinalement sur l'un quelconque des os des membres fait reconnaître les lésions caractéristiques des cartilages épiphysaires. L'examen microscopique vient démontrer, en effet, les altérations des cellules du cartilage, que l'on retrouve à ce niveau chez les rachitiques.

Les viscères abdominaux ne présentent rien à noter de particulier, si ce n'est le volume considérable du foie.

M. *Chassaignac*. Je demande s'il n'y aurait pas eu fracture pour le troisième chapelet gauche.

M. *Damaschino*. La correspondance des saillies en dehors et en dedans, ne s'accorde pas avec cette explication.

M. *Desprès*. Dans les fractures des côtes, le cal existe en dehors et en dedans, et ici il n'y a pas de saillie des deux côtés.

M. *Houel*. S'il en est ainsi pour les fractures complètes arrivant chez l'adulte, il n'en est pas de même chez les rachitiques, où les fractures sont souvent incomplètes, le périoste reste intact, et il n'y a de cal que d'un côté.

M. *Desprès*. Comment reconnaître alors une fracture incomplète avec conservation du périoste ?

M. *Houel*. Dans ces cas, les bouts de l'os restent inertes dans le cal. Il y a cal d'un côté et non de l'autre.

M. *Desprès*. C'est alors une courbure plutôt qu'une fracture, une cicatrice et non un cal.

M. *Guéniot*. Cette localisation du rachitisme au thorax est en opposition avec la loi de M. Guérin.

M. *Laborde*. Cette loi est peu absolue. Chez les très jeunes

enfants, les lésions du thorax dominent. De plus, le jeune âge du sujet dans ce cas montre que les courbures de la colonne vertébrale peuvent se développer en dehors de tout action musculaire.

Obs. XII. — VARIOLOÏDE COÏNCIDANT AVEC L'ÉPOQUE MENSTRUELLE. MORT LE SEPTIÈME JOUR. — AUTOPSIE. — CONGESTION DE L'UTÉRUS ET DE SES ANNEXES. — ÉPANCHEMENT SANGUIN DE LA CAVITÉ DU PETIT BASSIN. — STÉATOSE DU FOIE. — Par M. SPIESS, interne des hôpitaux.

Jacou, (Eugénie), vingt-deux ans, couturière, couchée, n° 5, salle Sainte-Monique, à Beaujon, service de M. le docteur Frémy.

Entrée le 31 janvier 1865, morte le 1er février. Autopsie le 3 février à 1 heure du matin.

Quinze jours avant son entrée, cette fille est venue dans la salle Sainte-Monique rendre visite à une amie atteinte de varioloïde. Depuis six jours elle est malade et a présenté elle-même les prodrômes ordinaires de cette affection. En même temps ses règles ont paru. Elle est vaccinée, *à son entrée le 31 janvier*. Elle est très-agitée, elle se plaint beaucoup de la gorge, la peau congestionnée est couverte d'une éruption variolique papuleuse, confluente surtout à la face.

La première trace d'éruption remonte à la veille au soir. Cette fille est vierge. Elle me dit qu'elle est bien à son époque menstruelle, mais que ses règles, très-régulières d'ordinaire, ne durent que trois jours. — Gomme sucrée. Gargarisme émollient.

Le lendemain 1er février. — La malade a passé une nuit très-agitée. Nous la trouvons très-abattue à la visite du matin. L'éruption a pâli considérablement, elle s'est affaissée. Du sang continue à s'écouler par le vagin. A onze heures du matin, elle meurt avec la face violacée. (Il n'est pas sans intérêt d'ajouter à cette observation que, lors de sa visite à Beaujon, notre malade était accompagnée d'une fille de son âge, égale-

ment vaccinée, que cette dernière a eu les mêmes prodrômes de six jours, mais n'a contracté qu'une varioloïde légère. Cette malade est couchée au n° 11 de la même salle Sainte-Monique.)

Autopsie. — La mort a modifié les caractères de l'éruption; l'épiderme des papules est soulevé par une sérosité rougeâtre.

Les poumons sont gorgés de sang, mais sans trace d'apoplexie.

Le cœur renferme aussi du sang noir; il n'y a aucune coagulation dans ses cavités.

Nous trouvons les anses intestinales qui occupent le petit bassin teintes de sang; ce sang noir est parfaitement fluide.

Le rectum lié et la partie supérieure du canal alimentaire enlevée, nous nettoyons la cavité du bassin et les organes contenus avec une éponge. Le péritoine est partout intact ; il n'y a pas de varices dans les ligaments larges.

L'utérus est volumineux, la trompe droite se dessine d'une manière très-remarquable au-dessous du péritoine, son volume est augmenté ; elle forme un cordon noir et dur, s'étendant de l'utérus à l'ovaire droit. Un caillot noir apparaît à son orifice abdominal. La trompe utérine du côté gauche est normale.

L'ovaire du côté droit est également plus volumineux que celui du côté gauche, une tache noire occupe son extrémité interne.

Enlevant alors l'utérus et ses annexes, nous trouvons la cavité vaginale obstruée par un caillot mou, ce caillot se prolonge dans l'orifice utérin dilaté.

L'utérus incisé par sa paroi antérieure, présente une cavité dans laquelle se moule un caillot noir assez résistant ; ce caillot se prolonge, en bas, dans le vagin; en haut, il offre deux petits prolongements qui s'engagent dans les trompes. La muqueuse utérine est rouge foncé dans le col et le corps de l'organe ; essuyée, elle paraît luisante; elle n'est nullement ramollie; la muqueuse vaginale est turgide, lie de vin.

Les dimensions extérieures de l'utérus sont :

8 centimètres de hauteur.

6 — pour le bord supérieur.

3 — dans la plus grande épaisseur antéro-postérieure.

Les dimensions de la cavité nous donnent 7 centim. 005 millim. comme hauteur totale, 4 centim. de l'orifice d'une trompe à celui du côté opposé. Enfin, 1 centim., d'avant en arrière; ces dernières mensurations sont prises sur le caillot contenu dans la cavité. Les parois utérines sont également épaissies; leur coupe laisse suinter un peu de sang; elles ont 1 centim., d'épaisseur environ; la paroi antérieure a cependant 2 ou 3 millim., de plus que la postérieure. Nous avons dit que la trompe gauche était normale. Quant à celle du côté droit, sa cavité est considérablement dilatée; une sonde cannelée de grosseur ordinaire, y est facilement introduite par son orifice péritonéal. Mais l'on est arrêté à 3 centimètres de l'utérus. Incisant la trompe je trouve dans sa cavité un caillot de sang noir renflé par places, mais parfaitement homogène et assez résistant. Dans les 3 centim., qui avoisinent l'utérus, les parois de la trompe sont moins amincies que dans le reste de son étendue, cette portion n'a pas subi une dilatation comparable à celle de la partie externe. Les renflements du caillot correspondent à des dilatations irrégulières du conduit vers la partie médiane.

Les ovaires sont inégaux.

Le droit a cinq centimètres transversalement, un centimètre d'épaisseur, deux centimètres de hauteur. Le gauche n'a que trois centim. 005 millimètres dans la plus grande dimension. Chacun porte sept cicatrices; mais le droit présente, en outre, près de son extrémité interne une tache d'un noir foncé, en ce point le tissu de l'ovaire est ramolli. Une incision le long du bord supérieur de l'ovaire fait voir en ce point comme un foyer hémorrhagique de 0,009 millimètres entouré d'une membrane jaune, souple et plissée; il est évident que cette tache et cette hémorrhagie correspondent à la dernière chute ovarique.

La rate est ramollie.

Les reins, légèrement hyperhémiés.

Le foie est jaune pâle à la coupe, le sang ne s'écoule que des

gros troncs veineux. Les morceaux détachés de l'organe collent aux doigts; le tissu mou se déchire facilement; au microscope l'on voit les cellules hépatiques envahies et déformées par des cellules adipeuses.

Les méninges sont congestionnées, la substance cérébrale n'offre du reste aucune lésion appréciable.

Cette observation nous a paru importante.

1° Parce qu'au point de vue clinique elle offre un exemple intéressant de contagion, qu'elle démontre la gravité de toute affection aiguë, et spécialement d'une fièvre éruptive coïncidant avec l'époque menstruelle.

2° Au point de vue anatomique, cette observation semble prouver que du sang peut refluer de la cavité utérine, dans celle du petit bassin, que l'hématocèle rétro-utérine est possible par ce mécanisme.

Enfin, notre malade mourant avec de la stéatose du foie, le deuxième jour d'une varioloïde, soit le huitième de la maladie, nous démontre combien est rapide cette altération dans les fièvres. Déjà nous avions eu l'occasion d'observer un cas de stéatose du foie chez un varioleux, mort le 16 janvier au n° 68 de la salle Beaujon, service de M. le docteur Frémy au bout de 18 jours de maladie.

Obs. XIII. Tuberculisation des organes génitaux de la femme, par M. Pelvet, interne des hôpitaux.

Hôpital de la Pitié, salle Sainte-Marthe, n° 10, service de M. Bernutz.

F....., âgée de vingt-neuf ans, lingère, entra dans le service de M. Bernutz le 21 mai 1864. Cette femme, bien que délicate, a joui d'une assez bonne santé jusqu'à ces derniers temps.

Les règles n'apparurent qu'à l'âge de vingt-quatre ans; mais, depuis l'âge de treize ans, elle souffrait tous les mois, pendant huit jours, dans les reins et le ventre; elle perdait en

blanc, avait des palpitations, ne digérait pas bien, avait tous les signes de la chlorose.

A l'apparition des règles, la santé s'améliora, et la plupart des phénomènes précédents disparurent. La menstruation n'était pourtant pas régulière : ainsi tous les mois le sang paraissait un jour, puis les règles s'arrêtaient pour reparaître huit jours après; elles duraient cette fois trois ou quatre jours. Cette irrégularité a continué depuis lors.

Il y a trois ans, cette femme devint enceinte, sa grossesse fut bonne, et elle se rétablit sans accident. Dans le courant d'avril dernier, les règles s'arrêtèrent, et elle ressentit de vives douleurs dans le ventre. Des renseignements fournis par son amant, il résulterait que cette femme se serait alors crue enceinte et aurait pris 40 gr. d'huile de ricin pour se faire avorter.

Quoi qu'il en soit, les règles ne revinrent pas, et depuis lors les douleurs ont été beaucoup plus vives ; elles se sont irradiées dans les jambes et les reins. Les forces ont diminué graduellement jusqu'à l'entrée de la malade.

Etat actuel. Femme pâle, amaigrie, d'une faible constitution, présentant l'aspect d'une phthisique. A l'examen de la poitrine, obscurité du son sous les clavicules et dans les fosses sus-épineuses. Respiration rude et craquements aux deux sommets. Le ventre est tendu et douloureux à la pression. Par le palper, on sent une induration que l'on peut facilement circonscrire; elle occupe l'hypogastre, la fosse iliaque droite et remonte dans le flanc de ce côté. Il existe de la matité au niveau de cette induration. Le palper et la percussion y sont très-douloureux. Cette grosseur est également le siége de douleurs spontanées, caractérisées par des élancements et s'irradiant dans les reins.

Par le toucher vaginal on trouve le col fortement refoulé en avant. Il est appliqué contre le pubis. Derrière lui on sent une tumeur assez dure, bosselée. Elle fait saillie dans le cul-de-sac postérieur et se prolonge un peu à gauche.

Etat général mauvais, dépression profonde, peau chaude, pouls fréquent. Depuis trois jours, nausées et vomissements bilieux continuels.

Traitement. Pilules de belladone, 1 centigr. d'heure en heure; eau de Seltz; glace; cataplasmes.

23 mai. Les vomissements n'ont pas cessé; ils reviennent à chaque instant; constipation, difficulté d'uriner; lavement.

23 mai. Les vomissements continuent toujours aussi abondants. Le ventre est encore tendu et très-douloureux. L'induration a baissé dans le flanc droit. Par le toucher, on trouve que le col s'est éloigné du pubis et que l'induration postérieure a remonté, de sorte que le col, qui occupait la partie antérieure du vagin, est maintenant dans son axe.

Traitement. Opium, une pilule de 0,01 d'heure en heure.

1er juin. L'opium n'a pas arrêté les vomissements; ils ont cependant un peu diminué. Le ventre est toujours douloureux; diarrhée. Il y a de la fièvre le soir et des sueurs. Petite toux sèche sans expectoration. — On supprime l'opium.

Le 5. On s'est aperçu que les garde-robes de la malade contenaient du pus. L'induration s'est réduite de beaucoup et n'occupe plus aujourd'hui que la fosse iliaque droite. La douleur à la pression est toujours vive, quoique plus supportable. Les vomissements ont été arrêtés par une pilule d'opium de 5 centigr. La fièvre et les sueurs continuent; l'état général se déprime. Au toucher, on ne trouve plus de tumeur dans le cul-de-sac postérieur; le col est revenu tout à fait en arrière. — Même traitement.

Le 10. Même état. Plus de vomissements; des plaques de muguet se montrent sur la langue et la face interne des joues. La malade se plaint également de la gorge. Diarrhée et écoulement de pus par les selles; ventre très-sensible; prostration; fièvre, sueurs. — Eau de Vichy; bains alcalins au bicarbonate de soude; cautérisation pierre divine.

Le 15. La malade est de plus en plus faible. Le muguet se reproduit avec une facilité et une rapidité très-grandes. La diarrhée continue, mais n'est plus purulente. Les vomissements ont cessé; expectoration purulente; le ventre est tendu, mais l'induration est très-limitée. — Même traitement.

La malade meurt le 20 juin. Les derniers jours, elle se plaignait moins du ventre et semblait plus calme, ce qui tenait à son état de prostration.

Autopsie le 21 juin (temps chaud). — Cadavre bien conservé.

Abdomen distendu. A l'ouverture de l'abdomen on trouve sa paroi antérieure unie par de nombreuses adhérences aux intestins. Un peu à droite de l'ombilic il existe une petite collection de pus caséeux entre la paroi et les intestins, n'ayant aucun point de communication avec d'autres foyers.

Les intestins sont soudés en une seule masse, qu'il est difficile de séparer, tant les adhérences sont solides. Le péritoine, qui les recouvre, est gris noirâtre et parsemé de petite granulations blanchâtres tuberculeuses.

Dans un espace qui comprend toute la portion située au-dessous de l'ombilic et qui remonte un peu à droite, les intestins et la paroi abdominale sont libres d'adhérences entre eux. Cette partie, circonscrite exactement par des adhérences, forme une cavité baignée par un liquide purulent qui se prolonge dans le flanc droit et descend en bas dans le petit bassin.

Dans le prolongement que cette poche envoie dans le flanc droit, on remarque une ouverture arrondie, qui peut admettre le doigt; elle conduit directement dans le côlon ascendant vers sa partie moyenne. L'intestin étant ouvert, on trouve la muqueuse injectée, gonflée et érodée en certains points, tout autour de l'ouverture, dans l'étendue de 1 décimètre environ.

Les organes du petit bassin étant enlevés, on les trouve dans l'état suivant :

L'utérus et le vagin sont sains.

La *trompe droite* est augmentée de volume et atteint la grosseur du pouce. *Elle est reployée derrière l'utérus.* Elle n'est pas flexueuse. Son ouverture péritonéale est oblitérée. Elle se termine par une extrémité arrondie, sur laquelle il n'y a plus trace de pavillon. Son intérieur est rempli d'une matière jaunâtre, caséeuse friable, semblant être de la matière tuberculeuse. Ses parois sont hypertrophiées, mais saines.

L'*ovaire droit* est sain.

La *trompe gauche* est un peu hypertrophiée, mais sa cavité est libre et saine. A son point de naissance à l'utérus elle présente un petit renflement qui se trouve creusé dans le tissu même de l'utérus, et dont la cavité est remplie par une ma-

tière blanchâtre, semi-fluide, analogue à de la matière cérébrale ramollie. Par son extrémité externe, elle est soudée aux tissus voisins. Elle occupe sa place normale.

Au premier abord on ne trouve pas l'ovaire; mais, en arrière du ligament large, on voit, à la place qu'il occupe normalement, une membrane assez épaisse, résistante, flottant dans le cul-de-sac utéro-rectal, et reliée par sa base à l'angle postérieur de l'utérus, et par l'autre extrémité à l'S iliaque. Sa face interne est jaunâtre et couverte de replis contournés analogues aux valvules conniventes. Cette membrane est évidemment la tunique externe de l'ovaire, qui, convertie en kyste, a dû s'ouvrir dans le cul-de-sac utéro-rectal. On remarque à la face interne un petit orifice qui mène directement dans la trompe. Celle-ci s'ouvrait donc dans l'ovaire, auquel elle est soudée.

Tout le cul-de-sac utéro-rectal est couvert par un péritoine gris, jaunâtre, tapissé de fausses membranes et baigné de pus; ce cul-de-sac est traversé par de nombreuses brides celluleuses. C'est lui qui formait la partie inférieure de la cavité précédemment décrite. Il se prolonge à gauche plus bas qu'à l'ordinaire, et descend à 3 ou 4 centimètres de l'anus, entre le rectum et le vagin d'une part, et les vaisseaux et nerfs hypogastriques de l'autre.

Dans un point situé à 5 centimètres de l'anus, le rectum présente un amincissement notable de ses membranes, qui étaient sur le point de se perforer.

Enfin, en arrière de l'utérus, dans le cul-de-sac utéro-rectal, dans le point précis où le péritoine se réfléchit sur le col, on trouve du tissu cellulaire induré, formant une masse allongée et arrondie qui se continue de chaque côté avec le tissu cellulaire des ligaments larges, également induré. Au microscope, ce tissu présente des faisceaux de tissu conjonctif très-dense.

TUBERCULISATION DES ORGANES GÉNITAUX DE LA FEMME. — *Rapport* de M. BROUARDEL *sur l'observation précédente.*

La tuberculisation des organes génitaux de la femme est

loin d'être aussi rare que l'état de nos connaissances à ce sujet tendrait à le faire croire; or, ce n'est pas sans surprise que l'on voit avancer par un médecin d'une expérience si vaste en anatomie pathologique, le professeur Rokitansky, que, à l'inverse du testicule, l'ovaire ne devient jamais tuberculeux. Il suffit de parcourir les Bulletins de la Société anatomique pour constater que cette proposition est peu exacte. Nous trouvons, en effet, trois cas de tuberculisation de l'ovaire, observés par MM. Jules Godard (1), Négrié (2) et Maur. Raynaud (3). Nous en avons pu réunir onze autres dans des recueils différents, un dans le journal de médecine (4), les autres sont empruntés à Raynaud (5), Senn, de Genève (6), Madame Boivin et Dugès (7), Tyler Smith (8), Aran (9), Namias (10), Crocq (11), Bernutz et Goupil (12), et à ma thèse (13).

Dans deux des quatre cas de tuberculisation des organes génitaux de la femme que M. Pelvet vous a présentés, on

(1) Jules Godard 1847, page 221.

(2) Négrié — 1863, page 129.

(3) Raynaud, — 1863, page 304.

(4) Journal hebdomadaire de médecine, t. V, 1829. (Citation de M. Pillaud, thèse 1861.)

(5) *Raynaud.* 2e observation. (Archiv. générales de médecine, première série, tome XXVI, année 1831, page 486). De l'affection tuberculeuse de l'utérus.

(6) *Senn*, de Genève, observation 1, (Archives gén. de méd., première série, tome XXVII, 1831, page 282.) — Analyse de M. Blache.

(7) *Madame Boivin et Dugès.* Maladies de l'utérus et de ses annexes, tome 1, page 304, année 1833.

Id. Tome II, page.

(8) *Tyler Smith.* Lond Journ. Tuberculisation de l'utérus et des ovaires, 1852.

(9) *Aran.* Leçons cliniques sur les maladies de l'utérus. Page 634. (1858-1860.)

Aran Cahiers d'observations communiqués par M. Siredey. 1860.

(10) *Namias*, Sulla tuberculosi del l'utero E degli organi ad esso attenenti. Premier mémoire, vol. VII dell memorie dell'istituto stesso. — Deuxième mémoire vol. IX, id. Venezia. 1858 et 1861.

(11) *Crocq.* Deuxième observation (Archives générales de médecine, cinquième série, tome XVI, année 1860, page 215.) — Bulletin de l'Académie de médecine, de Belgique, T. III, deuxième série, n° 2, 1860.)

(12) *Bernutz et Goupil.* Clinique médicale sur les maladies des femmes, vol. II page 42. 1862r

(13) *Brouardel.* De la tuberculisation des organes génitaux de la femme. (1865— thèses de Paris.)

trouvait des tubercules de l'ovaire, et ces deux faits sont de nature, comme nous le verrons plus loin, à jeter un certain jour sur la marche de cette affection.

Nous laissons à part les tuberculisations des membranes d'enveloppe de l'ovaire; elles ne présentent rien de remarquable, ni de particulier.

Quand le tissu lui-même de l'ovaire est affecté, cet organe se présente dans deux états différents, déterminés uniquement, selon toute apparence, par l'ancienneté de la lésion. Quand le tubercule est à l'état cru, des masses dures font saillie à la surface de l'ovaire; on les distingue facilement à leur consistance. Quand le tubercule est arrivé à la période de ramollissement, le tissu voisin s'enflamme, du pus se forme, et on trouve alors un abcès dont le volume est variable. De tout le tissu ovarien, c'est la membrane albuginée qui résiste le plus longtemps, en sorte qu'il se forme une poche purulente, et l'ovaire ressemble alors, suivant la comparaison de M. Namias, à une chataigne dont il ne reste que la coque.

Ce travail morbide ne s'accomplit pas sans réagir sur la tunique séreuse de l'ovaire. De même que les tubercules de l'épididyme ou des testicules donnent lieu à une vaginalite, les tubercules de l'ovaire enflamment le péritoine pelvien. Cette coïncidence dans les lésions péritonéales et les lésions des organes génitaux, est fréquente, presque constante. Suivant M. le professeur Cruveilhier (1). « Dans presque tous les « cas de péritonite granuleuse ou tuberculeuse, la muqueuse « de la trompe utérine présente une infiltration tuberculeuse. « Chez quelques malades l'infiltration est limitée à la portion « large de la trompe, chez d'autres, elle occupe toute l'éten- « due de la trompe et même toute la muqueuse du corps de « l'utérus. » MM. Bernutz et Goupil ont dans leurs travaux mis en relief cette solidarité pathologique des organes génitaux et du péritoine pelvien chez la femme. Nous la trouvons notée dans toutes les observations d'Aran; nous avons pu la vérifier nous même. Il y a donc ici comme conséquence de la tuberculisation de l'ovaire une pelvi-péritonite.

Dans les observations de M. Pelvet, nous avons même coïnci-

(1) Anat. path. tom. IV. p. 674.

dence, seulement comme les femmes qu'il a observées sont mortes par leur affection utérine, au lieu de succomber, comme c'est le cas le plus fréquent, aux accidents développés du côté des poumons, nous avons l'évolution pathologique complète des tubercules de l'ovaire.

On sait que, si nous mettons de côté l'infection purulente et l'état puerpéral, la suppuration de l'ovaire est rare, Tilt (1) en avait pourtant réuni 17 cas; mais nous pensons avec Aran (2) que la distinction entre les abcès ovariens et les collections purulentes du petit bassin n'a pas été suffisamment établie.

Dans les faits de M. Pelvet, voici comment les accidents paraissent s'être succédé. Les tubercules de l'ovaire ont provoqué des pelvi-péritonites, l'ovaire s'est ainsi entouré de fausses membranes limitant des poches, dans lesquelles l'ovaire abcédé s'est ouvert. Ces pelvi-péritonites devenues purulentes se sont ouvertes dans le rectum.

Cette succession de faits, nous la retrouvons dans d'autres observations. Une d'elles, rapportée par Mme. Boivin est particulièrement intéressante; à l'autopsie l'ovaire transformé en un kyste purulent du volume d'un œuf de pigeon était coiffé par une fausse membrane très mince, la paroi albuginée de l'ovaire était perforée, la fausse membrane seule faisait obstacle à l'irruption du pus dans la cavité péritonéale.

Le travail pathologique qui se fait dans les environs du rectum retentit du côté du gros intestin d'une manière quelquefois très grave. Il survient des diarrhées parfois incoercibles. La dernière observation de M. Pelvet en est un exemple remarquable. Déjà depuis longtemps M. Nonat (3) avait appelé l'attention des médecins sur cette forme d'inflammation. Il l'a décrite très exactement sous le nom d'entérite glaireuse. Les matières fécales dures, s'enveloppent ou s'accompagnent de mucus, quelquefois strié de sang; dans d'autres cas les femmes rendent une matière opaque, demi-concrète, affectant une forme cylindrique ou rubanée qui de loin rappelle un ténia.

(1) *Tilt* on Ovarian inflammation. p. 225.
(2) *Aran*, Maladies de l'utérus, etc. p. 597.
(3) *Nonat*. Traité pratique des maladies de l'utérus.

La constipation peut d'ailleurs céder et être remplacée, par une diarrhée profuse, comme dans l'observation de M. Pelvet.

Ces accidents intestinaux prennent d'ailleurs souvent une grande violence au moment où la pelvi-péritonite purulente s'ouvre dans le rectum ; il y a une recrudescence accompagnée de fièvre, de frissons, que l'ouverture ait été spontanée, ou bien pratiquée artificiellement, par un instrument pointu, une tringle maniée par une sage-femme dans un cas de M. Pelvet, l'ongle dans le cas de M. Raynaud, où M. Guérin ouvrit en pratiquant le toucher rectal, un trocart explorateur, ainsi qu'Aran l'a fait deux fois sur la même femme. Nous ne croyons pas ici l'intervention chirurgicale très profitable. Les accidents ont été les mêmes que lorsque l'ouverture a été spontanée, souvent même une nouvelle perforation a lieu à côté de celle que le chirurgien vient de pratiquer. Enfin, les adhérences que nous avons pu examiner dans ces cas, nous ont toujours paru très solides ; alors que la poche est purulente. Les fausses membranes s'épaississent au contact du pus ; elles deviennent très solides, il paraît difficile qu'elles cèdent et permettent au pus de tomber dans le péritoine ; en sorte qu'il ne semble pas qu'il y ait urgence à intervenir.

Nous devons encore faire ici une remarque. Les tubercules peuvent se déposer dans le tissu de l'ovaire, ainsi que nous venons de le voir ; mais alors même qu'il n'y a pas de dépôt tuberculeux, la phthisie retentit sur l'ovaire, et ce rapport se traduit anatomiquement par l'anémie et l'absence de cicatrices récentes ou d'œufs en voie d'évolution. Cette influence, nous la trouvons signalée dans une des observations de M. Pelvet ; elle a été surtout mise en relief par M. Bianco Giuseppe (1). L'aspect de ces ovaires anémiés et atrophiés est celui de la stéarine à laquelle M. Bianco Giuseppe les a comparés.

Ce fait anatomique est, pour ainsi dire, la preuve matérielle de ce que l'observation clinique a appris à tous les médecins. Il témoigne bien de l'état de non-activité dans lequel tombent

(1) Bianco Giuseppe. Le alterazioni d'Ovaja. Fossano, 1860.

les organes génitaux, pendant l'évolution de la tuberculisation.

Nous n'avons jusqu'ici parlé que des ovaires, parce que les observations de M. Pelvet acquièrent un intérêt tout spécial par la rareté des descriptions bien faites, et par la période à laquelle les lésions étaient parvenues dans les cas qu'il a rapportés. Nous n'ajouterons plus que deux observations. La première, c'est qu'ici de même que dans la majorité des cas, les trompes étaient tapissées dans leur cavité par une couche de dépôt tuberculeux. Le péritoine avait participé à l'inflammation, et dans un cas même (1), la trompe reliée par des adhérences au rectum, l'étreignait comme dans un anneau, en sorte qu'un étranglement complet semblait être dans les prévisions probables, si la malade eût vécu.

La seconde observation est celle-ci. Dans ces cas, la lésion génitale de nature phymatoïde, semblait s'être développée à la surface muqueuse de la trompe, et elle ne formait pas de masse tuberculeuse à proprement parler, elle avait donc un caractère exceptionnel pour ce produit ; c'est, en effet, ce qui a lieu pour les organes génitaux. M. Andral (2) après avoir établi que pour lui le tubercule siége dans le tissu cellulaire ajoutait : « On a bien cité, à la vérité, quelques exemples de matière tuberculeuse rencontrée dans certaines cavités tapissées par des membranes muqueuses; on dit en avoir constaté l'existence dans les uretères, dans les trompes de Fallope. J'ai cité moi-même un cas dans lequel j'ai trouvé chez un cheval une grosse bronche remplie d'une matière caséeuse semblable à du tubercule. Mais de tels cas sont bien rares; ils ont peut-être besoin d'être revus pour être définitivement admis... Je sais bien qu'il y a souvent un grand compte à tenir des faits exceptionnels; mais encore faut-il qu'ils aient été constatés. »

Les Bulletins de la Société répondent à ce passage. Dans les organes génitaux de la femme, la matière tuberculeuse appliquée sur la muqueuse n'est pas l'exception : c'est la règle.

(1) Bull. de la Soc. 1863, page 285.

(2) Edition troisième de Laënnec, vol. II, page, 20, en note.

Nous ne faisons que constater le fait ; ce n'est pas ici le moment de chercher quelle est la part de l'inflammation dans le développement de ce produit tuberculeux, ni de déterminer la valeur de cette forme spéciale du dépôt de la matière tuberculeuse, à la surface des muqueuses au point de vue de la pathogénie. Nous ne voulons qu'une chose, c'est mettre en relief la forme particulière de la tuberculisation dans les organes génitaux, et constater que vos Bulletins établissent d'une façon définitive, la réalité d'une lésion que M. Andral avait pu considérer comme bien exceptionnelle, sinon comme problématique.

XLe ANNÉE — MARS 1865.

SOMMAIRE :

Extraits des procès-verbaux. — 1. Kyste du foie; crétification et ossification des parois. — 2. Eczéma généralisé avec retentissement viscéral. — 3. Calcul du rein. — 4. Cicatrisation des nerfs et des muscles. — 5. Névrôme des nerfs cubital et médian. — 6. Spina bifida. — 7. Mal de Pott. Tubercules des os et du cerveau. — 8. Ossification des milieux de l'œil; suite d'une ophthalmie purulente. — 9. Calcification complète du corps thyroïde. — 10. Tumeur fibro-calcaire de la région dorso-lombaire. — 11. Tumeur fibro-plastique de la région parotidienne. — 12. Epithélioma de la langue et du plancher de la bouche. — 13. Epithélioma de la région cervicale. — 14. Epithélioma de la verge. — 15. Tumeur blanche d'une articulation phalangienne. — 16. Abcès sous-périostique. — 17. Fracture du fémur, datant de 41 jours; cal fibro cartilagineux; ostéomalacie. — 18. Hémorrhagie dans les capsules surrénales. — 19. Soudure complète de la tête du fémur avec la cavité cotyloïde; Séquestre au centre de la tête du fémur. — 20. Luxation incomplète du coude droit en dedans.

Observations. — I. Tumeurs hétéradéniques du cerveau et du cervelet, chez un enfant scrofuleux; gibbosité de la colonne vertébrale. — Par M. Obédénare, interne des hôpitaux. — Examen microscopique des tumeurs cérébrales, — par M. Hayem, interne des hôpitaux.

II. Embolie cérébrale. — Phthisie et affection cardiaque. — Frac-

ture de l'extrémité inférieure du radius, — par M. ROBERTET, interne des hôpitaux.

III. Kyste sanguin du pancréas, par M. Théophile ANGER, interne des hôpitaux.

Rapport sur l'observation précédente, par M. LEDENTU, aide d'anatomie à la Faculté de médecine.

IV. Kyste hydatique développé dans le tissu musculaire de la cuisse gauche, par M. SANNÉ, interne des hôpitaux — Rapport de M. FERNET sur l'observation précédente.

V. Tumeur à myéloplaxes et à fibro-plastiques de l'extrémité supérieure du tibia, par M. L. LABBÉ, chirurgien des hôpitaux. — Examen microscopique, par M. le docteur RANVIER.

VI. Grossesse extra-utérine, abdominale, suivie de considérations sur le diagnostic différentiel de cette affection d'avec les tumeurs fibreuses sous-péritonéales de la matrice, par M. GUENIOT, chef de clinique de la Faculté.

PRÉSIDENCE DE M. CRUVEILHIER.

1. *Kyste du foie. — Crétification et ossification des parois.*

M. *Pelvet :* Une femme âgée d'une soixantaine d'années entre, vers la fin de mars, à l'Hôtel-Dieu, dans le service de M. Barth. Elle avait une affection du cœur. Rétrécissement mitral. Ossification des artères. OEdème des membres. Elle meurt le lendemain de son entrée.

Outre les lésions du système circulatoire, on trouve à la face inférieure du foie une tumeur, qui, née au niveau du sillon transverse, se prolonge entre les deux lames de l'épiploon. Elle est dure, bosselée, du volume d'une grosse orange, d'une dureté osseuse. Les vaisseaux du foie et ses conduits, n'étaient pas comprimés par cette tumeur, et n'affectaient pas de relation avec elle, Son intérieur est rempli d'une matière molle, verdâtre, moitié gélatineuse, moitié butyracée, et de membranes hyaloïdes. On n'a pas trouvé de crochets d'échinocoques.

Les parois de ce kyste, n'ont pas partout la même structure.

En certains points, elles sont simplement fibreuses et cèdent à la pression. Mais dans la plus grande partie, elles forment une coque résistante, d'une épaisseur variable, de un à trois millimètres, d'aspect ostéo-calcaire, presque éburnée en certains points.

Examen microscopique de la présentation précédente, par le Docteur Ranvier.

On n'a pu trouver aucun crochet d'échinocoque dans le contenu de ce kyste, malgré des examens multipliés portant sur des portions prises dans des points très différents de la masse. On y constate seulement la présence de nombreuses membranes hydatiques, amorphes emboîtées les unes dans les autres; du pigment jaune sous forme de granulation, ou d'infiltration dans les membranes; des granulations graisseuses, des cristaux de margarine, soit isolés, soit en groupe, et enfin des cristaux de cholestérine volumineux et en grand nombre.

L'enveloppe kystique est constituée par une couche de tissu fibreux dense, très adhérent au tissu du foie.

Cette couche, qui, selon les points, présente une épaisseur d'un à quatre millimètres recouvre une coque ossiforme, formée de plaques emboîtées et reliées les unes aux autres par du tissu fibreux.

A la surface externe de cette coque, on remarque de petites dépressions ayant un orifice de 1 à 1 1/2 centimètre de diamètre, et dont le fond et les bords sont sillonnés de trabécules minces, enchevêtrées, entre lesquelles se trouvent une substance rouge, pulpeuse et de nombreux vaisseaux sanguins.

Ces trabécules sont osseuses, véritablement osseuses ; on y remarque des corpuscules osseux très-nets, que plusieurs membres de la Société ont pu parfaitement reconnaître. Ces corpuscules donnent naissance à des canalicules ramifiés qui s'anastomosent avec d'autres canalicules provenant des ostéo-

plastes voisins. Outre ces corpuscules, on remarque encore dans ces trabécules des systèmes de lamelles osseuses régulièrement disposés ; quelques-unes de ces trabécules sont perforées pour donner passage à un vaisseau. Ces perforations sont circulaires, et, tout autour d'elles, on observe des lamelles concentriques. Les cavités sont revêtues d'une couche osseuse continue, comme il m'a été possible de m'en assurer sur plusieurs coupes.

Le reste de la coque ossiforme est constitué uniquement par des tissus infiltrés par des sels calcaires, sous forme de pétrification. La pétrification pathologique est distincte de la calcification simple en ce sens que, dans la première, il n'y a pas de granulations, mais bien une masse homogène et transparente, comme dans ce minéral connu sous le nom d'aragonite, au sein de laquelle on observe des stries, des cassures et des fentes, qui peuvent toujours se distinguer des corpuscules et des canalicules osseux par leur distribution irrégulière et par leur aspect, qui ne dépend pas de petits corps globulaires et de cylindres, mais bien de simples fentes ou crevasses.

Ce fait nous offre un exemple de développement de tissu osseux dans une masse pétrifiée. Bien que ce fait soit bizarre, il peut être ramené à la loi générale du développement du tissu osseux, en ce sens que de l'os véritable n'a pu se développer dans du tissu fibreux par infiltration simple des sels calcaires, qu'il s'est formé dans les points seuls ou de la moelle embryonnaire, a pu d'abord se développer. Bien entendu la moelle embryonnaire ne constitue pas un élément spécifique, mais bien simplement une masse formée par des cellules indifférentes, comme les appelle Forster, c'est-à-dire capables de prendre part à la formation de n'importe quel tissu, suivant la nature du mouvement organique qui vient à les régir.

Discussion.

M. *Houel :* La présence des ostéoplastes dans l'enveloppe, me semble un fait exceptionnel.

M. *Ranvier* : C'est aussi la première fois qu'il m'est permis d'en voir. Je place sous les yeux de la Société une préparation microscopique où les ostéoplastes sont en évidence.

M. *Hayem* : J'ai vu un certain nombre de ces pièces; il est fréquent d'y trouver des ostéoplastes. D'ailleurs, ce n'est pas là un fait rare, on voit assez souvent des ostéoplastes dans les plaques calcaires de dégénérescence des artères; seulement l'ossification paraît incomplète, et formée par la crétification des éléments du tisu fibreux.

M. *Barth*. Il est évident que la tumeur s'est développée aux dépens du foie; c'est un lieu d'élection pour les kystes hydatiques. La nature de la tumeur ne peut laisser l'ombre d'un doute. C'est un kyste hydatique flétri. A l'œil nu, il est impossible de confondre les crétifications semblables à celle que nous avons sous les yeux avec les ossifications véritables, celles qui sont formées aux dépens du périoste. Il n'y a qu'un point où il existe des ossifications vraies : c'est la dure-mère; mais les crétifications ne ressemblent pas à celles du périoste ou de la dure-mère. Cette identité que le microscope vient révéler, est un fait étonnant.

M. *Laborde*. Bien qu'il y ait là un fait insolite, la présence des ostéoplastes, il ne faut pas le croire exceptionnel; on constate la présence des corpuscules osseux bien plus souvent qu'on ne le pensait autrefois.

M. *Barth*. M. Lebert a nié la présence des ostéoplastes dans les plaques crétacées. Pour lui ces plaques sont constituées par de la cholestérine. J'ajoute que ces plaques ne graissent pas le papier, ainsi que le fait un os, quel que soit le temps depuis lequel on le conserve. Ces différences dans les résultats des recherches microscopiques constituent un fait peu encourageant.

M. *Damaschino*. Les ostéoplastes ne sont pas rares dans les plaques calcaires. Si M. Lebert a trouvé de la cholestérine, c'est que l'athérome accompagne d'ordinaire les plaques crétacées.

M. *Laborde*. S'il y a des variations, ce n'est pas la faute du

microscope; mais celle des micrographes. Les dernières recherches tendent à ramener vers l'opinion ancienne, car autrefois si on a appelé ossifications les plaques des vaisseaux, c'est que l'on avait reconnu une analogie entre elles et l'os. C'est le microscope et l'analyse chimique qui ont fait penser qu'il y avait erreur.

M. *Barth*. Avant d'employer le microscope, on connaissait ces différences. Je les appelle plaques ostéo-calcaires. Pour moi, il ne faut pas se fonder exclusivement sur les résultats fournis par le microscope pour établir une classification; sans cela, et c'est déjà arrivé, on réunit le cancroïde et le cor aux pieds.

Pour faire une classification, il faut rapprocher tous les caractères et mettre en première ligne ceux que l'œil fournit.

M. *Giraldès*. Il y a dans l'histoire du microscope des erreurs d'interprétation. Les résultats obtenus changent alors que les procédés d'investigation se perfectionnent. Dans quelques années on se servira d'autres microscopes. M. Bealle en a un qui grossit à 2500 diam. En 1855, avec le microscope Amici, construit par Nachet, on voyait les spermatozoïdes avec une raie sous la partie dorsale; avec le microscope Amici, construit par Amici lui-même, on constatait que c'était une banderolle qui oscillait. Il ne faut donc pas croire avoir avec le microscope des résultats définitifs.

Pour les classifications, il faut que l'anatomie et la clinique soient toutes deux invoquées, et la clinique doit dominer un peu l'anatomie. Mais il est certain que si pour faire une classification, on s'appuie exclusivement sur l'anatomie ou la clinique on arrivera à des résultats discordants. Si, ainsi que cela se doit, on s'attache, surtout, à établir une classification clinique, le microscope doit n'être que le serviteur très humble de la clinique.

M. *Barth*. J'accepte entièrement l'opinion de M. Giraldès. Je suis loin de nier l'utilité des recherches microscopiques, mais le microscope n'est qu'un aide, ainsi que l'auscultation et la percussion. Lui donner un rôle exclusif, c'est s'exposer à tomber dans les erreurs d'interprétation qui ont soulevé, il y a quelques années, de vives discussions dans le sein de la société.

Quant à la transformation du tissu fibreux en tissu osseux, c'est un fait qui rentre dans ce que je professe depuis longues années. Je me suis toujours élevé contre l'opinion qui a été vivement soutenue dans la société de la non-transformation possible des tumeurs les unes dans les autres. Les produits morbides peuvent se transformer.

Séance suivante.

M. *Laborde*, Je désire que, à l'occasion de la pièce de M. Pelvet, on signale que les membres de la société ont constaté dans les parois du kyste acéphalocystique, la présence des ostéoplastes.

M. *Barth*. Évidemment il y a entre les ostéoplastes véritables et ce que j'ai vu une ressemblance assez notable, mais il n'y a pas identité.

M. *Ranvier*. Dans la dernière séance, je n'avais pu encore faire que quelques préparations microscopiques. En poursuivant ces préparations, j'ai vu qu'à la surface il y a des plaques osseuses avec ostéoplastes. Mais il y a en même temps de la vraie calcification. Il y a les deux choses. Les portions profondes sont formées par des couches calcaires constituées par une substance amorphe granuleuse qui ne contiennent pas d'ostéoplastes. Au contraire, il en existe dans les couches superficielles qui adhérent au tissu connectif.

M. *Barth*. Je ne crois pas que cette interprétation soit l'expression exacte de la vérité. Ces ossifications ne sont pas identiques aux ostéoplastes de l'os normal. Il est incontestable qu'il y a ressemblance: mais je crois qu'il faut s'arrêter à ce rapprochement. On ne pourra résoudre le problème que lorsque la photographie aura fait dans ses applications au microscope encore quelques progrès. D'ailleurs à l'œil nu les véritables os présentent des caractères plus nets qu'au microscope. L'œil voit nettement qu'il y a là une structure, tandis que dans les plaques calcaires, il n'y a pas structure, mais uniformité entre chaque point.

(M. *Barth* met sous les yeux de la Société une collection de pièces destinées à démontrer ces différences.)

Il faut donc garder une certaine réserve dans les conclu-

sions que l'on déduit des observations microscopiques. Le microscope rendra d'autant plus de services que l'on en tirera des déductions avec plus de circonspection.

M. *Desprès*. M. Barth adresse au fait que nous a signalé M. Ranvier, deux objections :

D'abord, M. Barth n'a pas constaté les caractères véritables des ostéoplastes. Les autres membres de la société ont été unanimes à les constater, je passe outre à cette objection.

En second lieu, M. Barth dit qu'il voudrait que les cellules des ossifications soient identiques à celles des os. Il n'y a aucun tissu dans lequel on ait constaté des ostéoplastes identiques à ceux des os. Cela est impossible. Quand du tissu osseux se développe dans le tissu cellulaire, il n'y a pas identité entre la cellule osseuse nouvelle, née du tissu conjonctif et celle des os, qui naît de l'ossification d'une cellule cartilagineuse.

Enfin, l'utilité pratique de cet examen a été mise en évidence pour tous les membres par la constatation de la cellule osseuse. Je n'ai pas à y insister, d'ailleurs.

M. *Barth*. Ce que j'ai vu n'était pas caractéristique. Souvent on voit comme on le désire.

M. *Hayem*. Quand on a étudié les calcifications au microscope, on a pu constater que les sels calcaires peuvent envahir le tissu cellulaire de deux façons : 1° le tissu cellulaire subit l'incrustation sans changer de nature ; 2° avant de subir l'incrustation, il se développe des éléments nouveaux, qui, encore jeunes, sont infiltrés par des sels calcaires, et alors il y a des ostéoplastes. Il n'y a de différences entre ces ossifications que la non-existence des espaces médullaires dans les ossifications du tissu cellulaire.

M. *Laborde*. Je partage l'avis de M. Hayem, il y a des concrétions ostéo-calcaires. La pièce était, en majorité, composée de sels calcaires ; mais il s'y adjoignait des ostéoplastes. Il y a manifestement des éléments osseux dans les plaques recueillies sur la pièce. La communication faite aujourd'hui par M. Ranvier confirme ce que la Société a vu dans la dernière séance. Il y a longtemps que ce fait a été décrit par Virchow.

En se fondant sur les apparences, ainsi que le veut M. Barth, on retourne à l'opinion ancienne, c'est-à-dire à la confusion entre les calcifications et les ossifications. Cette confusion a persisté longtemps, puisqu'on la retrouve encore dans l'ouvrage de M. Durand Fardel sur le ramollissement cérébral. C'est le microscope qui a établi les différences.

M. *Cornil*. J'accepte complétement cette opinion. On ne peut savoir si une partie est un os que par la constatation des ostéoplastes. Comme on ne peut voir ce caractère qu'au microscope, cet examen est indispensable. A l'œil nu, on ne peut avoir qu'une présomption.

2: *Eczéma généralisé avec retentissement viscéral*. M. Henrot :

Bourdry, cinquante et un ans, boulanger, est entré le 4 février 1865 à l'hôpital Saint-Louis, salle Saint-Charles, n° 49, pour un eczéma des bras, et des membres inférieurs, datant de six mois, revêtant sur les bras, la forme nummulaire; trait. : bains amidonnés, tous les jours, quelques bains de vapeur; cataplasmes de fécule en permanence sur les parties malades.

Le 3 mars. Poussée très violente d'eczéma, aux bras, aux jambes et dans la région lombaire; dans ce dernier endroit, les vésicules en se crevant, donnent une quantité assez considérable de liquide pour mouiller complétement la chemise et les draps.

Le 9 mars. Gêne de la respiration, bronchite généralisée. Râles disséminés dans toute la poitrine, vomitif, révulsifs superficiels, kermès.

Aussitôt l'apparition des troubles respiratoires. l'éruption, qui était si active, qui fournissait une quantité si considérable de liquide, cesse et finit rapidement par ne plus donner lieu à aucun écoulement de sérosité; les accidents du côté des poumons, vont toujours en augmentant.

Le 12 mars. Pneumonie du sommet droit, souffle intense, teinte sub-ictérique, gêne extrême de la respiration; l'état est très grave. Saignée de 400 grammes, potion de Rasori, large vésicatoire dans le dos.

Les jours suivants, l'état du malade est toujours des plus alarmants. Pneumonie du sommet droit très accentuée, râles disséminés dans toute la poitrine, de tout calibre ; gêne extrême de la respiration, dans les quatre derniers jours, le pouls est extrêmement petit, très difficile à compter, impossibilité d'ausculter le cœur, toniques: stimulants diffusibles.

On applique dans le cours de la maladie huit décimètres carrés de vésicatoire, sur la région des lombes, où la poussée eczématique s'est manifestée avec le plus de violence, et sur les parois thoraciques. Grâce aux précautions prises, de donner de grands lavements d'eau émolliente, à des intervalles de temps assez rapprochés, pendant l'application de ces immenses vésicatoires; ceux-ci n'ont déterminé aucune gêne marquée dans la miction.

Le 18 mars. Mort.

19 mars, 8 heures du matin, autopsie.

Poumons. Les lobes supérieur et moyen du poumon droit sont complétement transformés en hépatisation grise.

Les lobes moyens et inférieur du poumon gauche sont le siége d'une hépatisation rouge très marquée. Trachée et bronches d'un rouge vif, résistant au lavage ; ganglions bronchiques, tuméfiés, noirâtres.

Pas de liquide dans les plèvres, très peu de sérosité dans le péricarde.

Cœur. Dans le cœur gauche, caillot fibrineux, obstruant complétement la cavité du ventricule, et se prolongeant d'un côté dans l'oreillette, de l'autre dans l'aorte; ce caillot est sur presque tous les points, adhérent à l'endocarde, qui est blanchâtre, dépoli.

Dans le cœur droit et l'artère pulmonaire, on trouve un caillot, noirâtre, consistant.

Sang très-épais; la grande veine azygos, contient un sang tellement épais; que celle-ci peut être coupée sans qu'il s'écoule au dehors; il a la consistance de la gelée.

Reins. Néphrite double, décollement très facile de la capsule; aspect grisâtre de la partie corticale, friabilité très grande.

Vessie, taches ecchymotiques nombreuses, d'un demi-centimètre de diamètre, quelques-unes sont exulcérées.

Muqueuse urétrale, très congestionnée, noirâtre.

Intestins congestionnés.

Rien au foie, à la rate.

L'eczéma a laissé peu de traces de son passage sur la peau, on ne trouve que quelques taches ecchymotiques.

On peut remarquer la coïncidence de la suppression de la poussée suraiguë de l'eczéma, avec l'apparition de la bronchite généralisée, de la pneumonie double, de l'endocardite, de la néphrite double, de la congestion de l'intestin.

Les taches ecchymotiques de la vessie, la congestion très considérable de la muqueuse uréthrale sont entièrement dues à l'action des cantharides. La néphrite est-elle sous la dépendance de la même cause, ou bien est-elle née sous la même influence que la bronchite, la pneumonie, l'endocardite ?

M. *Brouardel*. L'existence de lésions viscérales n'est pas rare dans l'eczéma étendu. J'ai eu occasion de voir récemment un malade chez qui un eczéma occupant presque toute l'étendue de la peau s'est accompagné de péricardite violente.

---

3. *Calcul du rein.*

M. *Jubin* : A. Guéret, trente-deux ans, entré à Bicêtre comme phthisique et hémorrhoïdaire, mort le 23 janvier 1865.

Sorti depuis longtemps de l'infirmerie, ce malade n'a pu être observé dans ses derniers moments.

Voici les quelques renseignements qui nous ont été fournis : aucun trouble notable du côté des urines. Douleurs sourdes, constantes à la région lombaire, du côté droit, jamais d'accès de colique néphrétique.

Autopsie : vastes cavernes tuberculeuses aux sommets des poumons; pneumogastrique droit plongé dans une masse énorme de ganglions bronchiques indurés. Foie, de volume normal ; ayant subi un commencement de dégénérescence graisseuse, rein gauche renfermant un énorme calcul, rein droit, sain, mais considérablement hypertrophié. Vessie normale.

4. *Cicatrisation des nerfs et des muscles.*

M. *Dubrueil.* J'ai essayé chez une douzaine de chiens d'obtenir la réunion immédiate des nerfs. Pour cela, je leur ai coupé le nerf cubital au coude, et j'ai réuni les deux segments nerveux par un ou deux points de suture, suivant le volume du nerf.

Au bout de dix ou douze jours, j'ai examiné l'état des propriétés nerveuses dans le segment inférieur; j'ai constamment trouvé qu'elles avaient disparu. Il n'y avait plus ni sensibilité ni motricité.

A l'examen microscopique, ce segment inférieur m'a présenté les altérations que subissent les nerfs séparés de leurs centres, c'est-à-dire la segmentation de la moelle des tubes nerveux.

Dans presque tous les cas, j'ai trouvé les deux portions du nerf réunies par un tissu cicatriciel de très peu d'étendue et composé de corps fibro-plastiques.

On ne doit pas conclure de ces expériences que l'on ne peut pas obtenir de réunion immédiate, mais simplement que je ne l'ai pas obtenue dans mes expériences. La suture nerveuse m'a même paru favoriser la réunion des nerfs par seconde intention, en maintenant exactement les segments nerveux au contact, et en rendant moins étendu le tissu cicatriciel qui les réunit, et qui, on le sait, est susceptible de subir la substitution nerveuse. Elle semble donc devoir donner des résultats avantageux, car moins le tissu cicatriciel a d'étendue, plus la substitution qu'il subira, sera rapide. Or, une fois que les tubes d'un nerf mixte sectionné se sont restaurés, ce qui se fait en vertu d'un travail autogénique, il ne manque plus qu'une chose à ce nerf pour fonctionner comme avant la section, c'est que le tissu cicatriciel qui unit les deux segments soit devenu tissu nerveux. Rendre plus rapide la substitution du tissu nerveux au tissu cicatriciel, est donc le résultat que la suture me paraît devoir donner à défaut de réunion immédiate.

Quant aux sutures des muscles, elles ont toujours amené de la suppuration, je n'ai pu obtenir de réunion immédiate,

et la réunion secondaire m'a même paru être retardée par l'emploi des fils.

---

5. *Névrome des nerfs cubital et médian.*

M. *Lebreton* présente un névrome des nerfs cubital et médian enlevé par M. Nélaton sur le moignon d'un homme qu'il avait amputé du bras droit il y a 20 mois. Ce névrome donnait naissance à des douleurs extrêmement aiguës, ce sont elles qui ont déterminé le malade à réclamer l'opération.

M. *Dubrueil*, Ces névromes sont constants chez les amputés, mais il est très rare qu'ils soient assez douloureux pour rendre l'ablation nécessaire.

M. *Chedevergne*. M. Azam a montré à la Société de chirurgie un homme à qui il avait enlevé un névrome dans des conditions analogues; les douleurs ont reparu.

M. *Bricheteau*. On a même enlevé le nerf sciatique, et les douleurs ont persisté.

---

6. *Spina bifida.*

M. *Rocques* présente un spina bifida recueilli sur un enfant qui mourut après 24 heures. Le spina bifida occupait la région lombaire, les arcs vertébraux étaient écartés. La dure-mère avait contracté des adhérences avec la peau. La tumeur était fermée par une lame membraneuse recouverte d'épiderme, et assez vascularisée.

M. Rocques montre les deux reins du même enfant, soudés sur la ligne médiane, à cheval sur la colonne lombaire. Il y avait deux uretères; on n'a pu s'assurer par l'injection si les vaisseaux communiquaient; car ils ont été déchirés en enlevant la pièce.

M. *Ed. Cruveilhier* fait remarquer que c'est l'anomalie de position des reins la plus fréquente.

7. Mal de Pott. Tubercules des os et du cerveau.

M. Pelvet communique à la Société l'observation suivante :

Un jeune homme de dix-sept ans, entre le 12 janvier à l'Hôtel-Dieu, service de M. Barth.

Tempérament scrofuleux, malade depuis deux ans. A cette époque,sa colonne vertébrale s'est infléchie à l'union du cou et du dos. Depuis, paraplégie du mouvement etde la sensibilité remontant jusqu'à l'ombilic. Cette affection s'est produite lentement.

Pendant le séjour du malade,outre cette paraplégie,il a présenté de l'incontinence des urines et des matières fécales. Diarrhée, œdème du membre gauche, eschares au sacrum. Il est mort le 21 mars avec des phénomènes d'asphyxie, il avait conservé son intelligence. Pas de phénomènes de rotation latérale, d'attaques épileptiformes, aucun symptôme cérébral.

A l'*autopsie*, tubercules jaunes ramollis au sommet du poumon gauche, pas à droite, rien dans le *cœur*, le *tube digestif* la *rate*, etc.

Foie gras, *reins* graisseux.

Les ganglions lombaires indurés forment une masse tuberculeuse qui presse et comprime la veine iliaque gauche ; dans celle-ci est un caillot fibrineux ancien.

Induration pareille des ganglions bronchiques situés à la bifurcation de la trachée.

Cerveau. Méninges et tissu sains.

A la partie supérieure du lobe postérieur gauche, on remarque une tumeur arrondie écartant les circonvolutions dont elle ne dépasse pas le niveau, adhérente aux méninges. Cette tumeur est sans connexion avec le tissu cérébral et s'énuclée facilement; isolée elle a le volume d'un gros œuf de poule, elle est résistante mais friable. A la coupe elle présente un aspect homogène et une coloration d'un vert prononcé allant en diminuant, du centre à la périphérie, où son tissu devient jaunâtre. Dans l'autre lobe, on trouve à la même place une petite tumeur analogue, mais d'un moindre volume,celui d'une noix.

Ces tumeurs, examinées au microscope par M. Cornil, ont présenté tous les caractères de la matière tuberculeuse.

Au-devant de la colonne vertébrale, à l'union de la région cervicale et de la région dorsale, on aperçoit, en avant, une poche du volume du poing, répondant en avant à la partie postérieure de la trachée et de l'œsophage qui ne sont pas comprimés par elle. Cette poche est molle et dépressible : ses parois sont épaisses de 2 millim. environ, fibreuses et résistantes. Elles s'insèrent latéralement au-devant des apophyses transverses par un contour bien limité. Etant ouverte, on la trouve remplie au tiers par une matière caséeuse, jaunâtre, assez concrète, et par des fragments d'os.

Une coupe verticale, passant par son milieu, donne les résultats suivants :

La colonne vertébrale a subi une flexion en avant au niveau de cette tumeur, et cette flexion est due à la disparition du corps de 3 vertèbres, dont les lames existent encore en arrière ; ce sont les 3 premières dorsales.

Le corps de l'une d'elles se trouve flottant dans la poche, isolé comme un séquestre. Cet os a subi une atrophie dans toutes ses parties, tout en conservant sa forme. Il est graisseux, jaunâtre.

La vertèbre située à la partie inférieure de la poche, c'est-à-dire la quatrième dorsale, a subi les mêmes altérations que celle qui est isolée ; elle est jaunâtre, graisseuse et en partie détruite. C'est une véritable nécrose.

Au-dessous, on remarque, dans le tissu aréolaire des deux vertèbres dorsales suivantes, des granulations grises, jaunâtres, qui sont des tubercules à différentes périodes, et représentent parfaitement la granulation grise et la granulation jaune.

La moelle est comprimée au niveau de la tumeur et aplatie. Cela résulte principalement de la flexion des vertèbres et de la pression des esquilles.

M. *Ranvier* fait remarquer que le foyer est limité par un disque vertébral, ou plutôt par la couche cartilagineuse calcifiée d'un disque vertébral. Quant à la lésion, elle est constituée par des granulations grises. Dans les portions saines, on trouve des granulations graisseuses ; c'est du tubercule en voie de régression. Enfin, les portions osseuses ne sont pas cariées.

Dans la carie, les corpuscules osseux sont infiltrés de granulations graisseuses. Ce qui ne se voit pas ici. Les portions blanches sont formées par des séquestres qui présentent tous les caractères des os qui ont macéré dans le pus. Les corpuscules osseux y sont aussi manifestes.

M. *Ed. Cruveilhier* fait remarquer combien cette lésion se rapproche de celle que M. Nélaton avait décrite sous le nom d'infiltration tuberculeuse.

---

8. *Ossifications des milieux de l'œil*, suite d'une *ophthalmie purulente*, très ancienne, chez un homme âgé de quatre-vingt-cinq ans.

M. le Dr *Dieu*. Un homme, ancien militaire, contracta une ophthalmie purulente pendant la campagne d'Egypte (1798), et depuis cette époque, il est aveugle par opacité complète des cornées.

En faisant l'autopsie des yeux, on trouva les deux cornées, complétement opaques, et couvertes de vaisseaux. L'œil gauche a sa consistance normale, et en faisant une coupe perpendiculaire à l'axe antéro-postérieur de l'œil, on trouve les milieux transparents, mais la choroïde présente une atrophie très prononcée, et de plus elle est couverte sur différents points à la périphérie par des masses de pigment. La papille est normale, mais elle est entourée par une exsudation siégeant sur la rétine, et qui cache les vaisseaux du plan rétinien. L'œil droit est atrophié, ratatiné sur lui-même; il a une forme quadrilatère, et chacun des côtés du carré correspond aux muscles droits de l'œil. En faisant une coupe comme pour l'œil gauche, on trouve que l'œil est rempli par une petite masse blanchâtre, de consistance très dure, qui est complétement détachée de la sclérotique, excepté au point qui correspond à l'entrée du nerf optique où elle est adhérente. Entre la sclérotique et cette masse on retrouve les débris de la choroïde; et en faisant une coupe de l'œil par le milieu, on voit qu'elle est creusée d'une petite cavité qui contient le cristal-

lin très atrophié ; cette tumeur est traversée à sa base par le nerf optique que l'on peut suivre dans son épaisseur.

L'examen microscopique fait par M. Ranvier démontre que cette tumeur est formée par de l'os; car on y trouve des ostéoplastes, et des canalicules osseux. Le nerf optique est très atrophié, et on ne peut retrouver dans l'œil aucun des éléments nerveux. Le cristallin ne présente aucune trace d'ossification. On ne peut dire, dans quelle région de l'œil s'est formée cette ossification; cependant il est probable qu'elle a débuté, entre la rétine et la choroïde, dans des exsudations fournies par cette dernière membrane; du reste, M. Follin a eu l'occasion d'examiner quelques pièces analogues, qui lui ont paru démontrer que ces ossifications, qui jusqu'alors étaient considérées comme se formant dans la rétine, débutaient toujours par des exsudations de la choroïde.

Je crois que notre pièce tend à confirmer les faits de M. Follin.

---

9. *Calcification complète du corps thyroïde chez un homme âgé de 75 ans.*

M. le Dr *Dieu :* Ce corps thyroïde est un peu atrophié, et les deux lobes d'une grand dureté, sont reliés entre eux par du tissu fibreux peu abondant. La forme générale de chaque lobe est ovoïde; mais la surface extérieure est couverte d'aspérités plus ou moins saillantes, et d'une très grande consistance.

A la coupe faite avec une scie, cette glande présente une surface unie, analogue à celle du gypse; on peut encore y reconnaître des restes de matières organiques, qui sont environnées de toute part, par de la matière calcique. A l'examen microscopique fait par M. Ranvier on ne découvre aucune cellule osseuse, la masse est composée de sels calcaires (phosphate et carbonate de chaux) qui se sont déposés dans le tissu de la glande, dont on ne trouve aucun des éléments normaux.

---

10. ***Tumeur fibro-calcaire de la région dorso-lombaire.***

M. *Regnaud :* Cette tumeur a le volume d'un œuf d'autruche; elle est globuleuse, bosselée, de nature fibreuse.

Elle provient de la région dorso-lombaire d'un individu de trente-deux ans, d'ailleurs bien constitué et bien portant : elle aurait mis vingt-cinq ans à se développer et se serait surtout accrue ces dernières années.

Elle occupait,comme je l'ai dit, la région lombaire gauche, confinant aux apophyses épineuses des vertèbres,et s'étendant du niveau de la troisième lombaire à deux travers de doigts au dessous de l'angle inférieur de l'omoplate. Dure, avec des inégalités comme pierreuses, toujours indolente, elle était obscurément mobile par son plan profond et recouverte à sa surface par le grand dorsal et l'extrémité inférieure du trapèze. La dissection montra qu'elle reposait entre les muscles de la gouttière vertébrale, et ne tenait par aucune racine aux parties osseuses voisines : l'énucléation fut complète et facile.

Le diagnostic avait été : *enchondrôme.* Il ne fut pas confirmé par l'examen. La coupe fraîche présentait l'aspect ordinaire des *fibrômes* proprement dits : en deux ou trois endroits étaient des noyaux volumineux, indurés ayant tout à fait l'apparence ici du calcaire, là du tissu osseux

M. le professeur Robin voulut bien faire lui-même l'examen microscopique : il trouve qu'on avait à faire à une *tumeur fibreuse* avec incrustations calcaires.

Le tissu fibreux est, en effet, l'élément dominant dans cette tumeur : et on peut y reconnaître toutes les transformations de ses éléments, depuis les noyaux et cellules embryo-plastiques,et les corps fusiformes plus ou moins allongés jusqu'aux fibres proprement dites. Dans les points ostéiformes on reconnaît une incrustation calcaire et granuleuse de corps fusiformes et des espaces intermédiaires, sans qu'il soit possible d'y découvrir des ostéoplastes. Enfin dans quelques points rosés on a pu trouver les éléments du sang extravasés, trace d'un commencement de travail de désorganisation qui dans un temps plus ou moins éloigné aurait pu amener la transformation et l'ulcération de cette tumeur.

11. *Tumeur fibro-plastique de la région parotidienne.*

M. *Regnaud :*

Cette *tumeur*, du volume des deux poings environ, a été extraite de la région parotidienne d'un homme de 49 ans.

Cet individu s'aperçut pour la première fois il y a 5 ans d'une petite boule ou glande roulant sous la peau, au-dessous de l'oreille gauche, derrière le rebord du maxillaire. La tumeur s'accrut surtout dans ces deux dernières années; il n'en a jamais souffert.

Il y a deux mois, il se fit une ulcération qui laissa s'écouler une quantité de liquide sanguinolent évaluée par le malade à un demi litre, ce qui paraît exagéré.

Cette tumeur était lisse, globuleuse par places, avec des points ramollis, fluctuants, d'autres très durs et comme crétacés : assez mobiles sous la peau et sur les parties profondes.

Cependant la dissection a démontré l'existence d'un pédicule s'enfonçant profondément dans la région parotidienne, et qui a dû être sectionné.

A la *coupe*, la tumeur offre un aspect très irrégulier : des brides fibreuses, des portions lardacées circonscrivent des excavations renfermant du sang et des matières sanieuses et comme purulentes par places.

L'examen microscopique a démontré dans cette tumeur l'existence d'une trame vaguement celluleuse, et dans les interstices des noyaux embyoplastiques, quelques corps fusiformes, les éléments du sang extravasé et de nombreux capillaires : elle paraît rentrer dans la catégorie des tumeurs fibroplastiques, (*sarcômes muqueux*).

---

12. *Epithélioma de la langue et du plancher de la bouche, résection du maxillaire inférieur.*

M. *Réné Blache* communique l'observation suivante :

M. X. est entré le 11 mars à la maison de santé pour se faire opérer d'une tumeur qui, ayant débuté par le rebord des gen-

cives, avait envahi peu à peu le plancher de la bouche et une portion de la langue.

Le malade raconte qu'il a toujours eu de très mauvaises dents; d'ailleurs il lui en reste fort peu. Il y a environ 6 à 7 mois il vit des fongosités se former dans un point du bord supérieur du maxillaire, à l'endroit où devait se trouver la canine inférieure. Ces petites excroissances furent brûlées sans succès, et envahirent de plus en plus, d'abord la face interne du maxillaire, puis le plancher de la bouche; alors la glande sous-maxillaire augmenta de volume, puis enfin la langue elle-même devint le siége de fongosités.

Le malade réclamait vivement l'opération. On pratiqua la résection du maxillaire inférieur sur la portion droite dans une étendue de 4 centimètres 1/2 à partir de la ligne médiane, puis mesurant toutes les parties indurées on passa une chaîne d'écraseur, en même temps tombèrent la portion droite de la pointe de la langue une notable partie du plancher de la bouche avec toute la glande sous-maxillaire. La plaie cutanée fut réunie par première intention, et en 8 jours le malade guérit très bien.

L'examen de la pièce montra que nous avions affaire à un épithélioma qui, ayant débuté par le fond des alvéoles et le rebord des gencives, avait pris une marche envahissante. Cependant d'après l'examen microscopique, la langue était plus malade que la glande. En effet, elle contenait un noyau induré blanchâtre, mesurant un centimètre en tous sens. Sur des coupes préparées, on voit des culs de sac sans membrane propre, contenant un épithélioma pavimenteux plus ou moins serré. Quand à la glande, elle avait, comme nous l'avons dit, augmenté beaucoup de volume; cependant la dégénérescence épithéliale n'était pas partout la même, un grand nombre d'acini étaient sains; tandis que d'autres avaient triplé ou quadruplé de volume; ceux là étaient remplis d'épithélium pavimenteux.

Nous arrivons maintenant à la structure des fongosités qui se trouvaient autour des alvéoles; presque toute la muqueuse était dégénérée, épaissie, mais peu adhérente à l'os qui était sain même dans les alvéoles, la matière fongueuse était formée de papilles libres par leur sommet mais contiguës les

unes aux autres et adhérentes par leur base; chaque papille est constituée à son centre par des vaisseaux entourés de tissu conjonctif et de noyaux. La périphérie de la papille est tapissée d'un épithélium pavimenteux assez volumineux, et autour de ces papilles on retrouve encore des éléments épithéliaux et même des globes épidermiques.

---

13. *Epithélioma de la région cervicale, avec note de M. Cornil sur l'examen microscopique.*

M. *René Blache* : Mme G..., âgée de cinquante-deux ans, est entrée dans les premiers jours de mars à la maison de santé pour se faire opérer d'une petite tumeur qu'elle porte depuis longtemps à la partie supérieure de la région cervicale à gauche de la ligne médiane. Le volume de la tumeur n'excède pas celui d'une châtaigne et elle présente à sa partie centrale plus saillante, un groupe de 5 à 6 petites vésicules à peu près transparentes. Il y a environ douze ans, que cette tumeur a commencé à paraître sous la forme d'un très petit pois; elle était indolente et immobile sous la peau. Elle resta longtemps peu volumineuse, quand il y a un an elle s'accrut assez rapidement et prit alors l'aspect et le volume que nous lui voyons aujourd'hui. La tumeur fut enlevée avec la peau qui la recouvrait et soumise à l'examen microscopique.

D'abord en fendant la tumeur par la moitié, on voit sur une des surfaces de section, la peau conservée dans une épaisseur d'un demi-millimètre et non ulcérée à sa surface; mais on aperçoit aussi les kystes qui proéminaient.

La tumeur est formée d'un tissu grisâtre divisé et subdivisé en lobules par des cloisons de tissu conjonctif. Le tissu grisâtre dont nous venons de parler est assez friable; il est composé par de *grands cylindres pleins*, anastomosés les uns avec les autres et terminés en cul-de-sac. Ces cylindres sont remplis par des cellules pavimenteuses polyédriques assez volumineuses, contenant un noyau. Les cellules mesurent de

10 à 18 millièmes de millimètre, les noyaux de 6 à 9 mm. De distance en distance, dans l'intérieur des tubes, on trouve des cellules vésiculeuses et des globes épidermiques ; il y a aussi des vacuoles vides ou remplies d'un liquide muqueux, qui se développe dans l'intérieur des cylindres; dans quelques-unes il y a du sang. Les cylindres sont assez réguliers; comme diamètre ils mesurent de 12 à 15 centièmes de millimètre, il n'y a pas de paroi propre hyaline à leur limite, mais autour d'eux existe un tissu conjonctif très mince et pourvu de vaisseaux. Le tissu conjonctif qui existe autour de ces vaisseaux est quelquefois remplacé par du liquide, de sorte que les vaisseaux capillaires sont libres.

Autour de la tumeur les follicules pileux sont extrêmement longs et les glandes sébacées très développées ; c'est ainsi que les follicules pileux mesurent 2 *et* 3 *millimètres*, et les glandes sébacées 1 à 1 1/2 m. Nous avons recherché avec soin si les glandes sébacées ou glandes sudoripares pouvaient être regardées comme point de départ de cette tumeur ; mais nous n'avons rien vu de concluant, sur ce point.

Cette tumeur, qui est un épithélioma, doit d'après M. Robin, être rangée dans les tumeurs fibro-dermiques de la troisième variété.

---

14. ***Épithélioma de la verge.***

M. *René Blache* : M. D. (Joseph,) âgé de quarante-huit ans, est entré le 5 mars, à la Maison de santé. Il est atteint depuis six ans d'une affection du pénis, dont la marche a été extrêmement lente jusque un mois environ avant son entrée à l'hôpital. Il portait autour du gland des végétations indolentes qui se mirent à saigner il y a peu de temps. En même temps la verge augmenta un peu de volume et devint plus douloureuse. Un médecin lui conseilla de prendre de l'iodure de potassium, et la maladie sembla augmenter; il se produisit même des ulcérations sur la peau de la verge qui laissaient suinter une sérosité roussâtre; ce fut alors qu'il entra à la Maison

de santé. M. Demarquay continua, cependant, encore pendant quelques jours, le traitement par l'iodure de potassium, mais comme la maladie suivait une marche croissante, il se décida à pratiquer l'amputation de la verge, le 16 mars.

L'examen anatomique de la pièce nous montra que nous avions à faire à un cancer de la verge désigné sous le nom d'épithélioma. La maladie semble avoir débuté par la couronne du gland et s'y être bornée pendant longtemps sous l'aspect de simples végétations. Puis elle envahit une portion du prépuce et s'est glissée entre la peau de la verge et la surface des corps caverneux qui, cependant, ont été respectés. En augmentant de volume et en gagnant peu à peu, l'épithélioma a étranglé la verge, intercepté la circulation et donné lieu à l'œdème qui a précédé l'ulcération. L'examen microscopique nous montre les caractères d'un épithélioma avec globes épidermiques. — M. Robin, à qui la pièce fut montrée, caractérisa cette affection du nom d'esthiomène.

Le malade guérit très-bien et sortit quinze jours après avec une cicatrice très-convenable.

---

15. M. *Ranvier* présente, au nom de M. Lannelongne, une tumeur de l'articulation phalangienne survenue à la suite d'un traumatisme. A la place de l'articulation, on trouve une matière fongueuse, filante.

Elle est formée par une quantité considérable de cellules plus grandes que celles du pus : ce sont des médullocèles ; on y voit beaucoup de myéloplaxes, et pourtant l'affection s'est comportée comme une tumeur blanche ; il y a toutes les lésions de cette dernière affection. La couche du cartilage voisine de l'os, celle qui est calcifiée, a seule mis une barrière à l'altération. Il y a un séquestre retenu à l'os par un pédicule membraneux. Il y a hyperplasie des éléments cellulaires de l'os, et une médullisation interstitielle du tissu osseux.

Cette pièce est intéressante ; car elle montre que les myéloplaxes ne caractérisent pas une seule espèce de tumeur.

---

10. *Abcès sous-périostique.*

M. *Gadaud :* Le 24 février, est entré à la salle Saint-Louis, n° 10, le nommé Leroux, âgé de 15 ans, chapelier, présentant tous les signes extérieurs d'une fièvre typhoïde, à forme cérébrale : prostration profonde, décubitus dorsal, langue sèche avec enduit blanc jaunâtre, fuliginosités, peau sèche, pouls petit, etc., etc.

Pas de symptômes abdominaux.

Douleurs assez vives dans la jambe gauche, au niveau de la tubérosité antérieure du tibia. Ses antécédents sont, du reste, très-difficiles à recueillir, le malade ne répondant aux questions qu'on lui adresse que par des cris plaintifs et inarticulés. Tout ce qu'on peut apprendre, c'est qu'il souffre depuis cinq ou six jours, après avoir fait, paraît-il, une chute sur les genoux.

Au niveau de la tubérosité interne du tibia, rougeur assez étendue, avec fluctuation évidente, quoique profonde. Gonflement œdémateux de tout le membre.

Diagnostic : abcès sous-périostique avec symptômes typhoïdes.

Incision large avec issue de pus, qu'on fait refluer de toute la moitié supérieure de la jambe. L'articulation est intacte. L'exploration à l'aide d'un stylet fait sentir la surface de l'os rugueuse et dénudée.

Le 25, même état typhoïde. Gonflement de la joue gauche, avec empâtement s'étendant jusqu'à la région sus-hyoidienne.

Gonflement et empâtement au niveau de l'articulation du coude, à gauche. Incision sur la partie postérieure ; il ne sort pas de pus. Augmentation des symptômes cérébraux. Mort.

Autopsie, 24 heures après.

Abcès métastatiques dans le grand pectoral du côté gauche, dans les reins, dans le foie, dans le poumon. Un abcès entre les colonnes du ventricule gauche du cœur. Pus dans l'articulation du coude, à gauche.

Péricardite avec fausses membranes sur la surface du cœur. Etat rugueux du péricarde : langue de chat.

Articulation du genou gauche, intacte ; rien dans le fémur.

Abcès sous-périostique à la face interne du tibia (et nullement, comme on l'a dit, au niveau du point de soudure de l'épiphyse avec la diaphyse). Ostéo-myélite. La moelle est noire, ramollie, diffluente sous la pression du doigt.

---

17. *Fracture du fémur datant de 41 jours. — Cal fibro-cartilagineux. — Ostéo-malacie.*

M. *Lefeuvre* : Renoux Geneviève, âgée de 55 ans, couturière, née à Ruquel (Seine-et-Marne), mariée, ayant des enfants.

Entrée dans un des services de médecine de l'hôpital Saint-Louis, le 31 août 1864. Elle se plaignait alors de douleurs vagues, erratiques dans tous les os du squelette, particulièrement dans ceux des membres inférieurs et dans les os du corps. Ces douleurs, jointes à un état de faiblesse extrême, l'obligeaient à garder le lit. Bien qu'elle n'eût que 55 ans, cette femme présentait, avec une maigreur extrême, toutes les apparences de la décrépitude.

Le 16 février 1865, c'est-à-dire cinq mois et demi après son entrée, ayant voulu soulever son genou gauche pour permettre à l'infirmière de l'entourer de compresses laudanisées, elle ressentit une douleur vive dans la cuisse, qui s'était brisée sous l'influence de cette contraction musculaire.

Le 17 février, elle passe dans le service de M. Alph. Guérin, qui lui applique un appareil de Scultet. La malade y prend un érysipèle de la face et succombe le 29 mars 1865, le 4e jour après son accident.

Autopsie :

Les muscles de la cuisse sont atrophiés, pâles, réduits à leur trame fibro-celluleuse, infiltrés de graisse ; ils présentent, au voisinage de la fracture, des colorations partielles noires, rouges, jaunes, dues à la présence de caillots non encore résorbés ; ils ne semblent pas avoir concouru à la sécrétion du cal. Celui-ci s'est formé surtout à l'aide du périoste, des surfaces osseuses et de la moelle ; les exsudats plastiques devenus fibro-cartilagineux, qui infiltrent ces parties, s'enfoncent entre les fragments et déterminent leur adhérence.

La pièce anatomique nous montre ce cal siégeant vers la partie moyenne du fémur et maintenant déjà solidement les fragments en contact, mais insuffisant pour les immobiliser. Elle fait voir aussi le bouchon médullaire et la virole externe que Dupuytren signalait dans le cal provisoire ; mais, en outre, elle est un bel exemple d'ostéo-malacie.

En effet, la plupart des os du squelette, ceux des membres, du crâne, du bassin, ont subi une telle raréfaction, que leur lame compacte, extrêmement amincie, se laisse sans peine couper avec le scalpel ; que, dans plusieurs points même, au fémur, par exemple, elle fléchit et s'enfonce sous la pression du doigt. Le canal médullaire occupe presque toute l'épaisseur de l'os et est rempli d'une moelle rouge et diffluente. De tels os n'auraient pu supporter le poids du corps, et on conçoit sans peine que la contraction musculaire ait suffi pour les rompre. On se rend plus difficilement compte du travail de régénération qui s'est passé entre ces fragments d'un os malade ; à en juger par les progrès qu'il a faits en 41 jours, on peut penser qu'il serait arrivé à une ossification au moins incomplète, si la malade avait vécu.

Nous ne savons à quelle date faire remonter ce ramollissement des os ; nous ignorons surtout les causes qui ont présidé au développement de cette maladie. Nous pouvons seulement conclure de la conformation régulière du squelette en général, particulièrement de celle du bassin, qui lui a permis de donner le jour à des enfants encore vivants, que le début de l'ostéomalacie ne remonte pas, chez cette femme, à une époque très-éloignée.

---

18. ***Hémorrhagie dans les capsules surrénales.***

M. *Guéniot* présente les capsules surrénales d'un enfant nouveau-né. Leur cavité est remplie par une hémorrhagie. Pendant l'accouchement, il y avait eu procidence du cordon. L'application du forceps avait permis de terminer l'accouchement rapidement, sans violence. L'enfant était dans une mort apparente, et il ne fallut pas moins de deux heures de manœuvres

pour le rappeler à la vie. Il n'y a eu aucune pression directe que l'on puisse invoquer pour expliquer l'hémorrhagie des capsules.

---

10. *Soudure complète de la tête du fémur avec la cavité cotyloïde; séquestre au centre de la tête du fémur.*

M. *Faure* :

Le nommé Alexandre Germain, âgé de 56 ans, entré au mois d'août 1864 dans le service de M. Richet, a eu à l'âge de 13 ans une coxalgie, qui s'est terminée par ankylose au bout de deux ans.

De l'âge de 15 ans à l'âge de 55 ans, il n'a ressenti aucune douleur dans la hanche; et il faisait des courses très longues sans en être fatigué.

Un an avant son entrée à l'hôpital, deux abcès se sont formés autour de l'articulation malade; ils se sont ouverts d'eux-mêmes à l'extérieur, et ont laissé à leur suite des trajets fistuleux. En introduisant un stylet, on reconnaissait facilement la présence d'un séquestre à la partie supérieure du fémur.

M. Richet a extrait ce séquestre le 8 février 1865. Le malade est mort huit jours après l'opération, épuisé par la longue durée de la suppuration.

A l'autopsie, on a trouvé une collection de pus remplissant toute la fosse iliaque interne, et en contact avec le tissu osseux.

La soudure de la tête du fémur avec l'os coxal est telle qu'on ne peut distinguer les limites des deux os. La cavité, qui renfermait le séquestre extrait par M. Richet, communique, par une ouverture rétrécie, avec une seconde cavité creusée au centre de la tête du fémur et contenant un séquestre; il existe une troisième cavité contenant aussi un petit séquestre, située au-dessus de la seconde et communiquant aussi avec elle.

M. *E. Cruveilhier*; J'insiste sur l'opération. Elle témoigne d'une certaine hardiesse; la loge était sous l'artère fémorale.

M. *Chassaignac*. Je me sers volontiers dans ces cas des tubes élastiques perforés; seulement il faut traverser de part en part

la cavité, de façon à éviter la stagnation du pus, l'élimination du séquestre succède à l'emploi de ces tubes.

---

20. *Luxation incomplète du coude droit en dedans.*

M. *Jolivet* : cette luxation s'est produite il y a 18 mois sur le nommé Charière Hubert, âgé de 36 ans; il est entré le 16 mars à l'Hotel-Dieu, salle St-Jean, n° 30, service de M. Maisonneuve.

C'est par l'explosion d'une mine, que l'avant-bras du malade a été brûlé, violemment contusionné, et que la luxation s'est produite.

Quand on examine cette articulation, on remarque, sa déformation. L'avant-bras est fléchi sur le bras, et en demi pronation. On ne peut exercer qu'un très petit mouvement.

L'épicondyle est saillant, avec une dépression au-dessous produite par la tête du radius luxée incomplétement en arrière, où il est facile de reconnaître sa cupule.

L'olécrâne est porté en dedans, embrasse l'épithrochlée dans sa cavité sigmoïde et la déborde même un peu, de sorte qu'il était difficile de sentir cette tubérosité.

En arrière, la cavité olécrânienne est vide. La partie antérieure et interne seulement de la tête du radius s'appuie sur la moitié articulaire externe de la trochlée, et le bord interne saillant de cette trochlée pénètre comme un coin entre le cubitus et le radius.

L'apophyse coronoïde répond à une gouttière nouvelle, creusée en partie sur l'épitrochlée et sur le bord interne de la trochlée.

Je ne pense pas que les deux os cubitus et radius aient été séparés l'un de l'autre.

Sur la pièce disséquée on voit trois ligaments pathologiques, étendus :

1° L'un de la cupule radiale à la partie postéro-inférieure de la moitié articulaire externe de la trochlée ;

2° Le second, de la cavité articulaire du bec coronoïdien à l'épitrochlée.

3° Et un troisième, c'est le plus considérable; il borde en

bas la cavité olécrânienne vide; sa forme est triangulaire, il s'étend du bord postérieur et interne de l'épicondyle à la partie supérieure du bord externe de l'olécrâne.

Tous ces signes sont bien ceux d'une luxation incomplète type du coude en dedans. L'amputation du bras a été faite le 20 mars par M. Maisonneuve.

I. TUBERCULES DU CERVEAU ET DU CERVELET, CHEZ UN ENFANT SCROFULEUX. — GIBBOSITÉ DE LA COLONNE VERTÉBRALE. — Par M. OBÉDÉNARE, interne des hôpitaux.

Examen microscopique des tumeurs cérébrales. — Par M. HAYEM, interne des hôpitaux.

X..., jeune fille de 7 ans 1/2, entrée à l'hôpital des Enfants le 21 janvier 1865, morte le 25 février.

L'enfant présente un état de maigreur extrême; l'abdomen est volumineux; par la palpation, on sent à travers la paroi abdominale des ganglions hypertrophiés volumineux.

Il existe une gibbosité de la colonne vertébrale dans la région lombaire. On ne sent pas d'abcès par congestion. Le foie dépasse le rebord des fausses côtes; diarrhée. L'auscultation et la percussion font découvrir, dans les sommets du poumon, une matité anormale et des râles muqueux, caverneux. La faiblesse de l'enfant est extrême. Elle ne peut se tenir ni debout, ni assise. Ses muscles semblent avoir presque disparu. Maigreur squelettiforme.

Fièvre tous les soirs.

Pas de strabisme, pas de vomissements.

20 *février*. Somnolence. La malade ne mange plus. En excitant la sensibilité, on ne parvient ni à la faire parler, ni même à lui faire ouvrir les yeux. Pupilles resserrées. Les piqûres pratiquées sur les membres ne parviennent pas à mettre en éveil la sensibilité.

Cet état persiste jusqu'au 26 février. Ce jour, l'enfant s'est réveillée un instant. Elle a mangé un peu de bouillon, puis elle s'est rendormie.

Le 25 février, l'enfant meurt à une heure du matin.

Autopsie trente-trois heures après la mort (la tête seule a pu être examinée).

Sérosité abondante dans les ventricules du cerveau. Cet organe paraît tuméfié à l'ouverture du crâne. Sérosité abondante dans les méninges. Injection vasculaire très-notable. La surface convexe du lobe gauche du cerveau adhère fortement à la dure-mère. Le même lobe, dans le même point, présente une tumeur grosse comme un marron. Dans l'épaisseur du lobe gauche du cervelet, il y a également une tumeur du même aspect et de même consistance que la précédente; seulement cette dernière a un volume à peu près égal à celui de trois marrons réunis. Ces tumeurs sont d'un blanc jaunâtre, énucléables.

Note sur l'observation précédente, par M. HAYEM, interne des hôpitaux.

Ces tumeurs sont superficielles; elles adhèrent faiblement aux méninges et s'enfoncent dans la substance nerveuse, qui est, pour ainsi dire, écartée plutôt que comprimée, et qui est à peine un peu ramollie autour des productions morbides. Sur une coupe, ces tumeurs présentent un aspect de pulpe de marron ou de pomme de terre, d'un blanc jaunâtre, qui rappelle celui d'un ganglion strumeux ou tuberculeux non encore ramolli, et elles semblent formées d'un certain nombre de couches concentriques. L'énucléation est facile, et permet de voir que ces productions nouvelles forment une masse bien circonscrite, dont la surface est mamelonnée, lisse; mais il n'y a pas de membrane d'enveloppe isolable.

A un faible grossissement, on voit, sur une coupe, une sorte de masse granuleuse, sombre, jaunâtre, d'apparence fibro-graisseuse, dans laquelle on aperçoit, de distance en distance, des dessins ronds ou ovoïdes, de diverses dimensions, formés de lignes concentriques; un très-grand nombre de vaisseaux ramifiés se détachent en lignes plus claires dans la préparation.

Une coupe plus fine, examinée à un plus haut grossissement, montre une masse amorphe granulo-graisseuse très-

abondante, et remplissant tous les interstices laissés entre les autres éléments, qui sont : 1° des noyaux abondants, granulo-graisseux, ou simplement granuleux, sans nucléoles, la plupart arrondis et mesurant 6 millimètres de diamètre ; 2° un certain nombre de cellules arrondies de 7 à 8 millimètres de diamètre, ayant au centre un noyau analogue aux noyaux libres ; 3° des cercles concentriques qui, étant vus à un grossissement plus considérable, sont certainement formés de corps fusiformes arrangés concentriquement autour d'un petit espace rempli de matière amorphe granuleuse. Cet arrangement rappelle fort bien celui des cellules épithéliales dans les globes des tumeurs cancroïdales; 4° des vaisseaux sanguins ayant presque tous une gaîne épaisse, couverte d'un très-grand nombre de noyaux, quelques-uns formant des anses qui donnent une apparence de culs-de-sac en certains points. Ils sont presque tous remplis par une masse granuleuse, jaunâtre, finement émulsionnée ; quelques-uns des plus petits contiennent des globules du sang.

L'acide acétique rend les préparations excessivement transparentes, et détermine l'apparition d'une masse de petits granules graisseux qui infiltrent tous les éléments de la tumeur. Cette réaction démontre que cette production morbide est riche en fibrine et en graisse, et c'est à ces deux éléments que sont dus et la constitution et la couleur de la tumeur. Les vaisseaux eux-mêmes remplis de cette fibrine granulo-graisseuse, expliquent pourquoi, malgré leur présence, on peut dire que la vascularité est très-peu grande, et que la nutrition de la masse doit être très-peu active. Les plus petits vaisseaux, encore remplis de globules de sang, occupent des couches périphériques, celles de récente formation et qui ont, en certains points, une couleur un peu rosée ; c'est pourquoi, sur une coupe perpendiculaire à la surface, la tumeur possède, dans sa totalité, l'apparence de zônes concentriques; dont les plus récentes, seules, doivent jouir d'une certaine activité, et dont les plus centrales, molles en général, ont été vues souvent ramollies. Indépendamment de la matière amorphe et des vaisseaux qui constituent ces tumeurs, les petits éléments nucléaires et cellulaires sont ceux que

Robin a désignés sous le nom de myélocytes. On les rencontrerait dans tous les produits appelés tubercules du cerveau, de sorte que ces tumeurs, que nous avons examinées, et dont l'apparence extérieure se rapporte bien aux tubercules du cerveau, ne font pas exception à la règle.

Il resterait maintenant à démontrer pourquoi ces produits morbides, d'une nature embryo-plastique ou fibro-plastique, d'une richesse très-grande en fibrine et en graisse, d'une nutrition pauvre et d'une évolution très-lente, doivent être rangés sous le nom de tubercules, à côté d'autres productions pathologiques qui, comme la granulation miliaire, en diffèrent essentiellement. La clinique est restée jusqu'ici muette sur ce point, en montrant ces productions indistinctement, soit chez des sujets tuberculeux ou nés de parents tuberculeux, soit chez des sujets qui ne présentaient aucune autre manifestation tuberculeuse, et dont les antécédents étaient négatifs à cet égard.

II. Embolie cérébrale. — Coïncidence de phthisie et d'affection cardiaque. — Fracture de l'extrémité inférieure du radius, par M. Robertet, interne des hôpitaux.

La nommée Touzard (Thérèse), âgée de quarante et un ans, marchande des quatre saisons, entre à l'hôpital le 15 mars 1865, dans la soirée. Aucuns renseignements ne sont malheureusement recueillis à son arrivée, mais on sait qu'elle est venue à pied, conservant toute sa connaissance et l'intégrité de ses fonctions locomotrices ; elle toussait et crachait beaucoup.

Le matin, avant la visite, elle est prise d'une attaque d'apoplexie, et on la trouve plongée dans un coma profond, avec hémiplégie complète de tout le côté gauche du corps, y compris la face : la sensibilité cutanée n'est pas abolie, car la malade témoigne par des grognements qu'elle perçoit la sensation douloureuse des piqûres. — La face est marbrée de vergetures violacées, les lèvres sont bleuâtres, les extrémités froides et violettes. La respiration est stertoreuse, mais accé-

lérée. — A la percussion, on trouve en arrière, dans toute la hauteur du poumon droit, une sub-matité évidente ; à l'auscultation, des râles sous-crépitants et muqueux occupant en grande abondance les deux bases, et, à droite, un souffle intense, qui augmente d'intensité à mesure qu'on s'élève vers le sommet du poumon. Les râles humides se retrouvent en avant et masquent les bruits du cœur : il est impossible de constater autre chose qu'une grande irrégularité des battements cardiaques. Le pouls est fréquent et petit ; les artères radiales et crurales donnent au doigt la sensation de cordons durs, sinueux, rugueux dans le sens longitudinal, résistant à la compression. — Le coma est profond, on ne peut en faire sortir la malade ; il y a incontinence d'urine et des matières fécales.

Le lendemain, l'état comateux paraît avoir un peu diminué, la malade peut prononcer quelques mots en réponse aux paroles qu'on lui adresse ; mais l'hémiplégie persiste au même degré, et cette amélioration apparente n'est que passagère. La mort arrive dans la nuit du 17 au 18, c'est-à-dire moins de quarante-huit heures après le début des accidents apoplectiques.

Autopsie (le 19). — Les méninges sont normales.

Cerveau. — L'hémisphère gauche du cerveau est sain à sa périphérie et dans son épaisseur.

Le droit ne présente aucune trace d'altération à sa surface extérieure. Mais à la base, l'artère cérébrale moyenne, au niveau de son entrée dans la scissure de Sylvius, est dure, béante à la coupe, oblitérée par un caillot rougeâtre, sur 0m, 01 c. d'étendue environ ; les divisions artérielles qui font suite au tronc oblitéré sont pâles, aplaties et se distinguent à peine des mailles de la pie-mère. Les circonvolutions du lobule de l'insula ont l'aspect et la consistance de l'état normal ; mais tout le noyau intra-ventriculaire du corps strié est le siége d'un ramollissement rosé, qui se découvre sur le plancher du ventricule latéral. La couche optique ne participe pas à ce ramollissement, qui est exclusivement limité à la partie indiquée du corps strié ; le double centre demi-circulaire et

le noyau extra-ventriculaire de ce côté ne sont le siége que d'un piqueté très-fin.

Il n'y a pas de sérosité en quantité exagérée dans les ventricules. — Tout le reste de l'encéphale paraît sain à la coupe.

Appareil circulatoire. — Les carotides interne et primitive droites sont libres dans leur calibre ; mais à l'embouchure du tronc artériel brachio-céphalique, dans la crosse de l'aorte, on trouve une petite saillie, comme bourgeonnante, des tuniques artérielles, oblitérant en partie l'orifice du tronc innominé.

L'aorte offre des parois jaunes, parsemées à leur face interne de plaques athéromateuses et calcaires très-nombreuses. — Dans la portion ascendante de la crosse on trouve, à l'état de liberté, un petit caillot mince, décoloré, excavé sur une de ses faces, déchiqueté à sa circonférence.

Le ventricule gauche du cœur contient une masse fibrineuse, arrondie, du volume d'une grosse aveline, logée dans la pointe du cœur et adhérant à la cloison interventriculaire, mais faiblement, car cette adhérence cède à un très-léger effort. Le caillot se présente alors dans tous ses détails : il est d'une coloration pâle rosée; il a la forme d'un cône creusé à sa base d'une cavité large et profonde : toute la partie libre, c'est-à-dire les deux tiers environ de ce petit cône, est très-régulièrement arrondie et exactement moulée sur la cavité du ventricule, elle offre à sa surface un aspect spongieux et aréolaire, comme si la fibrine, alors qu'elle était encore malléable, avait été battue à travers les intrications des parois charnues du cœur. La partie adhérente, c'est à-dire l'autre tiers, est aplatie, unie et lisse ; l'endocarde sous-jacent n'a pas perdu sa transparence. — La base du cône forme une sorte de cratère dirigé en haut, qui regarde particulièrement l'orifice aortique. La circonférence en est circonscrite par un bord frangé, aminci, semblant avoir perdu en plusieurs points une partie de sa substance, surtout vers la portion adhérente.

En rapprochant de ce caillot celui trouvé dans l'aorte, on est conduit naturellement à penser que ce caillot autochtone était primitivement constitué par plusieurs couches stratifiées qui se sont détachées les unes après les autres, et que le cou-

gulum trouvé dans l'aorte a été entraîné le dernier dans cette migration successive ; en effet, il est excavé lui-même et remplit exactement la cavité centrale du caillot cardiaque, avec lequel il offre une identité parfaite de coloration et de consistance.

Les valvules aortiques sont saines ; mais les deux lames de la valvule mitrale sont épaissies, opaques, d'un blanc laiteux, et portent sur leur bord libre de petits noyaux indurés d'aspect cartilagineux.

Les cavités droites contiennent des coagulations sanguines qui sont évidemment postérieures à la mort.

Il n'y a pas d'hypertrophie du cœur ; mais la surface extérieure de cet organe est recouverte de tissu graisseux en plus grande abondance qu'à l'état normal.

Poumons. — Les poumons sont le siége d'une congestion générale très-intense, avec dissémination de tubercules miliaires dans leur parenchyme. — Au sommet du poumon droit, existe une longue caverne du volume d'un œuf de poule.

Abdomen. — Le péritoine et les ganglions mésentériques sont également envahis par la diathèse tuberculeuse, sans qu'il y ait d'ascite.

Le foie a son volume normal, mais a subi, ainsi que les deux reins, un commencement de dégénérescence graisseuse.

Dans aucun viscère on ne constate l'existence d'infarctus hémorrhagique. — Le reste du système artériel n'offre pas trace d'autre oblitération.

Ce fait m'a paru intéressant, en ce sens qu'il permet de suivre les diverses étapes qu'a parcourues l'embolie. La configuration des deux caillots aortique et cardiaque autorise à affirmer que le premier est une portion détachée du second ; et leur coïncidence avec l'oblitération de l'artère sylvienne et le ramollissement limité du corps strié fait de ces diverses lésions une même unité pathologique. J'insiste, en terminant, sur l'existence chez cette femme, âgée seulement de quarante et un ans, de plaques athéromateuses et calcaires dans le système artériel. Je dois à M. Noel Guéneau de Mussy de pouvoir constater chaque jour dans son service, chez des sujets

relativement jeunes, l'extrême fréquence de cette lésion dont on a voulu faire l'apanage presque exclusif de la sénilité.

On avait observé, pendant la vie de cette malade, que la main gauche était œdématiée et présentait la déviation et la déformation qui caractérisent la fracture de l'extrémité inférieure du radius.

En effet, à l'autopsie, on put constater que la fracture existait, qu'elle remontait à une date déjà ancienne, puisque la consolidation était complète, sans trace de travail de réparation à la périphérie. — Aucune intervention chirurgicale n'ayant eu lieu, les fragments avaient pu se réunir en conservant leur déplacement. Aussi retrouvait-on la description classique fidèlement reproduite ici : incurvation de la main sur le bord radial de l'avant-bras (déviation due à l'ascension du fragment inférieur) et concavité du bord externe du radius ; pénétration réciproque des fragments, l'inférieur faisant saillie en arrière et de niveau avec les os du carpe ; le supérieur débordant en avant l'inférieur, à 0^m, 03 c. au-dessus de l'interligne articulaire ; élargissement du diamètre transversal de l'avant-bras à ce niveau par augmentation de volume de l'extrémité inférieure du radius, et projection en dedans de la tête du cubitus qui faisait un angle avec la diaphyse, sans trace de fracture antérieure ; diminution de l'espace interosseux. — Déviation des tendons fléchisseurs et extenseurs des doigts, etc...

Il n'y avait, dans ce cas, qu'une seule particularité à noter, c'était la dissociation des fibres tendineuses du fléchisseur profond, qui avaient, pour la plupart, contracté une adhérence intime avec les saillies antérieures du fragment supérieur. On conçoit qu'une pareille disposition puisse gêner les mouvements de flexion des doigts.

III. KYSTE SANGUIN DU PANCRÉAS ; par M. Théophile ANGER interne des hôpitaux.

Trinquesse (Jacques), 72 ans, allumeur de becs de gaz, entra

à l'hôpital Beaujon, salle Saint-Jean, n. 14, le 27 février 1865. Soldat pendant dix ans, il reçut plusieurs blessures, dont il porte encore les cicatrices. En 1829, il fut attaqué par trois individus et perdit l'œil droit à la suite des blessures qu'il avait reçues. Plus tard, il reçut, en travaillant, une grille de fer sur la partie moyenne gauche et antérieure du thorax; les côtes furent brisées; il sortit guéri après trois mois de traitement à l'hôpital Saint-Louis. Indemne de syphilis; quelques écoulements urétraux, le dernier à 50 ans.

Il y a cinq mois, les pieds enflèrent; un mois et demi après, le ventre devint gros à son tour. Dès lors, tout travail devint impossible; à peine pouvait-il se lever de temps en temps.

28 février. *État actuel :* Œdème considérable des membres inférieurs. Ascite avec tous ses signes, fluctuation, matité, etc. Oppression considérable, respiration anxieuse, stertoreuse. Gros râles muqueux à gauche; à droite, souffle et matité à la base, toux fréquente et expectoration abondante de crachats muqueux, filants, aérés (bronchite et hydrothorax). Diaphragme fortement refoulé en haut. Cœur remonté, battant sur la ligne médiane, au niveau d'une ligne étendue d'un mamelon à l'autre. 100 pulsations. Pouls intermittent, très-inégal. La gêne de la respiration et les râles masquent les battements du cœur, On constate seulement des intermittences nombreuses, des faux-pas du cœur. Pas de bruit de souffle nettement entendu, quoique les bruits paraissent dédoublés. Matité considérable au niveau de la région précordiale, remontant jusqu'à l'union de la première avec la deuxième pièce du sternum. On devine plutôt qu'on ne diagnostique un hydropéricarde. En examinant à l'ophthalmoscope l'œil gauche, on constate un commencement de staphylôme postérieur, caractérisé par les vaisseaux en crochet à la périphérie de la papille. Diarrhée abondante. Intelligence nette. Rien à noter du côté du système nerveux. Inappétence. Langue humide et blanchâtre. Pas d'albuminurie dans les urines.

Eau-de-vie allemande, 12 grammes; extrait de digitale, 1 gr. 02.

1er mars. Affaiblissement rapide des forces. Dyspnée extrême. Expectoration abondante. Pouls fréquent, intermittent. Alté-

ration profonde des traits. Le soir, étouffement. Agonie commençante. Mort.

Autopsie 30 heures après la mort.

Epanchement considérable de sérosité dans la plèvre droite. A gauche, adhérences anciennes entre les deux plèvres. A la base de ce poumon, le tissu cellulaire qui forme les adhérences est infiltré de sérosité. Les deux poumons sont petits, ratatinés. Bronches remplies de mucosités épaisses, et muqueuse sous-jacente rouge, épaisse, injectée.

Estomac très-petit, ayant à peine le volume du gros-intestin ; le grand et le petit culs-de-sac n'existent pas. Foie petit, globuleux, ratatiné; sa surface est lisse, mais sillonnée de lignes blanchâtres, entre-croisées en tous sens, et simulant un commencement de cirrhose que l'examen microscopique n'a pas confirmé. Le péricarde contenait trois verres de sérosité. Surface du cœur blanchâtre, macéré, et, çà et là, quelques plaques blanches, laiteuses. Cœur presque doublé de volume, flasque. Dans le ventricule droit, caillots fibrineux blanchâtres, intriqués avec les colonnes charnues et leurs tendons. L'un de ces caillots se prolonge dans l'artère pulmonaire et se bifurque avec elle. Ventricule gauche dilaté, à parois relativement minces. En introduisant de l'eau par le sommet du ventricule, l'aorte étant fermée, on constate qu'il y a insuffisance de la valvule mitrale, et cependant, fendant cet orifice, on trouve la valvule à peu près saine. L'orifice seul est agrandi, et sa circonférence dépasse celle de l'état normal.

La vessie est volumineuse et remplie d'urine; sa forme est celle d'un bissac. La face interne de ce viscère est le type de ce que l'on a décrit sous le nom de vessie à colonnes ; elle est réticulée, et son aspect rappelle celui des ventricules du cœur. En outre, à gauche, existe une ouverture pouvant admettre le doigt, et conduisant dans une poche presque aussi spacieuse que la vessie elle-même. Ce diverticulum est rempli d'urine et contient sept à huit petits calculs, ou plutot sept à huit petits graviers de couleur noire, formés d'acide urique.

Toutes les vertèbres lombaires et les dernières dorsales

sont le siége d'exostoses sur les parties latérales, exostoses hémisphériques, exactement situées au niveau des ligaments intervertébraux, qui ne sont pas envahis. Ces exostoses, du volume d'un marron, sont saillantes et forment des espèces de points qui réunissent les deux vertèbres correspondantes.

En ouvrant l'abdomen, on voit, au niveau et en avant du rein gauche, une tumeur volumineuse de la grosseur d'une tête de fœtus. Tout d'abord, je crus à un kyste du rein. Cette tumeur était en rapport : en avant, avec la paroi abdominale, l'estomac et le colon transverse ; en haut, avec le diaphragme; en bas, avec le colon descendant ; en arrière, avec le rein ; en dedans, avec le pancréas ; en dehors et en haut, avec la rate, qui était cachée en arrière, entre le diaphragme et la tumeur. Une dissection rapide nous permet de constater qu'elle n'adhère au rein et à la rate que par un tissu cellulaire lâche, au milieu duquel on aperçoit les vaisseaux qui se rendent à ces organes. Mais, en dedans, la gaîne du pancréas est intimement appliquée et adhérente à la tumeur. La capsule surrénale en est complétement indépendante.

De ces quatre organes, c'est évidemment le pancréas qui offre avec la tumeur les rapports les plus intimes. La surface externe est inégale, bosselée ; ses parois d'une épaisseur très-variable. La fluctuation est manifeste dans toute l'étendue, sur tous les points. Au niveau des bosselures, la minceur des parois laisse voir une coloration noirâtre. Nulle transparence. En disséquant attentivement la tumeur, on voit, en arrière et en haut, l'artère et la veine spléniques intimement appliquées sur la tumeur, difficiles à isoler, en voyant l'une et l'autre, des vaisseaux nombreux (cinq à six) qui sillonnent toute la surface et marchent dans l'épaisseur même des parois. Ces vaisseaux sont gros, volumineux, et admettent facilement un stylet de trousse. Par une dissection attentive, on parvient à détacher de la tumeur les lobules du pancréas, ou au moins, en grande partie ; car, au-dessous d'eux, reste, confondu avec la paroi, un tissu cendré, qui paraît également glandulaire.

En ouvrant la tumeur, il s'en échappe une quantité considérable de sang liquide, noirâtre, qui, porté sous le microscope,

ne contient que des globules sanguins peu altérés, la plupart libres, beaucoup empilés. Outre ce sang liquide, on voit du sang coagulé assez récemment, formant des caillots noirs et fibrineux, entremêlés, un peu ramollis. Après avoir lavé la paroi interne, on observe une disposition curieuse : toute la surface interne est inégale, réticulée, parcourue par des brides incomplètes, et son aspect rappelle tout-à-fait la paroi interne du ventricule droit, ou de la vessie à colonnes. Au niveau des bosselures, on voit des diverticulums communiquant largement avec le kyste principal par plusieurs ouvertures, mais, néanmoins, séparés du kyste par des prolongements cellulo-fibreux. La paroi de ce kyste est, en quatre ou cinq points, très épaissie, envahie par des noyaux durs, résistants. L'un de ces noyaux est crétacé; un second est fibro-cartilagineux; un troisième est formé d'une substance fibrineuse rougeâtre, criblée de petits épanchements sanguins.

Discussion.— Quelle est l'origine de cette tumeur? D'abord, dans quelque point de la surface interne qu'on fasse une coupe microscopique, on voit nettement l'épithélium nucléaire, des noyaux épithéliaux et quelques cellules, les uns libres, les autres rangés en tube. Cet épithélium ressemble exactement à l'épithélium du pancréas pris sur les lobules adhérents aux parois du kyste. En outre, on constate souvent, dans ces coupes, l'existence de culs-de-sac glandulaires. Les cloisons qui parcourent la face interne sont formées principalement de tissu conjonctif, au milieu duquel existent des vaisseaux, et, çà et là, quelques débris d'acini. Sur plus de dix préparations prises en différents points, nous avons toujours constaté des culs-de-sac, des éléments d'épithélium nucléaire et des culs-de-sac glandulaires. Cet examen nous permet de résoudre la question d'origine. Évidemment, c'est un kyste qui a pris naissance dans la queue du pancréas. La présence de culs-de-sac glandulaires et de l'épithélium ne permet aucun doute à cet égard.

Les cloisons qui sillonnent la face interne sont des débris du tissu conjonctif inter-lobulaire; cette explication est d'autant plus probable, qu'on y trouve encore quelques éléments glandulaires atrophiés, et les vaisseaux inter-lobulaires.

La présence du sang dans le kyste n'est pas moins facile expliquer. La distension progressive du kyste aura fini par rompre quelques cloisons, d'où l'hémorrhagie.

En résumé, voici comment nous nous expliquons la pathogénie de ce kyste. Dans l'origine, ce n'était qu'une simple dilatation d'un cul-de-sac glandulaire. Peu à peu la poche, en se distendant, a comprimé et atrophié les lobules voisins. Le stroma fibreux de ces lobules, plus résistant, a persisté et formé ces cloisons réticulées que nous avons décrites à la face interne. Quelques-unes de ces cloisons, plus faibles, se seront rompues, et le kyste, de séreux, est devenu sanguin.

Il est une autre explication également vraisemblable. Nous savons que le malade avait reçu, il y a plusieurs années, une pièce en fonte sur la poitrine : un épanchement sanguin dans la queue du pancréas a pu en être le résultat. Cet épanchement se serait enkysté, refoulant autour de lui le tissu pancréatique et s'en formant, pour ainsi dire, une enveloppe. Ce serait là une autre façon d'interpréter la présence des éléments du pancréas dans les parois du kyste.

Rapport sur l'observation précédente, par M. Le Dentu, *aide d'anatomie à la Faculté de médecine.*

Les kystes du pancréas constituent une affection si rare, que les Bulletins de cette Société, si riches en matériaux de toute sorte, n'en renferment que deux exemples : l'un d'eux appartient à M. Cruveilhier (1), qui l'a reproduit dans son Anatomie pathologique, l'autre à M. Cornil (2). Aussi faut-il savoir gré à M. Anger de n'avoir pas laissé échapper l'occasion de mettre sous vos yeux cette rareté pathologique.

Dans la pièce de M. Anger, une dissection attentive nous a permis de voir les dispositions suivantes : La tumeur est bosselée, fluctuante ; ses parois offrent au toucher des inégalités de consistance. L'artère et la veine spléniques se sont creusé un sillon sur sa face externe, et des branches importantes,

(1) Bulletins de la Société anat. 1re série, T. VIII. 31
(2) — 2e série. T. VIII, 584.

partant de ces vaisseaux, se répandent sur le kyste. Le pancréas, dont la tête et le corps ont leur volume normal, se confond si bien avec la tumeur dans les points où des adhérences les réunissent, qu'on ne peut parvenir à les séparer. La poche ouverte, on la trouve pleine de caillots sanguins de formation récente et baignant dans une quantité assez considérable de sang liquide. Après un lavage à grande eau, la paroi interne se montre inégale, réticulée, parcourue par des brides d'une grande finesse, et partagée en un certain nombre de loges que séparent des cloisons incomplètes et qui communiquent largement avec la cavité principale ; ces diverticulums correspondent aux bosselures de la face externe. Enfin, les parois incisées ont une épaisseur moyenne de 3 à 4 millimètres ; elles présentent, dans certains points, des épaississements fibreux et quelques noyaux calcaires.

Cet examen à l'œil nu suffisait déjà pour déterminer le siége de ce kyste ; mais M. Anger, pour compléter son observation, a confié l'examen microscopique de la pièce à M. Legros, interne des hôpitaux, élève distingué de M. Robin. M. Legros a trouvé, dans tous les points de la paroi, du tissu conjonctif et surtout des noyaux épithéliaux et quelques cellules libres ou rangées en tube, enfin, des culs-de-sac glandulaires en grand nombre. Quant aux trabécules intrakystiques, M. Legros y a rencontré du tissu conjonctif, parsemé çà et là de quelques débris d'acini. Dix préparations ont donné les mêmes résultats.

Ainsi, sauf la transformation de l'épithélium pavimenteux des culs-de-sac en épithélium nucléaire, le kyste contient dans ses parois les éléments ordinaires de la glande. Il ne peut donc y avoir aucun doute sur son siége précis, l'examen microscopique ayant parfaitement confirmé les prévisions qu'avaient fait naître la dissection et l'examen à l'œil nu. Reste à savoir quel a été le point de départ de la tumeur. Provient-elle de la dilatation d'un cul-de sac glandulaire ou d'un canal sécréteur ? S'est-elle formée aux dépens du tissu cellulaire, ou n'est-ce qu'un épanchement sanguin transformé ? A défaut des éclaircissements que ne peut donner l'examen de la pièce, j'incline volontiers vers la dernière hypothèse. La contusion

qui, chez cet homme, a été assez forte pour fracturer plusieurs côtes, a pu aussi donner lieu à un épanchement dans le pancréas, et cet épanchement subir les transformations successives qui aboutissent à la production des kystes sanguins. Quoi qu'il en soit, il est certain que ce kyste remonte à une époque fort éloignée, et que le sang qu'il renfermait ne devait être rapporté qu'à une hémorrhagie secondaire tout à fait analogue, par son mode et ses causes, aux hémorrhagies viscérales liées à une cachexie. Quant à ce qui est des brides et des cloisons dont je vous ai parlé, j'accepte sans réserves l'interprétation qu'en donne M. Anger : ce sont, d'après lui, les débris de la trame celluleuse intraglandulaire, laquelle a résisté à l'envahissement de la tumeur et a fait peu à peu saillie dans l'intérieur de la poche, tandis que le kyste s'insinuait entre ces cloisons et refoulait le tissu glandulaire de chaque côté.

Tel est, Messieurs, le fait anatomique que présente l'observation de M. Anger. Malheureusement, j'y cherche en vain quelques détails relatifs aux troubles produits durant la vie par la présence de cette tumeur. Cette lacune n'étonnera personne ; elle doit être imputée à la difficulté de débrouiller, au milieu de l'appareil symptômatique d'une affection cardiaque arrivée à sa fin, les signes d'une maladie d'un diagnostic aussi difficile que celui d'un kyste du pancréas.

La science n'a pas dit son dernier mot sur la physiologie de cet organe ; il manque aux expérimentations faites jusqu'à ce jour le contrôle complet des faits pathologiques, et si des observations assez nombreuses ont montré dans toute leur netteté les troubles fonctionnels prédits, pour ainsi dire, par la physiologie, il reste à déterminer la part exacte qui revient au suc pancréatique dans le rôle qu'il partage avec plusieurs autres sucs digestifs, et à donner la raison de cette inconstance dans l'apparition de certains symptômes, qui ressort de la lecture des auteurs. Les cas les plus favorables pour cette étude étant évidemment ceux où la maladie du pancréas est manifestement indépendante de toute influence diathésique, il est tout naturel de demander aux kystes du pancréas des éclaircissements de cette nature, puisqu'ils n'a-

gissent sur l'organe que directement et en supprimant plus ou moins complétement son intervention, soit par la compression et la destruction des parties primitivement saines, soit par l'occlusion du canal excréteur. Tel a été en grande partie le but de mes recherches ; je vous demande la permission de vous en faire un rapide exposé.

L'antiquité est muette sur ce sujet ; il faut arriver jusqu'à Morgagni (1) pour trouver les premières mentions de ce genre d'affection. Lobstein (2), dans son Anatomie pathologique, cite un cas de kyste du pancréas. M. Bécourt (3) en décrit un qu'il a vu au musée de Strasbourg. Il s'est développé aux dépens de la tête et du corps du pancréas ; la queue est saine. Commo volume, il peut être comparé à la tête d'un enfant de quatre ans : les parois en sont fibreuses, blanchâtres, résistantes, et ont une épaisseur d'une ligne environ. Les détails manquent absolument sur la provenance de ce kyste. Chambon de Montaux (4) rapporte le cas d'un kyste hydatique. Je ne cite que pour l'exclure un exemple de péritonite enkystée, dont Portal (5) fait un kyste du pancréas.

A ces exemples, j'ajouterai le cas de M. Cornil (6), cité plus haut. Il est dit dans l'observation que « le pancréas est gros, aplati et le siége de kystes multiples, variant de la grosseur d'un pois à une petite noix, contenant soit un liquide citrin muqueux, soit, avec ce liquide, une partie plus épaisse et comme caséeuse, blanche. Ils sont multiloculaires et produits par la dilatation d'un certain nombre d'acinis. » Enfin, Virchow rapporte, d'après Forstèr et Recklinghausen, deux exemples de dilatation du canal excréteur, dont l'un, remarquable surtout par la présence dans le kyste de calculs flottants dans le liquide (7).

(1) Morgagni. *De sedibus et causis morborum*. Ep. LXVIII, art. 12.
(2) Lobstein. Anat. pathol. t. 1. p. 72.
(3) Bécourt. Th. de Strasbourg, 1830.
(4) Chambon de Montaux. — Obs. cliniques. obs. 53, page 90-1789.
(5) Portal. Ann. path. p, 352.
(6) Bull. de la Soc. anat. *loc. cit.*
(7) Archiv fur. path. anat. T. XXX. p. 360.

J'arrive aux cas accompagnés d'observations, que j'ai séparés des premiers comme étant bien plus instructifs à plusieurs égards.

M. Bécourt (1) rapporte, d'après Stœrk (2), l'histoire d'une femme qui eut, pendant une période menstruelle, un vomissement de cause inconnue, suivi immédiatement de froid aux extrémités, de palpitations, de dyspnée. Peu après, une tumeur rénitente et pulsatile se forma à l'épigastre, donnant lieu à une sensation de pesanteur, à une constipation rebelle, enfin, à des vomissements bilieux assez fréquents. La mort survint après trois mois et demi, et on trouva le pancréas converti en une vaste poche pleine de caillots, les uns anciens, les autres récents ; les viscères abdominaux étaient comprimés et déplacés par cette tumeur, qui pesait treize livres.

Cette courte observation ne dit rien des antécédents de la malade; en tout cas, la mort paraît avoir été produite là par une hémorrhagie survenue dans un kyste déjà ancien, sous l'influence des efforts de vomissements.

Je trouve dans l'Anatomie pathologique de M. Cruveilhier (3) deux exemples de kystes du pancréas, formés tous deux par une énorme dilatation du canal de Virsung, et ayant donné lieu à un ictère rebelle à tous les traitements, par la compression du canal cholédoque. Une dégénérescence squirrheuse de la tête de l'organe expliquait la dilatation de son canal excréteur. La mort était due, sans aucun doute à la suppression de la bile aussi bien que du suc pancréatique ; aussi ces exemples ne nous éclairent-ils pas beaucoup sur l'action isolée du pancréas.

Le dix-neuvième volume des Archives (4) rapporte, d'après Gross, un fait communiqué à la Société de médecine de Boston, par le docteur Gould (5). Il s'agit d'un homme qui eut, vers l'âge de quarante ans, des hémorrhagies intestinales graves, et qui, plusieurs années après, s'aperçut du développement

(1) Bécourt, *loc. cit.*
(2) Stœrk. Ann. méd. — 2 page 245.
(3) Cruveilhier. Anat. path. III, 365.
(4) Archives de médecine, 4e série, XIX. 215.
(5) Anatomical musœum of the Boston society for med. improvement. (1847.)

d'une tumeur abdominale. Il souffrait de douleurs dans la région épigastrique, de troubles digestifs ; peu à peu, l'amaigrissement fit des progrès ; quelques mois avant la mort, les selles devinrent graisseuses ; puis on constata de l'ictère, mais très-peu de jours avant la fin du malade.

L'autopsie fit découvrir un kyste du pancréas, à parois membraneuses et charnues, adhérent au lobe droit du foie, placé entre les intestins et la paroi abdominale, renfermant un liquide séro-sanguinolent sans caillots, et un certain nombre de petits calculs. Il n'y avait, comme restes de la glande, que l'extrémité gauche, longue de deux pouces, mais très-indurée. Son canal s'ouvrait dans le kyste. L'estomac était petit et refoulé en haut.

Ici, c'est la maladie du pancréas qui domine la scène pathologique ; pas d'hémorrhagie pour expliquer la mort, pas de rétention suffisamment prolongée de la bile, mais une désorganisation profonde du pancréas et une induration de la petite portion que le kyste avait respectée. La suppression d'action de la glande est complète ; la conséquence en est précise ; la mort en est le résultat.

A côté de ce fait s'en place naturellement un autre, moins probant peut-être, mais très-propre, malgré son insuffisance, à appuyer la conclusion tirée du précédent. Joshua Parsons, de Beckington, raconte, dans une observation assez complète reproduite par la *Gazette médicale* (1), qu'il a trouvé un kyste du pancréas chez une femme de soixante ans, morte dans les circonstances suivantes. Cette femme éprouvait, depuis un temps non indiqué, des accidents dyspeptiques et gastralgiques. En même temps, on pouvait constater chez elle une tumeur épigastrique fluctuante, grosse comme une orange, descendant un peu au-dessous de l'estomac. La malade était en proie à des douleurs intenses à l'épigastre ; l'émaciation faisait chez elle des progrès rapides. Tout à coup, la tumeur disparaît, et la malade rend par les selles un fluide de consistance glaireuse, de couleur blanc sale. La tumeur se reforme de nouveau, s'ouvre une seconde fois dans l'intestin ;

(1) Gaz. médicale, 1858, p. 396.

puis survient une hémorrhagie intrakystique qui entraîne la mort. A l'autopsie, on trouve le pancréas transformé en un vaste canal, terminé à ses deux extrémités par des ampliations cystiques contenant du sang altéré ; les parois en étaient d'une dureté cartilagineuse, réunies par des adhérences à l'estomac, aux reins, au côlon.

Cette fois encore l'interprétation est facile ; il n'y a pas de doute que, sans cette hémorrhagie ultime, la maladie ne se fût terminée par la mort ; déjà l'émaciation et la débilité étaient prononcées, et, à cause de l'absence de toute complication, elles ne pouvaient être attribuées qu'à la suppression du suc pancréatique.

J'ai épuisé la liste des faits publiés jusqu'à ce jour, ou du moins je le crois. Je m'arrêterais là, si le hasard ne m'eût rendu témoin d'un fait analogue aux précédents, et je suis heureux de saisir cette occasion de vous le communiquer. L'observation dont je vais vous lire un extrait concerne une de ces erreurs de diagnostic dont les conséquences sont terribles et irréparables ; mais, loin de la taire, j'en analyserai avec soin les détails, parce qu'elle renferme un enseignement pratique de la plus grande utilité. Voici le fait :

Un homme de 26 ans, charretier, entre, le 3 février 1862, à l'Hôtel-Dieu. Il raconte que, deux mois et demi avant son admission à l'hôpital, il a reçu un coup de timon à la partie antérieure de l'abdomen ; qu'un vomissement a suivi immédiatement l'accident, et qu'il a été obligé d'interrompre ses occupations pendant trois semaines. Il souffrait de douleurs assez vives et intermittentes vers l'hypochondre droit et l'épigastre. Après avoir éprouvé quelque rémission dans les symptômes, il recommence à souffrir ; ses digestions deviennent difficiles, elles sont accompagnées d'envies de vomir et de diarrhée. Pendant ce temps, le malade maigrit et sa constitution s'altère.

A son entrée, on constate, au-dessous des fausses côtes droites, une tumeur fluctuante, limitée inférieurement par un bord tranchant, qui simule parfaitement celui du foie, par sa consistance et sa direction. Au-dessous, la sonorité reparaît

à gauche, la ligne de matité s'arrête aux limites de l'épigastre et de l'hypochondre.

Le chef de service diagnostique un kyste séreux du foie, problablement enflammé à la suite du traumatisme signalé plus haut.

Le 7 février, au moment de la visite, le malade éprouve une douleur subite dans l'abdomen ; on s'aperçoit que sa tumeur a en partie disparu, et que, à la place qu'elle occupait, la percussion produit un son hydroaérique. Bien qu'aucune évacuation particulière n'ait eu lieu par l'anus, on conclut des phénomènes observés que le kyste s'est ouvert dans le péritoine, et que le son hydroaérique indique, sans doute, une communication ancienne ou récente de la tumeur avec l'intestin. Un traitement énergique est institué (calomel à doses fractionnées, frictions d'onguent napolitain sur l'abdomen), pour prévenir la péritonite; celle-ci se produit, mais peu intense. Elle disparaît en trois jours, et cette circonstance est invoquée à l'appui du diagnostic qui avait établi la nature séreuse du liquide de la tumeur. Peu à peu le kyste se reforme, et les choses reviennent à leur premier état ; le bruit hydroaérique ne se perçoit plus.

Alors le chef de service, encouragé par un succès complet récemment obtenu par la méthode de Récamier dans le traitement d'un abcès du foie, se décide, un peu à contre cœur, à attaquer de la même façon la tumeur de ce second malade. On fait, à des intervalles de deux ou trois jours, cinq applications de potasse caustique, et, le 7 mars, on fait une ponction au fond de l'eschare. Il s'écoule quatre à cinq cuillerées d'un liquide muqueux, mélangé du sang de la plaie. Aussitôt, le malade tombe dans un état d'anxiété extrême; des douleurs intenses se déclarent dans l'abdomen. Une heure après, une péritonite existait, et, au bout de deux jours et demi, le malade succombait.

A l'autopsie, on découvre que le foie est parfaitement sain, que l'eschare correspond à la face antérieure de l'estomac, qu'il n'y a point d'adhérences entre cet organe et la paroi abdominale, bien que la mortification des tissus soit arrivée jusqu'au péritoine. L'estomac est repoussé en avant par une

tumeur grosse comme une tête de fœtus de neuf mois, qui s'en sépare facilement par la dissection, mais qui a, avec le pancréas, des connexions intimes. La glande ne paraît pas beaucoup diminuée de volume ; mais elle est étalée sur la face postérieure de la tumeur, et il est impossible de l'en isoler. La production morbide a pris naissance dans le corps du pancréas; le canal de Wirsung, appliqué sur le kyste, peut être suivi sans peine jusqu'à l'intestin. Le canal cholédoque et les vaisseaux hépatiques ne présentent aucune altération. Quant à la péritonite, elle est des plus manifestes.

Vue extérieurement, la tumeur a une forme régulièrement sphérique ; à l'intérieur, ses parois ont un aspect grenu et une coloration rosée. Elles sont d'apparence fibreuse, et ont près d'un demi centimètre d'épaisseur. Dans un point, se voit un petit cul-de-sac, vestige probable de la perforation qui s'était faite quelques jours auparavant.

Je laisse de côté, pour le moment, tout ce qui, dans cette dernière observation, a trait au diagnostic ; je ferai seulement remarquer que, dans ce cas encore, l'affection du pancréas était, sans aucun doute, assez ancienne, que le traumatisme a donné comme un coup de fouet à la maladie restée latente jusque-là, et qu'enfin la débilitation observée chez ce malade permet de penser qu'au bout d'un temps plus ou moins long, il aurait succombé aux progrès de sa cachexie, si une circonstance imprévue n'avait si brutalement hâté sa fin.

Je n'ai pas la prétention, Messieurs, de baser sur ces quelques observations une histoire complète des kystes du pancréas; mais en attendant que des faits nouveaux jettent plus de jour sur cette question, je crois pouvoir, dès aujourd'hui, tirer de ceux que je vous ai cités quelques conclusions générales que l'avenir confirmera ou démentira.

1. Et d'abord, il est à peine nécessaire de faire remarquer combien cette affection est rare, puisque les recueils scientifiques et les ouvrages les plus complets d'anatomie pathologique en renferment à peine une quinzaine de cas. Quant aux faits non publiés, il est probable qu'ils sont également dans une proportion très-minime.

L'âge des malades a varié entre 26 ans et 72. Cette affection, comme tous les kystes en général, appartient donc souvent à l'âge mûr et à la vieillesse.

Dans trois cas, le traumatisme paraît avoir joué un certain rôle, soit comme cause de la maladie elle-même, soit comme cause des complications; dans les deux exemples de M. Cruveilhier, la dilatation du canal excréteur dépendait de l'occlusion de son orifice; chez les autres malades, le début était indéterminé et la cause inconnue.

II. C'est le corps même de la glande qui est le siége de prédilection de ces kystes ; ils se développent, soit aux dépens d'un ou de plusieurs culs-de-sac glandulaires, soit aux dépens du canal de Wirsung, ou encore dans la trame celluleuse, bien que rien, dans les cas précédents, n'autorise absolument à admettre cette conclusion, et que l'analogie seule permette cette hypothèse. Tantôt le pancréas tout entier est détruit, tantôt il en reste des portions saines et parfaitement capables de sécréter encore; d'autres fois, ces portions, non envahies par la dégénérescence, sont atrophiées et indurées.

Le développement ultérieur de ces kystes une fois formés, n'a rien de spécial ; il se fait, d'après les lois qui président à l'évolution de tous les kystes en général ; aussi n'insisterai-je pas davantage sur ce point. Je me contenterai de faire remarquer que, leurs rapports étant les mêmes que ceux de l'organe qui les porte, ils ne peuvent prendre une action souvent considérable qu'en refoulant en haut le diaphragme, à droite le foie, à gauche la rate, en avant et en bas l'estomac, le colon transverse et la masse intestinale, en arrière les reins et les capsules surrénales, et que, même dans les cas où ils se mettent en contact avec la paroi abdominale, ils en sont toujours séparés au moins par l'épiploon. Aussi je ne m'explique pas bien comment il est dit, dans l'observation de Gross, que la tumeur se trouvait entre les intestins et la paroi abdominale.

Le volume de ces tumeurs s'est montré très-variable: on l'a vu rarement très-considérable. Elles n'ont pas une tendance très-grande à prendre un développement exagéré, et elles diffèrent en cela des tumeurs analogues de l'ovaire, dont l'évolution est très-rapide.

Les parois de ces kystes sont en général épaisses, denses et fibreuses ; elles peuvent être constituées en partie par le tissu glandulaire lui-même, étalé et atrophié. La face interne est régulièrement sphérique ou divisée en un certain nombre d'alvéoles par des cloisons incomplètes. Le contenu varie suivant que la poche a pour origine le canal excréteur ou un cul-de-sac glandulaire ; dans le premier cas, il rappelle le suc pancréatique normal (1); dans le second, il est séreux, citrin, limpide ou mélangé de sang liquide ou coagulé. Quelquefois il s'y trouve des concrétions, qui, d'après des analyses récentes, sont constituées par du carbonate et du phosphate de chaux (2). J'ai cité un cas de kyste hydatique ; mais comme il est unique, les considérations qui précèdent et qui suivent s'appliquent principalement aux kystes séreux.

III. Lorsque les kystes du pancréas ne détruisent qu'une portion peu étendue de la tumeur ou n'ont encore que de petites dimensions, ils peuvent rester longtemps sans exercer sur l'organisme une influence fâcheuse, jusqu'à ce que, par suite de leur développement, ils exercent sur les organes voisins une compression funeste, ou qu'une cause accidentelle établisse chez eux un nouveau travail morbide.

Quand le pancréas tout entier ou presque entier a été envahi, on observe, dans certains cas, les symptômes propres aux affections organiques du pancréas, c'est-à-dire des selles graisseuses et une émaciation générale, en même temps qu'une profonde anémie.

Les troubles fonctionnels dus à la compression des organes voisins varient nécessairement suivant ces organes ; les plus constants sont dus à la gêne de l'estomac et du duodénum, et peuvent simuler une affection organique d'une de ces deux portions du tube digestif.

A ces différents symptômes s'en joignent d'autres purement locaux, et consistant dans l'existence d'une tumeur occupant soit les hypochondres, soit l'épigastre, tumeur arrondie, quelquefois bosselée, rénitente, parfois soulevée par les battements

(1) Cruveilhier, *loc. cit.*

(2) Virchow, *loc. cit.*

de l'aorte, le plus souvent fluctuante, indolente même à la pression, à moins de complications spontanées, ou provoquées par un traumatisme. Dans un cas on a perçu en avant d'elle un son hydroaérique dû à la présence de l'estomac.

IV. — La marche de cette affection est très-lente en général; sa durée, bien qu'on ne puisse la préciser, est longue, et en rapport avec l'évolution de ces sortes de tumeurs.

La complication le plus fréquemment observée jusqu'ici a été l'hémorrhagie; dans quelques cas, c'est elle qui a produit la mort. Nous noterons également la rupture du kyste dans le tube digestif ou dans le péritoine, accidents présentés par deux des malades, dont j'ai rapporté l'observation.

V. — Exposer le diagnostic complet des kystes du pancréas, n'est pas chose facile. Il comprend plusieurs questions à résoudre. Et d'abord, a-t-on affaire à une tumeur solide, ou liquide? Je ne fais que signaler en passant ce diagnostic, qui n'a rien de spécial aux affections kystiques du pancréas, et qui est soumis aux mêmes règles et aux mêmes chances d'erreur que celui de toutes les tumeurs en général. Je ferai seulement remarquer que dans l'espèce, la situation profonde de la tumeur constituera une difficulté de plus.

Admettons donc que la tumeur à diagnostiquer, soit bien un kyste; à quoi reconnaîtra-t-on qu'il a son point de départ dans le pancréas?

Sera-ce à son siége? Oui, jusqu'à un certain point; mais une tumeur située dans l'hypochondre droit, peut appartenir au rein droit ou au foie; dans l'hypochondre gauche, à la rate et au rein gauche; à l'épigastre, elle pourra encore dépendre du foie; de sorte, que le siége ne donne aucune indication précise pour le diagnostic.

La plus ou moins grande mobilité du kyste pourra être dans certains cas d'un précieux secours; vous avez vu que ce signe existait, assez prononcé dans l'observation qui m'est propre.

C'est d'ailleurs beaucoup plus par l'ensemble d'un certain nombre de symptômes que l'on arrivera dans certains cas à poser un diagnostic exact.

Il est certain que la coïncidence d'une tumeur soupçonnée

propre au pancréas, avec des selles graisseuses et des accidents de compression bien manifestes, tels que l'ictère et les troubles dyspeptiques ; que la production d'un accident tel qu'une rupture dans l'intestin ou dans le péritoine ; que le rapprochement et l'interprétation réfléchie de tous les phénomènes observés pourront quelquefois mettre sur la voie ; mais très-souvent, malgré la plus scrupuleuse attention, l'erreur ne pourra être évitée : témoin le fait que j'ai analysé et où tout conspirait à faire admettre l'existence d'un kyste du foie.

Je ne veux pas insister plus longtemps sur ce diagnostic, que je n'ai fait qu'esquisser ; mais je ne passerai pas outre sans vous signaler l'importance d'un signe que je n'ai trouvé noté que dans mon observation, je veux parler du son hydroaérique perçu en avant de la tumeur. Il serait à désirer, Messieurs, qu'il fût constant ; malheureusement, les conditions de sa production sont loin de se réaliser toujours dans les cas qui nous occupent. En effet, ces conditions consistent dans l'existence d'une cavité assez spacieuse, contenant une certaine quantité de liquide et de gaz, dans des proportions telles que la sonorité du gaz ne soit pas masquée par la matité du liquide, ou réciproquement, mais que la combinaison des deux bruits, en même temps que les vibrations du gaz contre le liquide, donnent lieu à cette variété spéciale de sonorité qu'on ne peut définir que par son nom, c'est-à-dire au son dit hydroaérique.

Or, vous avez vu que, dans plusieurs cas, on a trouvé l'estomac petit, revenu sur lui-même, comprimé et aplati, par conséquent, obligé toujours de se débarrasser rapidement, soit par les vomissements, soit par le passage dans le duodénum des liquides et des gaz qu'il contient. Mais, dans ces cas, on avait affaire à des kystes déjà volumineux et capables d'exercer autour d'eux une compression énergique. On conçoit, au contraire, que dans une période moins avancée de la maladie, les conditions énumérées plus haut soient remplies : l'existence du son hydroaérique chez le malade que j'ai observé donne raison à notre manière de voir, car l'ouverture du kyste dans le péritoine avait permis à l'estomac comprimé de reprendre un instant des dimensions plus

considérables, en ramenant la tumeur à un volume moindre. Le raisonnement et l'observation permettent donc de conclure que ce signe n'est perceptible que dans les cas de kyste peu considérable.

Cela posé, il me reste à fixer les conclusions qu'on pourra tirer de ce signe une fois qu'on l'aura constaté. En définitive, il ne prouve qu'une chose, c'est que l'on a sous le doigt une cavité contenant du liquide et du gaz ; mais cette cavité peut être aussi bien un kyste ou un abcès indépendant du pancréas et communiquant avec le tube digestif, que le tube digestif lui-même ; aussi les circonstances concomitantes et les commémoratifs seront-ils d'un grand secours pour le diagnostic, et l'on ne sera autorisé à s'arrêter à l'idée d'un kyste du pancréas qu'après s'être assuré : 1° que le son hydroaérique est constant ou se retrouve facilement en avant de la tumeur; 2° qu'il n'y a pas eu, à une époque plus ou moins éloignée, rupture dans l'intestin et pénétration des gaz du tube digestif dans la poche. Voilà pour le cas où l'observateur n'aura pas assisté à l'apparition des symptômes. Mais si le hasard le rend témoin de l'affaissement de la tumeur, par suite de rupture, il faudra rechercher si celle-ci s'est faite dans l'intestin, dans la cavité péritonéale, ou dans un des reins : outre les indications formées par l'examen des selles et des urines, et même, en leur absence, l'apparition d'une péritonite plus ou moins intense et la présence d'un épanchement dans le péritoine, donneront au son hydroaérique une valeur qu'il n'aura pas dans des circonstances opposées : alors seulement le diagnostic pourra être précis.

Si le son hydroaérique a une pareille importance, à plus forte raison la sonorité pure devra-t-elle être recherchée avec grand soin ; car elle ne peut être produite que par la présence sous le doigt d'une portion du tube digestif, tandis que le son hydroaérique peut donner lieu, comme vous l'avez vu, à diverses interprétations. Sans doute, ce signe n'a rien de pathognomonique au point de vue spécial des kystes du pancréas, mais il permettra de résoudre cette question qui domine le diagnostic de toutes les tumeurs abdominales, à savoir, si la tumeur, qu'on a sous la main est ou non en contact direct

avec la paroi abdominale. Peu importe, en effet, au point de vue purement pratique, de savoir si l'on a affaire à une affection du pancréas plutôt que de tout autre organe : ce qu'il importe de savoir, c'est si une tumeur donnée est située en avant ou en arrière du tube digestif et si elle est accessible aux moyens chirurgicaux. A condition que ce diagnostic soit fait, on pourra, comme j'en connais un exemple récent, prendre un kyste du rein droit pour un kyste du foie, sans inconvénient pour le malade. Or, c'est dans la résolution de ce problème que la sonorité et le son hydroaérique acquièrent toute leur importance.

VI. — J'arrive au pronostic

Ici l'interprétation des faits devient plus difficile à cause de leur petit nombre. Toutefois l'analyse des observations que j'ai résumées devant vous permet d'établir rationnellement les conclusions suivantes. D'une manière générale, on peut dire que les kystes du pancréas ne constituent pas une affection très grave, à cause de la lenteur de leur évolution. Si l'on considère au contraire les diverses variétés de ces kystes au point de vue de leur siége, de leur pathogénie et de leur influence sur le reste de la glande, on doit attribuer une plus grande gravité à ceux qui ont atteint un grand développement, et qui ont détruit l'organe atrophié ou dans une grande étendue ou dans sa totalité.

Dans certains cas, les désordres locaux seront assez peu considérables pour que l'affection reste ignorée toute la vie, et c'est sans doute une des raisons pour lesquelles il y a dans la science si peu d'observations de kystes du pancréas ; dans d'autres, la maladie retentit d'une manière fâcheuse sur l'économie entière, en produisant une anémie et une émaciation assez rapides, ainsi qu'il résulte des cas de Stœrck de Parsons et de celui qui m'est propre; enfin la mort même peut en être la conséquence; l'observation due au docteur Gross est un exemple manifeste de ce genre de terminaison.

Ici, Messieurs, se présente une question dont la solution peut éclairer la physiologie si contestée du pancréas. Dans ce seul cas où la mort est survenue sans aucune complication, ne faut-il pas l'attribuer à une cachexie due à un troubl

général de la nutrition, plutôt qu'au défaut de fonctionnement de la glande? Autrement dit, ce kyste a-t-il produit la mort en tant que kyste, ou comme affection du pancréas? Si l'on prend pour exemple les kystes de l'ovaire, sans doute ils produisent la mort sans l'intervention d'une cause accidentelle, et par le seul fait de leur développement; mais la compression des organes abdominaux et les troubles nutritifs qui en résultent suffisent amplement à en rendre compte. Au contraire, dans le cas qui nous occupe, les accidents dus à la compression de l'estomac et du foie n'occupent que le second rang, et, ce qui frappe surtout, c'est cette émaciation rapide, qui s'explique, à l'autopsie, par une dégénérescence complète du pancréas, et par l'atrophie de la portion non envahie. Le doute me paraît donc impossible, et, malgré l'insuffisance relative d'un fait isolé, je crois pouvoir affirmer que, chez ce malade, la cause de la mort a été la privation d'un des sucs les plus nécessaires à l'accomplissement régulier des fonctions digestives.

Cette conclusion peut-elle vous surprendre, Messieurs, quand il s'agit d'un organe à qui la physiologie moderne a reconnu une action puissante sur toutes les substances alimentaires, albuminoïdes, grasses et féculentes? J'ai trop abusé de vos moments pour insister sur les expériences au moyen desquelles Eberle, Bouchardat et Sandras, Cl Bernard, Bérard et Colin, Corvisart, Meissner, etc., ont enrichi la science de faits nouveaux et bien établis. Je n'en parle que pour en rapprocher mes conclusions. Pourtant une chose me frappe au milieu des contradictions offertes à certains égards par les expérimentations: c'est que les animaux que l'on privait en une fois et tout brusquement de tout leur suc pancréatique dépérissaient, en général, rapidement; tandis que ceux dont on ne détruisait que peu à peu le pancréas, chez qui la sécrétion supplémentaire du foie et du suc intestinal avait le t mps de s'établir, n'éprouvaient de cette série de mutilations qu'une influence lente, ou semblaient même n'en souffrir nullement. Or, les affections chroniques du pancréas se développent dans des conditions analogues. Voilà pourquoi, sans doute, elles peuvent arriver jusqu'à une période avancée de leur développement, sans se révéler par aucun trouble notable. Je sais que

cette façon d'envisager les choses est opposée à l'opinion de quelques physiologistes, et, en particulier de M. Robin: pour lui, il suffit qu'une portion, même peu considérable d'une glande, soit frappée d'inaction, pour que, par suite d'une excitation réflexe, les parties restées saines cessent de fonctionner. Mais les faits cliniques ne paraissent pas, jusqu'ici, donner raison à cette manière de voir, si l'on admet sans restriction l'intervention du pancréas dans tous les actes chimiques de la digestion.

VII. Parler du traitement de cette affection est presque une superfluité. A supposer que le diagnostic ait pu être établi, les rapports de la tumeur suffisent pour faire rejeter toute tentative de guérison par les moyens chirurgicaux. Dans les cas douteux, il vaudra encore mieux rester inactif, que de s'exposer à une erreur funeste. L'insuffisance des moyens purement médicaux étant reconnue de tous, l'abstention doit être posée en règle absolue, et les kystes du pancréas relégués au rang des affections contre lesquelles l'art doit avouer son impuissance.

BIBLIOGRAPHIE.

Bécourt. — Thèses de Strasbourg. 1830.
Bigsby. — *Edimb. med. and. surg. Journ.*, 1835.
Bright. — *London med. Trans.*, t. XVIII.
Chambon de Montaux. — *Obs. cliniques;* obs. 55, p. 99, 1789.
Cornil. — *Bull. de la Soc. anat.*, 2e série, t. VIII, p. 584.
Cruveilhier. — *Bull. de la Soc. anat.*, 1re série, t. VIII, p. 31.
— *Anat. path.*, t. III, p. 365.
Fauconneau-Dufresne. — *Arch. méd.*, 4e série, t. XVI, p. 260.
— *Union méd.*, 1847.
— — 1856.
Forster. — *Handbuch*, t. II, 1863, p. 214 et 216.
Gross. — *Anat. Mus. of. Boston Soc. formed. improv.*, 1847.
Harles-Abhandl. — *Der phys. med. ges zu Erlangen*, 2e vol.
Hyde-Saltes. — *Todd's Cycloped.*, t. V, p. 208.
Lebert. — *Phys. path.*
Lobstein. — *An. path.*, t. I, p. 72.

Mondière. — *Arch. méd.*, 2e série, t. XI, p, 36, 265.
— — — t. XII, p. 133.
Monneret. — *Comp. de méd.*, art. *Pancréas.*
Morgagni. — *De sedibus*, l. C., ép. LXVIII, art. 12.
Moyse. — *Études historiques et critiques sur les fonctions et les maladies du pancréas.*
Oppolzer. — *Wien Wochensch*, 1853.
Parsons. — *Brit. med. Journ.*, 1857.
Percival. — *Trans. of the assoc. of phys. Ereland*, t. XI, p. 130.
Portal. — *An. path.*, p. 352.
Raige-Delorme. — *Dict. en* 30 *vol.*, art. *Pancréas.*
Rokitansky. *Lehrbuch*, t. III, p. 311, 312.
Stærrck — *Ann. méd.*, t. II, p. 245.
Valleix. — *Guide du médecin praticien*, 4e édit., t. IV, p. 417.
Virchow. — *Arch. for path. anat.*, t. XXX, p. 360.

NOTA. — Un certain nombre des ouvrages indiqués dans cette liste ne renfermant que des notions banales ou insuffisantes sur les kystes du pancréas, je n'ai pas cru devoir en parler dans mon rapport; je m'en suis tenu à l'analyse des observations originales trouvées dans les journaux ou dans les travaux spéciaux. Il y a aussi plusieurs auteurs que je n'ai pu consulter, parce qu'ils n'ont pas été traduits en français. Je regrette de n'avoir pu combler cette lacune.

IV. KYSTE HYDATIQUE DÉVELOPPÉ DANS LE TISSU MUSCULAIRE DE LA CUISSE GAUCHE.— Par M. SANNÉ, interne des hôpitaux.

La nommée R.... âgé de 26 ans, entre, le 29 février 1865, à l'hôpital Saint-Louis, dans le service de M. Woillemier, remplacé alors par M. Liégeois.

Elle porte à la partie interne supérieure et un peu postérieure de la cuisse gauche, au-dessous du pli fessier, une tumeur qui paraît siéger au milieu du tissu cellulaire de la région.

La malade fait remonter l'origine de la tumeur à sept ou huit ans. Le volume de la tumeur était alors celui d'une noisette. L'accroissement s'est fait peu à peu et sans douleur, si

bien que la malade, au moment de son entrée dans les salles, déclara que la tumeur ne lui causait aucune douleur, mais seulement une gêne notable, en raison de son volume et de son poids.

L'examen de la malade fit constater l'existence d'une tumeur un peu dure, résistante, sans fluctuation, mobile, sans adhérences à la peau, et un peu irrégulière à sa surface. M. Liégeois diagnostiqua un lipôme. Cependant, avant d'extirper la tumeur, il crut devoir pratiquer une ponction exploratrice. Cette opération donna lieu à un résultat tout-à-fait inattendu. En effet, on vit sortir de la canule une très-petite quantité, environ une cuillerée à café, d'un liquide très-limpide et très-transparent. Etonné de la petite quantité du liquide obtenu par la ponction d'une tumeur aussi volumineuse, M. Liégeois fit mouvoir la canule dans tous les sens, mais sans succès. La canule fut alors retirée, et entraîna avec elle une pellicule blanchâtre, dont l'aspect était celui d'une enveloppe d'hydatide, et qui coiffait l'extrémité de la canule.

Je dois ajouter que le trocart, en se mouvant dans la tumeur, paraissait rencontrer des parois résistantes, et offrant, dans certains endroits, une dureté pierreuse.

En présence de ces faits, malgré la petite quantité du liquide retiré, — circonstance qui pouvait, d'ailleurs, être expliquée par la présence de la pellicule blanchâtre sur l'extrémité du trocart, — et malgré l'absence du frémissement hydatique qui avait été recherché en vain, il était évident que l'on avait affaire à un kyste hydatique.

M. Liégeois se décida à pratiquer l'ablation complète de la tumeur. L'opération eut lieu le 20 mars par incision et énucléation, et fit reconnaître que la tumeur était sous-aponévrotique et développée dans l'épaisseur de la masse musculaire de la partie interne de la cuisse. Il a été impossible de voir exactement dans quel muscle siégeait la tumeur ; on peut dire seulement que c'était dans l'un des adducteurs de la cuisse. La tumeur ayant été énucléée, on constate qu'elle est ovoïde, transparente, et qu'elle présente le volume du poing. Sa face externe est lisse, et l'on ne trouve rien dans l'épaisseur des

parois qui explique la sensation de dureté pierreuse qui avait été perçue pendant la ponction.

La paroi se compose de deux membranes : l'une, externe, de nature fibreuse, résistante, présente, sur sa face externe, de nombreuses insertions musculaires, qui résultent des fibres musculaires auxquelles elle adhérait, et qui ont été sectionnées. Cette membrane est doublée d'une autre plus mince et peu résistante, dont la face interne est tapissée d'un grand nombre de bourgeons.

La paroi étant incisée, on voit sortir de l'intérieur du kyste de nombreuses hydatides de toutes les grandeurs et appartenant à plusieurs générations, ainsi que des débris d'hydatides. Le tout est plongé dans un liquide blanchâtre, de consistance gommeuse et peu abondant. Les hydatides contiennent un liquide très-limpide. On n'a pas constaté d'échinocoques dans aucune d'elles.

L'histoire de cette tumeur est intéressante, d'abord au point de vue de son siége dans les muscles de la cuisse, circonstance qui, bien que déjà observée, ne s'est pas présentée fréquemment.

La difficulté qu'a présentée le diagnostic n'offre pas moins d'intérêt. En effet, la consistance de la tumeur, sa résistance, l'absence de fluctuation et de frémissement hydatique, l'irrégularité de sa surface et son siége au milieu du tissu cellulaire abondant qui occupe la partie interne de la cuisse, faisaient penser à un lipôme. La ponction exploratrice pouvait seule éclairer le diagnostic. C'est, en effet, ce qui arriva.

M. *Guéniot :* Les tumeurs hydatiques sont déjà rares dans le tissu musculaire, mais où elles le sont peut-être encore plus, c'est dans le petit bassin. J'ai vu une fois, dans le service de M. Hardy, une femme en couches chez qui le travail de l'accouchement était arrêté par une tumeur hydatique. On en reconnut la nature, surtout parce que, dans la ponction, on sentait, en touchant le trocart, un frémissement de corde de basse. L'évacuation de la moitié de la tumeur permit à l'accouchement de se faire. Dans des recherches à l'occasion de ce fait, je n'ai découvert qu'un seul autre exemple

de kystes hydatiques du bassin. Dans ce cas même, on avait affaire à une tumeur complexe.

Rapport de M. Fernet sur l'observation précédente.

Les kystes hydatiques se rencontrent rarement dans le système musculaire; aussi, les différents auteurs qui se sont occupés des entozoaires passent-ils sous silence la maladie hydatique des muscles, et mentionnent-ils presque exclusivement les trichines. On a signalé encore assez souvent des cysticerques libres et disséminés, rencontrés dans les muscles en nombre plus ou moins grand; mais, pour ce qui est des kystes hydatiques, à peine en est-il fait mention. On ne trouve que quelques rares observations, le plus souvent fort incomplètes.

Nous avons pensé qu'il serait intéressant de réunir les différents faits que l'on a publiés, et d'en dégager, s'il est possible, quelques notions qui puissent servir au diagnostic et au traitement des kystes hydatiques des muscles.

Parmi les faits dont nous pouvons disposer, deux sont inédits : l'un appartient à M. Sanné, l'autre à un de nos collègues, M. Burlaud. Nous vous rappellerons brièvement ceux que nous avons pu trouver dans les auteurs, et qui sont au nombre de douze.

Notre première observation est celle de M. Sanné.

Le fait de M. Burlaud a été recueilli dans le service de M. le professeur Velpeau.

Observation II. — Un homme d'une bonne constitution avait vu se développer, à la suite d'un coup reçu plus d'un an auparavant, une tumeur située dans la région lombaire du côté gauche.

Le diagnostic était fort douteux, et l'on avait cru à une tumeur solide. L'ablation complète de la tumeur fut pratiquée, et on reconnut alors qu'il s'agissait d'un kyste hydatique multiloculaire développé dans l'épaisseur de la masse sacro-lombaire.

Les hydatides ne furent pas examinées au microscope.

Passons maintenant aux faits que rapportent les auteurs. Le plus ancien que nous ayons rencontré est dû à Janin, chi-

rurgien à Vallières ; il est consigné dans le journal de Sédillot, en l'année 1805 (1).

Il s'agit d'une fille âgée de 20 ans, domestique, portant une tumeur assez volumineuse dans la région lombaire droite.

La santé n'était en rien altérée. La tumeur s'était considérablement accrue depuis un an : peu douloureuse dans le principe, elle était devenue le siége d'élancements insupportables. Elle était bien circonscrite, offrait une fluctuation manifeste, quoique profonde. La peau avait conservé sa coloration normale.

On crut d'abord à un abcès; mais la bonne santé de la malade fit renoncer à cette idée; de plus, « le balancement de « cette fluctuation me parut, dit Janin, plus prompt et conséquemment plus fluide que celui qu'on ressent dans un dépôt « purulent. »

La profondeur du foyer fit voir que la collection siégeait : « sous les parties tendineuses et aponévrotiques du muscle « transverse, en bordant le carré des lombes qui en formait la « base. »

Une incision fut faite; l'aponévrose du transverse fut ouverte, et l'on vit sortir par la plaie un liquide très-limpide et jaune, ainsi qu'une foule d'hydatides de toutes les grosseurs.

Le kyste fut ensuite extrait avec des pinces.

Un érysipèle survint; cependant la guérison eut lieu au bout de sept jours.

Dupuytren a observé aussi des kystes hydatiques des muscles, et il en a signalé deux cas dans ses *Leçons orales* (2).

Un homme âgé de 27 ans ressent, à la suite d'un effort violent, une douleur vive dans le bras gauche, au niveau du biceps. Il y porte la main, et s'aperçoit, pour la première fois, qu'il existe une tumeur en ce point.

Au dire du malade, la tumeur datait seulement de huit jours, quand il entra à l'hôpital; mais il parut évident qu'elle était beaucoup plus ancienne. Le diagnostic fut d'abord incer-

(1) *Journal de médecine* de Sédillot, an 1805, tome XXIII, page 254.
(2) Dupuytren. *Leçons orales*. T. III. p. 358.

tain; on hésitait entre une contusion, un anévrysme, une tumeur cancéreuse. Cependant Dupuytren diagnostiqua un kyste hydatique, se rappelant un fait analogue qu'il avait rencontré chez une jeune fille portant une tumeur à la tempe, tumeur que l'on attribuait à un coup de fouet, et dans laquelle, à la suite de la ponction exploratrice, il avait trouvé des hydatides.

La ponction exploratrice fut encore pratiquée dans ce cas, et donna issue à une grande quantité de sérosité, ainsi qu'à une hydatide. La guérison eut lieu rapidement.

L'autre observation de Dupuytren a trait à un kyste hydatique développé dans le muscle long péronier (1).

La tumeur était ovoïde, longue d'environ huit lignes, adhérant très-fortement aux fibres musculaires du long péronier et à la graisse environnante.

Nous citerons encore un fait publié par John Baron en 1825 (2). Cette observation nous apprend seulement « que « l'on trouva chez un malade, trois grosses hydatides, déve- « loppées dans les muscles intercostaux, et qui égalaient en « volume un œuf d'oie; elles écartèrent les côtes et vinrent « former des tumeurs à l'extérieur du thorax; elles s'étaient « également développées du côté de la région thoracique; « l'une d'elles, située entre la huitième et la neuvième côte « droites, avait laissé sur la face convexe du foie une dépres- « sion profonde. »

Plus récemment, M. Soulé, chirurgien à Bordeaux, publia deux observations de kystes hydatiques des muscles, dans lesquelles on trouve des détails plus précis que dans les précédentes (3). Un malade d'une constitution robuste, portant une tumeur au bras gauche, se présente au chirurgien et lui rapporte que cette tumeur existe depuis six mois. Aucun traumatisme n'en a marqué le début. Après avoir acquis peu à peu

(1) Dupuytren. *Leçons orales*, T. III. page 467.

(2) John Baron. — Recherches, observations et expériences sur le développement naturel et artificiel des maladies tuberculeuses. Traduit par M. V. Boivin. Paris, 1825. Page 100.

(3) *Gazette des Hôpitaux*. 1852 p. 144.

le volume d'un œuf, la tumeur s'ouvrit au bout de cinq mois, donnant issue à une quantité considérable de pus. Le foyer se ferma incomplétement; un trajet fistuleux se forma, par lequel s'écoulait une suppuration onctueuse et filante. Le stylet introduit dans ce trajet rencontre une paroi dure et se meut dans une cavité de quatre centimètres de rayon. Au bout de quelques jours, la plaie se cicatrise, mais presque aussitôt la tumeur se reproduit. L'incision est faite et donne issue à un liquide semblable au premier; quelques jours après, on trouva en faisant le pansement, une hydatide entre les lèvres de la plaie. Le kyste fut alors incisé dans toute son étendue; on reconnut qu'il siégeait dans le biceps : la guérison se fit rapidement.

Dans la seconde observation de M. Soulé (1), un homme âgé de soixante-cinq ans, d'une constitution profondément altérée, entre à l'hôpital Saint-André de Bordeaux.

Deux ans, avant son entrée à l'hôpital il avait ressenti dans les lombes des douleurs vagues. Quelques mois après, il remarqua en ce point une légère tuméfaction qui alla en augmentant jusqu'à son entrée à l'hôpital. On constate alors, dans la région lombaire droite, une tumeur oblongue, bilobée, ayant le volume d'un œuf de dinde. La palpation fait constater que la tumeur n'est pas douloureuse à la pression, qu'elle est fluctuante, mais que la fluctuation est profonde. La pression des apophyses épineuses ne provoque pas de douleurs. La toux et le changement de position n'ont pas d'influence appréciable sur la tumeur.

De plus, le malade déclare éprouver une certaine gêne lorsqu'il veut se baisser ou se relever, ainsi que dans tous les mouvements un peu étendus du tronc. La constitution profondément affaiblie du malade ainsi que l'absence du frémissement hydatique firent diagnostiquer un abcès froid. On fit une application de potasse caustique sur la tumeur, puis on incisa l'eschare. On fut alors fort étonné de voir sortir de la plaie, au lieu de pus, un flot de sérosité argentine.

On pensa à l'existence d'un kyste hydatique ; et, en effet, la

(1) *Gazette des Hôpitaux*, 1852, p. 141.

paroi étant incisée dans une étendue de six centimètres, on vit sortir de la plaie un grand nombre d'hydatides de toutes les dimensions. L'exploration du kyste fit constater qu'il logeait dans l'épaisseur du carré des lombes. Les parois furent ensuite extraites avec les pinces.

Dès le soir de l'opération, le malade fut pris d'accidents graves qui présentèrent les caractères de l'infection putride. Cependant la guérison eut lieu, et la constitution du malade se raffermit d'une manière remarquable.

Nous trouvons, dans les *Mémoires de la Société de biologie*, année 1852 (1), que M. Follin a rencontré un kyste hydatique occupant la face interne du muscle droit de l'abdomen, chez un sujet adulte. En l'incisant, on vit quatre poches secondaires renfermant des cysticerques. M. Parmentier rapporte, dans l'*Union médicale* du 31 août 1861 (2), que M. Demarquay a vu un malade de Blandin qui avait, dans le biceps brachial, une tumeur dure que ce chirurgien voulut enlever. Pendant l'opération, on reconnut que cette tumeur contenait un liquide: c'était une hydatide développée au milieu du muscle. Les derniers faits dont nous ayons à vous parler ont été publiés, en 1863, par un chirurgien anglais, M. Teewan (3), dans un travail sur les tumeurs des muscles volontaires. Le premier est relatif à une hydatide qui fut trouvée dans le grand fessier d'une femme âgée de 40 ans. La tumeur datait de cinq ans. Elle fut excisée, et la malade guérit. Le second a rapport à une hydatide développée dans le muscle droit abdominal. Dans le troisième, enfin, il s'agit d'une petite tumeur hydatique siégeant dans le deltoïde d'un homme âgé de 70 ans. Elle avait le volume d'une noix et durait depuis six mois.

Après avoir rappelé les observations publiées par les auteurs, et les deux faits qui ont donné lieu à cette recherche, voici quelques points qui nous paraissent ressortir de leur examen.

(1) *Mémoires de la Société de biologie*, 1852, page 6.

(2) *Union médicale* 31 août 1861, page 186. — Clinique de M. Demarquay recueillie par M. Parmentier.

(3) British and foreign med. chir. Review. October 1863, page 504.

Les faits que nous connaissons sont au nombre de quatorze. Vous avez pu juger, par l'exposé rapide que nous vous en avons fait, combien la plupart d'entre eux sont insuffisants. C'est à peine s'il y en a deux ou trois où l'on trouve quelques considérations sur le siége, les symptômes, le diagnostic et le traitement de la maladie qui nous occupe.

L'étiologie est fort obscure ; la plupart des auteurs n'en parlent pas. Il faut avouer, d'ailleurs, que l'on ne connaît pas davantage les causes des tumeurs hydatiques développées dans les viscères, qui sont beaucoup plus communes que celles des muscles.

Les causes occasionnelles invoquées par les malades sont presque toujours des coups ou des chutes; mais l'examen a démontré, le plus souvent, que la tumeur était antérieure au traumatisme.

Le siége de ces kystes a été presque constamment dans les régions où le tissu musculaire est abondant. Ainsi :

Muscles adducteurs de la cuisse. . . .	1	cas.
Muscles lombaires.	3	—
Biceps brachial.	3	—
Grand fessier	1	—
Deltoïde	1	—
Long péronier latéral.	1	—

Cependant, il n'en a pas toujours été ainsi, et nous voyons la tumeur occuper quatre fois des muscles minces, tels que les intercostaux, le temporal et le grand droit de l'abdomen.

Dans quel élément des muscles les tumeurs hydatiques se développent-elles? Est-ce dans les fibrilles ou dans le tissu connectif interfibrillaire? Les auteurs qui ont écrit sur les tumeurs des muscles envisagées d'une manière générale, MM. Demarquay et Tewan particulièrement, déclarent que les productions pathologiques qui se développent au sein des muscles prennent leur origine en dehors de l'élément propre de la substance musculaire. Quelle que soit leur nature, elles apparaissent d'abord dans le tissu connectif interposé aux fibrilles musculaires ; celles-ci ne peuvent être affectées que consécutivement; le plus souvent même, la fibre musculaire ne participe pas au travail morbide, et les tumeurs, nées au

e in des muscles, refoulent le tissu propre de ces organes à mesure qu'elles se développent. Il est probable que les kystes hydatiques se comportent comme nous venons de l'indiquer, c'est-à-dire qu'ils apparaissent d'abord dans le tissu interfibrillaire, et représentent comme des corps étrangers, interposés aux fibres musculaires, qu'ils ne font que refouler et déplacer.

Le volume de ces kystes hydatiques des muscles est très-variable; le plus considérable avait les dimensions d'une grosse orange; le plus petit, celles d'une noix. Celles des autres passaient par tous les degrés intermédiaires.

Dans tous les cas que nous avons cités, le kyste était unique.

La structure de ces kystes ne diffère en rien de celle de tous les kystes hydatiques qui ont été décrits. Nous ne nous y arrêterons pas. Nous rappellerons seulement que tous ceux dont on a donné la description se composaient d'une enveloppe comprenant trois tuniques : une tunique adventice, une autre de nature fibreuse, une troisième lisse. A l'intérieur, était un liquide limpide, transparent, dans lequel nageaient des hydatides de toutes les grosseurs et de tous les âges, contenant, le plus souvent, des échinocoques. Dans le kyste que vous a présenté M. Sanné, les échinocoques manquaient.

Nous ferons observer encore que, quelquefois, un assez grand nombre de fibres musculaires venaient s'insérer sur la membrane externe du kyste. Dans deux cas, le kyste était multiloculaire.

Le *diagnostic* présente de grandes difficultés. Bien rarement, dans les cas que nous vous avons cités, le diagnostic véritable fut porté. Cela, du reste, ne surprend plus, lorsque l'on songe à l'infidélité des signes qui ont été assignés aux kystes hydatiques. Les signes les plus importants pour le diagnostic sont le frémissement hydatique et la fluctuation. Le frémissement hydatique n'a été constaté dans aucun des cas précédents. Ce n'est pas seulement dans les kystes musculaires que ce signe peut manquer; on le voit souvent faire défaut dans les collections hydatiques des autres organes. On conçoit, d'ailleurs, que si le kyste est situé dans une masse musculaire considérable, l'épaisseur des tissus empêche la percep-

tion du frémissement. M. Soulé (de Bordeaux) conseille de placer le muscle alternativement dans la contraction et le relâchement. Il pense que, par ce procédé, on change les rapports des hydatides entre elles, et qu'on peut avoir plus de chances d'obtenir le frémissement.

La fluctuation a été constatée dans le plus grand nombre des cas. Elle a été absente ou douteuse, lorsque le kyste était très-profond.

La tumeur est mobile sous la peau et sur les parties profondes. Mais, ici, il faut faire une distinction; elle sera mobile, lorsqu'on placera le muscle dans le relâchement; elle sera immobile, lorsqu'on le fera contracter.

Les signes rationnels sont peu importants. La douleur a manqué dans presque tous les cas. Chez un des malades, seulement, la tumeur, après avoir été longtemps indolente, devint le siége d'élancements insupportables.

L'influence du kyste sur les mouvements du muscle dans lequel il s'est développé, n'a pas été notée dans la plupart des observations. Nous voyons seulement, dans deux observations de kyste des muscles lombaires que la flexion, le redressement et tous les mouvements un peu étendus du tronc étaient gênés. Les kystes hydatiques des muscles n'ont pas paru avoir d'influence sur la santé générale; tous les sujets qui en étaient atteints se portaient parfaitement, sauf un, cité par M. Soulé, dont la constitution était profondément délabrée, et qui revint à la santé après l'opération.

Les kystes hydatiques des muscles peuvent être confondus avec des tumeurs développées dans les muscles ou bien siégeant au dehors de ces organes. Les premières comprennent: le cancer, les tumeurs fibreuses et les tumeurs syphilitiques; les secondes : les lipômes, les abcès froids.

Avant tout, il faudra déterminer si la tumeur est contenue dans le muscle. A cet effet, on placera alternativement celui-ci dans la contraction et le relâchement. Si la tumeur appartient au muscle, elle sera mobile pendant le relâchement, et immobile pendant la contraction. Il faut dire cependant que si la tumeur est profonde, cette épreuve ne donnera que des résultats incertains.

Lorsque le siége de la tumeur aura été exactement déterminé, on pourra éliminer les tumeurs qui se trouvent toujours en dehors des muscles : les abcès et les lipômes.

Il est facile, le plus souvent, de distinguer un kyste hydatique d'une tumeur cancéreuse. La marche plus rapide du cancer, les douleurs dès le début, les bosselures à la surface, l'adhérence de la peau, l'altération profonde de la santé le caractérisent suffisamment.

Les tumeurs syphilitiques sont caractérisées par d'autres accidents de même nature qui les ont précédées. Elles disparaissent sous l'influence d'un traitement approprié. Lorsque la tumeur est profonde, elle ne donne pas de fluctuation, ce qui rendra impossible le diagnostic du kyste hydatique et du lipôme. D'un autre côté, la fluctuation de l'abcès froid et celle du kyste ne diffèrent pas assez pour permettre un diagnostic certain.

En présence de signes aussi douteux, il n'y a qu'une seule ressource, c'est la ponction exploratrice. Vous avez vu, dans l'observation de M. Sanné, qu'on avait cru à l'existence d'un lipôme, et que c'est au dernier moment que la ponction exploratrice fit changer le diagnostic.

C'est à cette conduite qu'il faut s'arrêter dans tous les cas douteux. Lorsqu'on aura affaire à un kyste hydatique, la ponction exploratrice donnera issue à un liquide séreux, argentin, dont l'écoulement sera souvent interrompu par des débris hydatiques qui viendront obturer la canule. Il n'est pas rare d'amener avec celle-ci des fragments d'hydatides.

Dans certains cas pourtant, le diagnostic est impossible. Nous voulons parler des faits analogues à celui que cite M. Soulé dans sa première observation. Vous vous rappelez qu'au moment où la tumeur lui fut présentée, elle s'était ouverte depuis un mois et donnait issue, par un trajet fistuleux, à une suppuration onctueuse et filante, puis le trajet s'était fermé et la tumeur s'était reformée. Il était évident que l'affection ne différait en rien d'un abcès terminé par ulcération ou d'un kyste suppuré. La constitution robuste du malade devait faire pencher du côté du kyste, mais il était impossible de connaître sa nature. Ce n'est que quelques jours après l'ou-

verture de la nouvelle tumeur, qu'une hydatide apparut entre les bords de la plaie.

Le pronostic des kystes hydatiques des muscles n'est pas grave. Cependant, nous avons vu survenir, après l'ouverture du kyste ou après son ablation, des érysipèles ou des accidents d'infection putride qui ont mis en péril la vie des malades.

Le traitement des kystes hydatiques des muscles est exclusivement chirurgical. Deux méthodes ont été employées : l'ouverture pure et simple du kyste, et l'ablation.

Cette dernière a été pratiquée trois fois, la ponction, quatre fois. Dans les autres cas, le traitement n'a pas été indiqué. Dans un cas, l'ablation a été suivie d'un érysipèle qui a guéri. La ponction a aussi donné lieu à des accidents : une fois, à un érysipèle; dans un autre cas, à des accidents d'infection putride qui ont été combattus par les injections à l'eau alcoolisée. Ces deux complications n'ont pas empêché la guérison.

En résumé, voici, pour le traitement, ce qui nous paraît ressortir de la lecture des observations précédentes : si le kyste est superficiel et peu étendu, l'ablation devra être pratiquée; si le kyste est profond, ce moyen est difficilement applicable. On se bornera à l'incision et à l'évacuation du foyer. Les injections, et surtout l'injection iodée, faites immédiatement après la ponction, seront utiles en modifiant l'inflammation consécutive des parois, et pourront ainsi éviter les accidents d'infection putride. Les complications seront soumises à un traitement approprié.

M. *Parmentier :* A propos de la tumeur hydatique que M. Sanné a trouvée dans les muscles de la cuisse, M. Fernet vient de nous lire un rapport très-complet. Je regrette cependant qu'il n'ait pas cité un fait de kyste hydatique du psoas rapporté par Blandin dans la *Gazette des hôpitaux* de 1842.

Enfin, dans mon mémoire sur le cancer des muscles, j'ai donné un signe diagnostique propre à faire reconnaître si le kyste hydatique est intermusculaire ou interfibrillaire.

Fléchissez le membre; si la tumeur est intermusculaire, elle est mobile latéralement; si elle est interfibrillaire, elle est immobile dans tous les sens.

V. TUMEUR FIBRO-PLASTIQUE DU MAXILLAIRE INFÉRIEUR; par M. SANNÉ, interne des hôpitaux.

La nommée L..., âgée de 29 ans, domestique, entre, le 10 mars 1865, à l'hôpital Saint-Louis, dans le service de M. Woillemier, remplacé par M. Liégeois.

La malade est d'une bonne constitution. Ses antécédents n'offrent rien de précis; elle apprend seulement que son père est mort d'une maladie de foie.

Elle porte, sur le maxillaire inférieur, une tumeur de la grosseur d'une petite pomme; la consistance est dure et élastique. Cette tumeur occupe la partie médiane du corps de l'os, puis s'étend sur les parties latérales, mais plus loin à gauche qu'à droite Elle fait saillie sur le plancher de la bouche, jusque dans la région sus-hyoïdienne. En portant le doigt dans la bouche, on sent que la tumeur remplit une partie de cette cavité, et refoule fortement la base de la langue en arrière. La malade se plaint d'élancements continus et fort douloureux qui troublent son sommeil. Le refoulement de la langue empêche la déglutition des aliments solides; les potages même passent avec difficulté. L'haleine exhale une odeur fétide. Cependant, la santé générale de la malade est bonne, sauf un peu d'amaigrissement dû à la difficulté de la déglutition.

Les *ganglions* sous-maxillaires et parotidiens sont entièrement sains.

Le développement de la tumeur s'est fait avec une rapidité remarquable; la malade, en effet, en fait remonter le début à un mois avant son entrée à l'hôpital. Quatre jours seulement avant l'apparition de la tumeur, elle avait souffert de douleurs dans les dents.

En présence de ces symptômes, le diagnostic était assez douteux. On avait affaire, évidemment, à une tumeur du maxillaire inférieur; mais de quelle nature était-elle, et jusqu'où s'étendait-elle? On pouvait penser à une tumeur fibreuse, à une tumeur fibro-plastique, à une tumeur à myéloplaxes ou à une tumeur cancéreuse. Cependant, l'absence des lésions

ganglionnaires pouvait faire rejeter la tumeur cancéreuse; tandis que la rapidité du développement éloignait l'idée d'une tumeur à myéloplaxes, tumeur dont le développement est ordinairement fort long.

Il fallait, pour avoir un diagnostic précis, attendre l'opération.

Le 22 mars, M. Liégeois procéda à l'opération, qui se passa régulièrement. Une incision verticale ayant été faite sur la partie médiane du maxillaire, ainsi qu'une autre le long du bord inférieur gauche de cet os, jusqu'à son angle correspondant, la tumeur fut enlevée, ainsi que la portion du maxillaire inférieur, sur laquelle elle était implantée.

Je crois cependant devoir insister sur le fait suivant : avant de couper les insertions antérieures des muscles génio-glosses, M. Liégeois prit la précaution de passer un fil dans le frein de la langue, afin de retenir cet organe en avant, s'il avait de la tendance à se rétracter en arrière, comme cela s'est vu dans un certain nombre de cas. Ici, rien de semblable ne se présenta ; la précaution fut inutile, et la langue resta dans sa position normale pendant tout le temps de l'opération.

Passons maintenant à la description de la pièce pathologique.

La portion de la mâchoire enlevée est comprise entre la sixième molaire gauche et la quatrième molaire droite. La table antérieure de l'os est saine dans sa partie supérieure; dans sa partie inférieure, le périoste se confond avec la tumeur. Au niveau de la quatrième et de la cinquième molaire gauche, cette face est interrompue par un prolongement de la tumeur ayant le volume d'une noisette, et qui semble avoir traversé l'os pour passer de sa partie postérieure à sa partie antérieure.

En arrière, la tumeur adhère au fragment osseux dans presque toute son étendue. Sur les extrémités de cette face du fragment, on trouve encore, entre l'os et la tumeur, les insertions des mylo-hyoïdiens. Le bord inférieur du maxillaire se confond avec la tumeur, qui empiète un peu sur la tumeur, surtout à gauche.

Le bord supérieur présente toutes les dents qui sont saines,

sauf la troisième molaire gauche, qui est cariée. Elles sont toutes déviées en dehors, excepté la deuxième et la troisième molaires gauches, qui sont rejetées en dedans par le prolongement de la tumeur dont j'ai parlé. Presque toutes branlent dans leurs alvéoles. La gencive est rouge, mollasse, et participe à la dégénérescence.

La tumeur, considérée en elle-même, est irrégulière, et peut être divisée, pour la description, en trois parties, savoir : 1° l'une située au-dessous du bord inférieur de la mâchoire ; 2° l'autre qui correspond à sa face postérieure ; 3° et une troisième située sur le bord supérieur de la mâchoire.

La partie située au-dessous du bord inférieur de la mâchoire le dépasse d'environ 2 centimètres ; elle présente la forme d'un segment d'ovoïde ; elle est assez dure et semble formée par du tissu osseux, dont les lamelles sont disséminées et séparées par de la matière gélatineuse. La partie située derrière la mâchoire présente une hauteur de 5 centimètres environ. Il est difficile de déterminer son épaisseur ; car le scalpel, à peine enfoncé d'un centimètre, rencontre une substance de consistance osseuse, qui n'est peut-être que la table postérieure du maxillaire inférieur refoulée en arrière.

Au reste, la tumeur est séparée de l'os par les insertions des mylo-hyoïdiens ; à gauche, elle se confond avec le périoste, et s'étend jusqu'au point où l'os a été sectionné. Sa partie postérieure est lisse ; sa face antérieure se confond avec le maxillaire, et donne un prolongement qui, comme je l'ai dit, empiète sur la face antérieure de l'os. Sa consistance est dure, elle crie sous le scalpel comme le cartilage ; le grattage ne donne pas le suc du cancer, mais une substance gélatineuse. La troisième portion est une dépendance de la seconde, dont elle naît comme une espèce de champignon. La surface libre présente de petites saillies irrégulières, saignantes. Celle-ci est plus molle que la deuxième portion.

La tumeur a été examinée au microscope. La partie moyenne et dure a présenté du tissu fibreux et des éléments nucléaires.

Les parties ramollies contiennent de nombreuses cellules fusiformes, avec noyaux à l'intérieur, qui caractérisent le tissu fibro-plastique, ainsi que des cellules arrondies à noyaux,

de nature embryoplastique. Ainsi, la tumeur dont il vient d'être question est de nature complexe, fibreuse, seulement dans certains points ; fibro-plastique et embryo-plastique dans d'autres.

D'ailleurs, la rapidité du développement de la tumeur s'accorde parfaitement avec l'examen microscopique ; on sait, en effet, que les tumeurs embryo-plastiques marchent très-rapidement, tandis que les tumeurs à myéloplaxes et autres se développent très-lentement.

VI. TUMEUR A FIBRO-PLASTIQUES ET A MYÉLOPLAXES DE L'EXTRÉMITÉ SUPÉRIEURE DU TIBIA. — Par M. L. LABBÉ, chirurgien des hôpitaux.

Le 30 novembre 1864 est entré à l'hôpital Beaujon (service de M. Huguier) le nommé Coutier (Nicolas), garçon de cuisine, âgé de vingt-six ans. Il est pâle, d'un tempérament lymphatique, d'une constitution moyenne, mais n'a jamais été malade.

Au moment de son entrée, il porte, au niveau et un peu en dedans de l'épine du tibia gauche, une tumeur dure, de l'étendue d'une pièce de 2 fr. environ ; elle est le siége de douleurs pulsatives peu intenses. Elle n'existerait que depuis six semaines.

Nous ignorons le diagnostic porté par M. Huguier, qui institua le traitement suivant : Onctions sur la tumeur avec l'onguent napolitain, tisane de salsepareille, iodure de potassium à l'intérieur.

Malgré ce traitement, la tumeur continua à augmenter de volume jusqu'au 1er janvier 1865, époque à laquelle M. Huguier quitta le service, pour être remplacé par M. Morel-Lavallée.

A ce moment, la tumeur se présente sous une forme arrondie, d'un diamètre d'environ 4 à 5 centimètres. Elle est dure dans tous ses points, non pulsatile, non réductible, et très-

adhérente à l'os, avec lequel elle semble faire corps. La peau, à ce niveau, ne présente aucune altération, elle glisse sur la tumeur et conserve sa coloration normale.

Le malade nie tout antécédent syphilitique. Il a eu, à peu près au moment où se développa sa tumeur, une blennorrhagie, qui disparut assez promptement, et une petite écorchure à la verge, pour laquelle le médecin qu'il consulta ne lui fit pas suivre de traitement antisyphilitique.

Au reste, il ne porte actuellement aucun accident secondaire ou tertiaire. Il assure n'avoir jamais eu, à aucune époque, ni taches sur la peau, ni ulcérations, ni croûtes dans les cheveux, ni maux de gorge, etc. On ne peut non plus retrouver sur sa verge les traces d'une induration.

Néanmoins, le même traitement fut continué, et ne produisit aucune amélioration.

Jusqu'au 15 janvier, la tumeur s'accrut insensiblement, mais sans changer de caractère.

A partir de ce moment, les douleurs, qui jusque-là avaient été peu vives, devinrent assez violentes. Le malade ne peut plus dormir. En même temps, la tumeur prit en peu de jours un accroissement assez considérable et présenta de plus, à son sommet, un point ramolli, fluctuant, non réductible, qui est le siége de battements assez prononcés, isochrones aux pulsations artérielles, mais sans bruit de souffle.

La base est restée dure ; elle se confond insensiblement avec la partie supérieure du tibia, qui est presque complétement envahie et notablement augmentée de volume. Le péroné, au contraire, reste tout à fait distinct, et paraît sain. La peau n'a subi aucune altération.

Le traitement à l'iodure de potassium ne produisant aucune amélioration, fut supprimé par M. Labbé, suppléant M. Morel. Jusqu'au 1er février, la tumeur ne cesse de s'accroître et de présenter des pulsations. On fit alors avec une lancette, sur le sommet, c'est-à-dire sur la partie fluctuante et pulsatile, une ponction exploratrice qui donne issue à une petite quantité de sang pur.

Le 6 février on fit, au niveau de la partie externe de la tumeur, une ponction avec le trocart explorateur, qui, comme

la première, laissa s'écouler du sang pur. Un stylet introduit dans l'ouverture, arrive sur l'os, qui est dénudé.

On reprend le traitement à l'iodure de potassium, mais on ne remarque aucun changement dans la tumeur, qui continue à s'accroître.

Les pulsations, depuis la première ponction, ont seulement diminué d'intensité, mais sans disparaître complétement.

Amputé de la cuisse le 1er mars, par la méthode circulaire. — Tentative de réunion immédiate dans les deux cinquièmes de la plaie.

Le neuvième jour, le malade est pris de frissons, de vomissements, la plaie devient blafarde, puis il se déclare un érysipèle.

A partir de ce moment, pendant deux mois, la santé du malade reste profondément altérée, de petits frissons se montrent tous les trois ou quatre jours ; la plaie ne se cicatrise pas, l'appétit est presque nul. Malgré cela, on continue toujours l'emploi du vin de Bordeaux, du vin de Bagnoles, de l'alcool; du thé et du rhum. Le malade accepte encore ces diverses boissons, mais il refuse de prendre tout aliment solide.

Le pronostic est considéré comme des plus graves.

Enfin, vers le 5 mai, le malade, après être resté vingt et quelques jours dans un état désespéré, après avoir eu du subdelirium pendant quatre jours, reprend une figure nouvelle ; il demande à manger ; à partir de ce moment, la plaie devient rosée, et une cicatrice solide commence à se faire.

Il sort de l'hôpital, la plaie étant complétement cicatrisée, dans le courant de juin.

Dissection du membre.

La partie supérieure de la jambe présente cinq fois le volume normal ; dans les trois derniers jours qui ont précédé l'opération, le développement de la tumeur avait été considérable.

La peau ne présente rien de particulier. Les muscles jumeaux et soléaires sont aplatis, amincis, réduits à une fine lamelle. Avant de détruire les parties, une injection est poussée avec le plus grand soin, par l'artère fémorale ; la matière à injection ne pénètre pas dans la tumeur.

Lorsqu'on vient à fendre la tumeur, on voit une poche séparée par des cloisons très-nombreuses, assez fortes et résistantes. Entre ces cloisons, se trouvent des caillots noirâtres en abondance ; puis, une sorte de liquide noirâtre, sirupeux.

Le tibia est complétement détruit et remplacé par cette poche indiquée plus haut, dans l'étendue de 15 centimètres; les condyles du tibia n'existent plus, et le cartilage n'est soutenu que par une lamelle osseuse épaisse à peine d'un millimètre. Cependant le cartilage est intact, ainsi que l'articulation du genou. Le péroné est conservé dans toute son étendue.

Observation microscopique de la tumeur précédente, par M. le docteur Ranvier.

La grande poche qui remplace en partie l'extrémité supérieure du tibia est cloisonnée par des membranes rougeâtres de un demi à un millimètre d'épaisseur. Ces membranes sont molles et se déchirent facilement. Elles présentent la coloration du sang artériel ; mais cette coloration doit être attribuée à la présence du sang, soit à leur surface, soit dans les vaisseaux qu'elles contiennent ; car il suffit de faire flotter ces membranes dans l'eau durant quelques secondes pour les voir perdre leur couleur rouge et devenir blanchâtres. Elles ne récupèrent pas ensuite leur coloration primitive.

Quelques-unes de ces membranes sont assez minces pour qu'on puisse les examiner au microscope, même à un grossissement de 300 d., sans leur faire subir de division d'aucune sorte. On y remarque alors des vaisseaux sanguins, qui donnent lieu à un réseau capillaire à mailles serrées, inégales et irrégulières de forme. Ces mailles sont comblées par des éléments cellulaires de plusieurs espèces. Ces éléments, qui ne paraissent séparés les uns des autres par aucune substance intercellulaire, sont :

1° Des cellules fusiformes (fibro-plastiques) contenant un ou plusieurs noyaux régulièrement ovoïdes, à nucléoles simples ou multiples très-réfringents. Les extrémités de quelques-unes de ces cellules se bifurquent, ou donnent même lieu à un nombre de prolongements plus considérable ;

2° Des cellules rondes, ayant de 0,006 à 0,015, contenant, les unes un ou deux noyaux sphériques (médullocelles de M. Robin), les autres un ou plusieurs noyaux ovoïdes (myéloplaxes de la variété cellulaire de M. Robin);

3° De grandes cellules ayant de 0,015 à 0,050, chargées de noyaux ovoïdes. Ces cellules sont irrégulières, quelques-unes présentent des prolongements effilés, légèrement coniques, d'une longueur qui, parfois atteint 0,010 (myéloplaxes de la variété plaque de M. Robin).

Ces divers éléments cellulaires sont mêlés les uns aux autres en proportion variable, suivant les points qu'on examine. Dans certains, ce sont les myéloplaxes qui dominent; dans d'autres, ce sont les cellules fusiformes. Ils ne sont reliés ni par des faisceaux de tissu conjonctif, ni par des fibres élastiques. Ils touchent directement les capillaires; ceux-ci présentent des noyaux ovoïdes volumineux, 0,009 dans leur grand diamètre, qui est toujours disposé dans le sens du vaisseau. Ces noyaux paraissent plus abondants que de coutume. Les petites artères et les petites veines ont, dans quelques points, une paroi constituée en grande partie par des cellules fusiformes, à direction longitudinale, semblables à celles qu'on retrouve dans le reste de la tumeur. — Les vaisseaux n'étant pas ici protégés par une trame de tissu conjonctif, il n'est pas surprenant qu'ils aient pu facilement se rompre et donner lieu alors à cet épanchement considérable de sang.

Le liquide contenu dans la cavité a été recueilli en partie par M. Labbé; on y a rencontré des globules rouges non altérés, des globules déchiquetés ou ratatinés, des granulations d'hématoïdine sphériques ou anguleuses; quelques-unes de ces dernières sont volumineuses, mais ne présentent pas une forme cristalline bien nette. Outre ces éléments sanguins, on retrouve encore dans ce liquide des cellules fusiformes, et surtout des myéloplaxes en grande quantité; c'est la variété cellule qui domine.

Le tissu osseux, qui limite la poche sanguine de toute part, excepté en avant dans une étendue de quelques centimètres, n'est pas en contact direct avec le liquide; il est partout re-

couvert d'une couche pulpeuse membraniforme, qui, en dedans, se continue avec les cloisons dont il a été parlé. En dehors, elle adhère à l'os, au moyen de prolongements qui s'insinuent dans les aréoles du tissu spongieux, ou dans les canaux de Havers agrandis. Dans quelques points, et notamment du côté de l'articulation fémoro-tibiale, cette couche membraniforme se confond avec des masses sarcomateuses ayant plusieurs centimètres d'épaisseur. Ces masses sont constituées par un tissu rosé friable, légèrement translucide, dans lequel le microscope montre des cellules fusiformes semblables à celles des cloisons au milieu desquelles se trouvent quelques myéloplaxes et des médullocelles en petit nombre.

Ce qui reste du tissu osseux, au voisinage des portions morbides, n'a pas subi de modification dans ses éléments. La dissolution de la substance osseuse s'est faite d'une manière irrégulière, par sectionnement des lamelles, comme d'habitude en pareil cas.

Cette tumeur serait un sarcome pour les Allemands, une tumeur à myéloplaxes et à fibro-plastiques pour M. Robin.

DISCUSSION.

M. *Desprès* : Au point de vue clinique, la tumeur que nous avons eu à examiner a marché comme un cancer. Or, à l'examen microscopique, on a trouvé des myéloplaxes mêlés à des éléments fibro-plastiques. On a donc eu affaire à un cancer, car les éléments fibro-plastiques suffiraient anatomiquement à caractériser une tumeur maligne.

M. *Ranvier* : Cette interprétation est soumise à la définition du cancer qu'adopte M. Desprès.

M. *Desprès* : Je regarde comme cancéreuse une production qui se développe rapidement en altérant l'économie, et qui, enlevée, récidive sur place ou se généralise.

M. *Cornil* : Si l'on admet la définition du cancer par la clinique, il faut faire rentrer dans le cancer les tumeurs fibroplastiques, car elles se généralisent, les myéloplaxes, les enchondromes, les cancroïdes, etc. La classe des cancers n'est pas définissable par l'anatomie pathologique, et anatomique-

ment, il faut dire qu'une tumeur est épithéliale ou fibro-plastique, et non pas dire que c'est un cancer.

M. *Desprès :* Il faut admettre la théorie chirurgicale : est cancer tout produit qui infecte l'économie et récidive. Or, toutes les tumeurs enchondrômes, fibro-plastiques etc., récidivent ; ce sont donc des cancers.

La tumeur que nous examinons contient des éléments fibro-plastiques et des myéloplaxes ; donc elle se comportera comme un cancer. Dans les tumeurs à myéloplaxes, on cherche avec peine les éléments fibro-plastiques, et on ne les retrouve que dans le périoste. Ces tumeurs ne récidivent pas. Dans les cancers des os, au contraire, si on trouve des myéloplaxes, les éléments fibro-plastiques dominent, et c'est le cas présent.

M. *Cornil* : L'examen des tumeurs à myéloplaxes a toujours montré une grande quantité d'éléments fibro-plastiques. C'est là le résultat des examens faits par M. Robin et par M. Eug. Nélaton. A côté des planches où l'on voit les éléments myéloplaxes, on voit des cellules fusiformes.

Le mot cancer est mauvais anatomiquement. Dans les os, on trouve des encéphaloïdes, des squirrhes, des tumeurs à myéloplaxes, fibro-plastiques, etc.; elles sont toutes différentes ; on ne peut les confondre dans un même nom. Il faut anatomiquement les spécifier par leur caractère anatomique.

M. *Ranvier :* J'accepte les opinions de M. Cornil. Il est possible que cette tumeur récidive ; il n'est pas encore démontré que ce soit un cancer, avant cette preuve.

Les enchondrômes diffèrent entre eux singulièrement ; les uns, ceux qui contiennent le plus d'éléments embryonnaires, se développent très-rapidement. C'est, en quelque sorte, la quantité de tissu cartilagineux embryonnaire existant qui règle leur rapidité de développement.

M. *Chassaignac* : J'ai présents à la mémoire, deux faits, dans lesquels j'ai pratiqué l'amputation de la cuisse, pour des tumeurs à myéloplaxes. Je les ai opérés, parce que leur aspect ne me donnait pas l'idée de tumeurs cancéreuses. Il y a donc inconvénient à faire rentrer dans la classe des cancers toutes les tumeurs qui, par quelques caractères, pourraient y être

englobées. J'ai opéré de six récidives des tumeurs qui s'étaient six fois reproduites; toujours elles ont conservé leurs caractères primitifs. Je ne me rappelle pas qu'un malade ait survécu à six récidives d'encéphaloïde. Il vaut mieux cliniquement agir, dans la classe des cancers, par division que par synthèse.

M. *Desprès :* J'accepte l'opinion de M. Ranvier sur les enchondrômes; les enchondrômes viscéraux ne sont pas tout-à-fait ceux des os. J'accepte l'opinion de M. Chassaignac : les tumeurs fibro-plastiques peuvent être distinguées des cancers ; pourtant une seule tumeur peut donner naissance à une généralisation dans les viscères et même les poumons. J'accepte l'opinion de M. Cornil : le cancer se définit cliniquement et anatomiquement ; seulement quand il y a en même temps, dans une tumeur, des éléments de bonne et de mauvaise nature, ces tumeurs récidivent. Donc nous avons affaire ici à un cancer, et, quoique constituée au point de vue anatomique, la Société peut tirer des conclusions cliniques des faits qui lui sont présentés.

M. *Cornil* : Je maintiens que, cliniquement même, il est utile de spécifier les tumeurs par leur élément anatomique.

M. *Chaissaignac* : Les récidives de tumeurs gardent les caractères des tumeurs primitives, et une amputation faite pour une dégénérescence encéphaloïde est bien plus grave qu'une amputation faite pour une tumeur fibro-plastique.

Avant que l'on eût séparé du cancer les tumeurs à myéloplaxes, le chirurgien pouvait hésiter avant de faire l'amputation. Le pronostic semblait fatal.

M. *L. Labbé* : Je rappelle que, ainsi qu'il s'y était engagé, M. Eug. Nélaton a donné, l'année dernière, des nouvelles de tous les opérés de tumeurs à myéloplaxes, dont l'observation est dans sa thèse.

M. *Desprès* : J'accepte, au point de vue du pronostic, les opinions qui viennent d'être formulées ; seulement il faut savoir qu'il y a des tumeurs fibro-plastiques qui se généralisent de suite ; il en est de même pour les enchondrômes, pour le sarcroïde. Cela n'empêche pas que l'encéphaloïde ne soit d'un

pronostic plus grave; mais cela constitue un caractère qui réunit toutes ces tumeurs dans une même classe, celle des cancers.

M. *Cornil* : Je pense que ces tumeurs ont des caractères qui les rapprochent ; mais que, cliniquement et anatomiquement, il y a intérêt à les distinguer.

VII. Observation de grossesse extra-utérine abdominale, suivie de considérations sur le diagnostic différentiel de cette affection d'avec les tumeurs fibreuses sous-péritonéales de la matrice, par M. Guéniot, chef de clinique de la Faculté.

Gertrude V..., âgée de trente-sept ans, femme de ménage, entre à la Clinique d'accouchements le 29 janvier 1865, se croyant arrivée au terme d'une quatrième grossesse et sur le point d'accoucher. Cette femme est d'une forte constitution, sanguine, et d'une belle apparence de santé ordinaire. Elle n'accuse aucun antécédent morbide ou héréditaire qui mérite d'être noté.

Réglée à l'âge de quinze ans, et, depuis lors, bien menstruée, elle perdait chaque mois, pendant environ quatre jours, un sang abondant et très-coloré. — A dix-huit ans, première grossesse, terminée au troisième mois par avortement, à la suite d'un effort musculaire ; à vingt-sept ans, deuxième grossesse, normale avec accouchement à terme ; enfin, à trente ans, troisième grossesse suivie d'avortement à environ deux mois, sans autre cause apparente qu'un excès de travail. Ces deux fausses couches furent d'ailleurs suivies d'un prompt rétablissement.

A l'examen de cette femme, on constate que l'abdomen présente un développement très-notable, à peu près comme dans une grossesse ordinaire de huit mois. La cicatrice ombilicale reste déprimée, et il n'existe pas de ligne brune sous-ombilicale.

Par le palper, on reconnaît bien vite que le développement anormal du ventre est dû à la présence de deux tumeurs dures

des contours arrondis et offrant un volume très-inégal.
is considérable occupe tout le côté gauche de la cavité
inale, depuis l'entrée du petit bassin où elle se perd,
vers l'hypocondre, à un travers de doigt environ au-
s du rebord costal. La seconde, beaucoup plus petite,
la moitié latérale droite de l'hypogastre. Ces deux tu-
paraissent émaner d'un même point, tel que le corps
érus, et peut-être ne sont-elles en réalité que deux lobes
ts d'une seule et même tumeur. Quoi qu'il en soit, elles
nt la paroi abdominale et la font proéminer d'une
rès-notable. Elles ne sont point douloureuses à la pres-
e laissent un peu mobiliser, la petite surtout, et n'of-
'ailleurs aucun des caractères de l'utérus développé
produit de conception. Leur dureté surtout est carac-
ue, elle rappelle tout à fait celle des corps fibreux
.
icultation ne révèle ni bruit fœtal, ni souffle utérin.
ucher, le col de la matrice est ferme, consistant, fermé,
odifications analogues à celles que lui imprime la gros-
l est porté en avant, derrière la symphyse pubienne,
eu à droite. La tumeur, trop élevée pour être atteinte
doigt, n'est accessible ni par le toucher vaginal, ni par
ier rectal. Mais l'utérus semble immobile, comme fixé
adhérences ou une sorte de fusion avec les tumeurs
iales. Toutefois, les mouvements rudimentaires que
rche à communiquer à ces dernières ne se transmet-
nt, ou d'une manière très-confuse, à cet organe. Les
s mamelons et leurs aréoles n'offrent, d'une manière
aucun des caractères que l'on constate ordinairement
gestation.
ilade déclare que l'accroissement du volume de son
commencé il y a environ neuf mois. A cette époque,
une perte vaginale peu abondante qui dura six se-
Comme pareil accident s'était manifesté au début de
de grossesse, elle se crut enceinte, d'autant plus, dit-
à la menstruation suivante, l'écoulement sanguin fut
p moins abondant qu'à l'ordinaire. Pendant cette hé-
ée de six semaines, elle n'éprouva d'autre symptôme

important qu'une sorte de ténesme vésical et de la difficulté à uriner ; sa santé générale restait satisfaisante.

Depuis lors, ce symptôme n'a point reparu, et il existe une constipation habituelle. La malade continue d'être réglée, mais moins abondamment qu'autrefois, et, dans l'intervalle des menstruations, il survient parfois de légères apparitions sanguines. Son apparence extérieure est restée bonne, son teint est frais et coloré ; à part certaines douleurs abdominales qu'elle éprouve depuis plusieurs jours, sa santé générale est assez bonne. M. Depaul prescrit à cette femme le repos au lit, et une portion d'aliments. D'après les symptômes et les renseignements précédents, nous avions en effet, sans aucune hésitation, diagnostiqué des *corps fibreux utérins sous-péritonéaux*.

Dans les premiers jours de février, la malade est affectée, à la suite d'un grand bain ordinaire, d'une perte sanguine légère, et, peu après, de tous les symptômes d'une péritonite grave. La pression sur l'abdomen, surtout au niveau des tumeurs, devient en particulier très-douloureuse.

Le 15 février, l'exploration du ventre étant redevenue possible par la diminution de la douleur, nous constatons avec surprise que la grosse tumeur paraît se ramollir et donne une sensation vague de fluctuation. La petite, située plus bas, et moins superficiellement, est difficile à palper et se soustrait à un examen précis. — La fièvre, la diarrhée, des vomissements, des sueurs, etc., persistant à divers degrés, malgré tous les moyens mis en usage, la malade perd rapidement son embonpoint et ses forces; la grosse tumeur se ramollit de plus en plus et finit par présenter, dans le courant de mars, une fluctuation évidente à travers la paroi abdominale.

Une recrudescence subite dans la diarrhée étant survenue le 15 mars, nous soupçonnons une évacuation partielle du foyer abdominal dans l'intestin. Une diminution coïncidente dans le volume de l'abdomen et le soulagement marqué qu'en éprouve la malade fortifient cette prévision que l'examen direct des matières rendues laisse néanmoins douteuse.

Enfin, la diarrhée persistant avec abondance, ainsi que la fièvre et les autres symptômes d'épuisement, une exsudation

confluente de muguet se développe sur la muqueuse buccale, et la malade succombe quelques jours après, dans le marasme.

A l'autopsie, faite trente-neuf heures après la mort, je constate, à ma grande surprise, qu'il ne s'agit point de tumeurs fibreuses plus ou moins altérées, mais bien d'une grossesse extra-utérine abdominale avec inflammation gangréneuse et destruction partielle du kyste. Voici, d'ailleurs, les principaux détails anatomiques de ce fait.

Le grand épiploon, d'un noir gangréneux, est appliqué contre la paroi abdominale antérieure, à laquelle il adhère en partie, et constitue la paroi antérieure de la loge fœtale. Cette dernière, d'une forme ovoïde et régulière, à grand axe dirigé obliquement de haut en bas et de gauche à droite, s'étend de l'hypocondre gauche à la fosse iliaque droite et plonge dans l'excavation pelvienne, derrière l'utérus et les ligaments larges, qui sont refoulés en avant. Le colon descendant, l'S iliaque et toute la masse intestinale, repoussés à droite et en haut, forment par leurs adhérences mutuelles la paroi supérieure. La face postérieure de la cavité abdominale, dépouillée de ses viscères dans sa partie inférieure, représente la paroi postérieure de la cavité fœtale, tandis que le flanc gauche d'une part, et la portion interne de la fosse droite de l'autre, en forment les deux extrémités. L'utérus et les ligaments larges font aussi, par leur face postérieure, partie des parois de la cavité accidentelle.

Toute la surface interne de cette loge est noire, putrilagineuse, gangrénée, d'une fétidité repoussante, ainsi que la faible quantité de sanie noirâtre qu'elle contient. Les membranes de l'œuf paraissent entièrement détruites, et le placenta, greffé sur la paroi postérieure du flanc gauche, ne forme plus qu'une bouillie noire encore adhérente au cordon ombilical. Quant au fœtus, développé comme à huit mois et demi de conception, bien conformé et étroitement pelotonné sur lui-même, il est situé de telle sorte que sa tête répond à l'extrémité gauche de la cavité, son dos en arrière et à droite, et la partie inférieure du tronc à gauche et en bas. Il parait être du sexe féminin. La tête, fortement altérée et ramollie dans

ses couches tégumentaires, représente la grosse tumeur observée pendant la vie. Pour la petite tumeur, vaguement perçue depuis l'invasion de la péritonite, elle était formée par la hanche droite de l'enfant.

Le fœtus, généralement très-altéré, a les yeux et les organes génitaux presque complétement détruits ; ses téguments sont mous, pâteux et comme transformés en matière adipocireuse. Ses muscles conservent une certaine fraîcheur. Les viscères n'ont pas été examinés.

La matrice offre le volume d'un œuf de poule qui aurait été fortement aplati, et son col est très-allongé. Ses parois sont épaissies, et le tissu propre vaguement fasciculé. Sa cavité, d'un aspect normal et peu spacieuse, n'est guère plus développée que chez les multipares en état de vacuité. Un prolongement infundibuliforme se remarque, comme dans les matrices non modifiées, vers l'embouchure utérine de chaque trompe. Ces dernières, ainsi que les ovaires, ont été déformées, enflammées, et absorbées par la paroi kystique, dont elles partagent les altérations.

On constate, dans le péritoine, des lésions évidentes d'inflammation peu ancienne, surtout dans la région du foie, où se voient encore des pseudo-membranes molles, mais non accompagnées de liquide. Le rectum, aplati et perforé sur sa paroi antérieure, est exactement transposé, et correspond, à son origine, à la symphise sacro-iliaque droite. Tout le reste du gros intestin est rempli de matières fécales pâteuses, que la pression exercée par le kyste a arrêtées dans leur cours.

Remarques. Dans le cas précédent, l'illusion a été complète. Nous crûmes à l'existence de deux corps fibreux de la matrice, ou d'une seule tumeur bilobée, mais de même nature, et, je dois le dire, les phénomènes observés pendant la vie étaient bien propres à légitimer cette conclusion.

D'un côté, en effet, la persistance de la menstruation et de la dépression ombilicale, la coloration normale de l'abdomen, et surtout l'absence de modifications dans le col utérin et dans les glandes mammaires, nous permettaient d'affirmer qu'il n'existait pas de grossesse avancée, au moins en tant que grossesse utérine ordinaire. D'autre part, l'âge de la femme,

ses avortsments antérieurs, l'abondance habituelle de sa menstruation, l'hémorrhagie survenue neuf mois auparavant, les apparitions sanguines se manifestant depuis lors d'une manière irrégulière, enfin la dureté particulière des tumeurs, jointe à l'absence de bruit fœtal ou utérin à l'auscultation, constituaient autant de probabilités en faveur de l'existence d'une tumeur fibreuse sous-péritonéale.

Il est vrai qu'aucune des données précédentes ne pouvait infirmer la possibilité d'une grossesse extra-utérine, dont le produit aurait succombé. Mais en considérant que la mort du fœtus, dans les grossesses hétérotopiques, survient ordinairement avant le sixième mois, c'est à-dire à une époque où il est encore grêle et de faible consistance, la dureté et le volume de la tumeur que nous observions devaient naturellement nous éloigner de l'idée d'un produit de conception. Il en est de même de la fréquence relative des corps fibreux utérins comparée à la rareté des grossesses extra-utérines; de même encore de l'absence de modifications notables dans les organes génitaux et mammaires, et enfin de la régularité apparente de la tumeur, qui n'offrait aucun relief anguleux qu'on pût rapporter à la présence d'un fœtus.

Est-ce à dire, cependant, qu'il n'existe aucun moyen propre à différencier les tumeurs fibreuses sous-péritonéales de l'utérus des grossesses hétérotopiques, dans lesquelles le fœtus a succombé, à une époque voisine du terme? Telle n'est point ma pensée. Ce que je veux faire ressortir, c'est la difficulté même que présente ce diagnostic, et l'utilité qu'il peut y avoir à en rechercher avec soin les divers éléments. Pour justifier cette assertion, il me suffirait assurément de rappeler les nombreuses erreurs commises en pareil cas.

C'est ainsi, par exemple, qu'outre le fait dont je viens de donner la relation, j'ai vu, à la Clinique d'accouchements, au mois de novembre dernier, un autre cas de grossesse extra-utérine, qui fut également, de la part d'un médecin expérimenté, l'objet d'une erreur semblable. L'enfant, arrivé à terme, avait succombé depuis quelques jours, et les inégalités de son corps, facilement perçues à travers la paroi abdominale, firent penser à ce médecin qu'il s'agissait de tumeurs fibreuses de

l'utérus. Mais, depuis cinq semaines, nous suivions jour par jour, M. Depaul et moi, la marche de cette grossesse, dont l'existence nous avait été démontrée de la façon la plus péremptoire, par les mouvements actifs et par les bruits cardiaques du fœtus. La femme, encore aujourd'hui vivante, jouit d'une assez bonne santé, et se trouve présentement enceinte de plus de treize mois. Or, je ne doute pas que, pour quiconque la verrait dans ces conditions pour la première fois, une erreur de diagnostic ne fût des plus faciles, et peut-être des plus probables.

Si je ne me trompe, il y a quelques années, une femme du service de Goupil, chez laquelle une grossesse extra-utérine avait eté positivement constatée pendant la vie du fœtus, fut, après la mort de ce dernier, considérée par un de nos collègues, aujourd'hui médecin des hôpitaux, comme atteinte de corps fibreux de la matrice.

Les exemples de telles erreurs seraient faciles à multiplier; mais ils sont trop généralement connus pour qu'il soit nécessaire d'y insister. Comment donc pourrait-on les prévenir désormais? Sur quels symptômes se fonder pour établir le diagnostic? Quels sont, entre tous, les signes les plus constants et qui méritent le plus de confiance? C'est ce que j'ai cru devoir rechercher, à l'occasion des faits que j'ai observés, et ce que je vous demande la permission d'exposer ici en quelques mots.

Et d'abord, il convient de bien préciser la question. D'une part, quand la grossesse, est peu avancée, ou lorsqu'elle n'a point encore dépassé le septième mois, elle peut, sans doute, être confondue avec des affections diverses; mais, indépendamment des autres caractères différentiels, la mollesse, la mobilité et le petit volume du fœtus permettront, en général, de la distinguer des grosses tumeurs fibreuses sous-péritonéales. Celles-ci, en effet, sont, le plus souvent, fixes ou peu mobiles, et d'une dureté caractéristique. D'autre part, les grossesses extra-utérines, dites tubaires, ovariques ou autres, à l'exception de la variété abdominale, ne dépassent guère le terme de cinq ou six mois, sans qu'il survienne une rupture du kyste fœtal. Il est même très-commun de voir la rupture

se produire à une époque plus hâtive, et rompre ainsi brusquement le cours de la grossesse. Or, en pareil cas, celle-ci peut être différenciée des corps fibreux par les caractères que je viens d'indiquer, c'est-à-dire par la gracilité, la faible consistance et la mobilité ou le ballottement du fœtus. Enfin, quand, au contraire, la grossesse est avancée et que l'enfant n'a pas encore succombé, les bruits cardiaques de ce dernier, ainsi que ses mouvements actifs, constituent une ressource infaillible pour éviter toute confusion avec les corps fibreux sous-péritonéaux de la matrice. D'où il suit que, dans le diagnostic différentiel de ces deux sortes de tumeurs, c'est quand le fœtus est arrivé au terme de sept mois ou au-delà, et qu'il est mort avant tout examen de la femme, que les difficultés les plus sérieuses doivent se produire. Alors, en effet, les signes si précieux qui précèdent ne peuvent plus être invoqués, et l'on constate, dans les deux cas, une grande similitude de symptômes. Voyons cependant, par une analyse détaillée des phénomènes, si, dans ces conditions spéciales, on peut arriver à un diagnostic précis.

Ainsi que je le faisais remarquer plus haut, la présence d'une tumeur volumineuse dans l'abdomen, la dureté et la faible mobilité de cette dernière (1), l'absence de bruits particuliers à l'auscultation, ou, parfois, l'existence de souffle isochrone aux pulsations de l'artère radiale, l'absence de modifications notables dans le col utérin et dans les glandes mammaires, de même que la dépression ombilicale et la coloration de l'abdomen, constituent tout un ensemble de caractères qui sont communs aux deux ordres de tumeurs. Il en est de même de la persistance, et parfois du trouble de la menstruation, de l'apparition accidentelle de quelques métrorrhagies, et enfin de l'âge et des avortements antérieurs de la femme.

Toutes ces données ne peuvent donc être d'aucun secours pour le diagnostic différentiel.

(1) Dans les grossesses extra-utérines, la quantité de liquide amniotique, déjà fort restreinte à partir du 7e mois, diminue encore après la mort du fœtus. Bientôt même, ce liquide disparaît complétement.

L'état de santé générale, quel qu'il soit, pouvant offrir, dans les deux cas, de grandes variétés, ne saurait non plus constituer une ressource sérieuse.

Lorsque le placenta se trouve greffé sur la partie inférieure de la cavité pelvi-péritonéale, les pulsations de cet organe deviennent parfois perceptibles par le toucher vaginal. Mais, l'existence de ce signe étant subordonnée à l'état de vie du fœtus, elle se trouve naturellement détruite par le fait même de la mort de ce dernier.

J'ai déjà laissé suffisamment entendre ce qu'il fallait penser du ballottement, au point de vue qui nous occupe. On sait, en effet, que ce phénomène est matériellement impossible à produire, sans une certaine quantité de liquide. Or, dans les grossesses extra-utérines d'enfant mort, le liquide amniotique disparaît promptement en presque totalité.

Le cathétérisme utérin, d'une utilité si souvent contestable, serait, dans le cas présent, aussi irrationnel qu'infructueux.

Enfin, la constatation par le palper des inégalités et des bosselures dépendantes du corps de l'enfant, constatation d'une grande utilité si elle était toujours possible, perd, en réalité, beaucoup de sa valeur, si l'on considère que les grosses tumeurs fibreuses sont elles-mêmes souvent inégales, mamelonnées, et simulent ainsi plus ou moins les reliefs anguleux du squelette fœtal. D'autre part, les tumeurs sphéroïdales que représentent, à travers les parois de l'abdomen, la tête, le dos et le siége de l'enfant, se rapprochent tellement de la conformation habituelle des corps fibreux, que ce signe reste aussi très-insuffisant, et ne peut être d'un grand secours pour le diagnostic.

Au contraire, la délimitation exacte du corps de la matrice et la complète indépendance de cet organe d'avec la tumeur pourraient fournir, en faveur de la grossesse, une excellente donnée, en permettant d'exclure l'idée d'un corps fibreux. On sait, en effet, que les grosses tumeurs de ce genre, quel que soit, d'ailleurs, le degré de leur pédiculisation, conservent toujours avec l'utérus des connexions importantes. Malheureusement encore, l'exploration la plus minutieuse et la plus attentive ne conduit souvent qu'à de vagues probabilités tou-

chant la réalité de ce caractère. En raison de la difficulté même, ou parfois de l'impossibilité de sa constatation sur le vivant, le signe dont il s'agit ne mérite donc, en définitive, comme le précédent, qu'une confiance très-restreinte.

A mon avis, le symptôme vraiment important, le seul peut-être qui soit à peu près constant, c'est, d'une part, la transmission du mouvement de la tumeur au col utérin, dans le cas de corps fibreux, et, d'autre part, l'absence de ce phénomène ou son existence très-douteuse, lorsqu'il s'agit d'une grossesse abdominale. Dans le fait que j'ai rapporté, cette transmission n'existait pas, et l'autopsie nous en a fourni l'explication, en montrant que le fœtus était indépendant de la matrice. Ce signe nous eût été, sans aucun doute, d'un grand secours pour le diagnostic, si nous en eussions tenu un compte suffisant.

Les renseignements donnés par la malade sur le début de la tumeur, sur les troubles fonctionnels qui ont pu l'accompagner, de même que sur la rapidité ou la lenteur de son accroissement, et sur la perception ou l'absence de mouvements fœtaux, etc., etc., constituent également une ressource précieuse. Toutefois, si l'on considère combien certaines femmes sont insouciantes de leur état, combien elles s'observent mal et manquent parfois d'intelligence ou de sincérité; si l'on remarque, en outre, que bon nombre de celles qui sont atteintes d'une affection utérine telle que des fibrômes, éprouvent des phénomènes plus ou moins analogues à ceux de la grossesse, on sera conduit à restreindre beaucoup l'importance de cette source du diagnostic. C'est, en particulier, ce que nous avons cru devoir faire, bien à tort il est vrai, dans le cas que j'ai précédemment relaté.

Enfin, la marche de l'affection peut servir utilement à résoudre la question du diagnostic, et permettre, à l'occasion, de rectifier une erreur antérieure. Il peut arriver, en effet, que l'évolution de la tumeur soit caractérisée par des phénomènes très-différents, selon qu'il s'agit d'une tumeur fœtale ou d'un corps fibreux. C'est, du moins, ce qui me paraît résulter des faits que j'ai observés et de plusieurs autres qui sont consignés dans la science. Je laisse, à dessein, de côté, certaine

complications communes aux deux affections, telles que la péritonite, le ramollissement et la fluctuation des tumeurs (1); car ces phénomènes ne servent, en général, qu'à augmenter l'embarras. Mais si l'on considère la marche normale des deux ordres de tumeurs, on est frappé de voir que, *dans l'une*, la résorption graduelle du liquide amniotique, puis bientôt sa disparition complète et la condensation des tissus du fœtus, produisent une diminution rapide de volume, en même temps qu'une augmentation de consistance, et une plus grande régularité de forme. *Dans l'autre*, au contraire, l'accroissement ou, tout au moins, la persistance du volume constaté au premier examen, est un phénomène à peu près constant ; jamais, même dans les cas extrêmement rares où le fibrôme se calcifie, on n'observe une augmentation rapide de densité et de consistance. Il est à regretter seulement que cet élément de diagnostic ne puisse être que bien rarement mis à profit ; car, trop souvent, des complications viennent l'obscurcir ou font succomber la femme avant que les phénomènes aient pu se manifester. Ce n'est donc que dans les tumeurs fibreuses et dans les grossesses hétérotopiques à évolution bénigne, si je puis ainsi dire, que les signes fournis par la marche de l'affection conservent toute leur valeur.

En résumé, comme on le voit, il reste bien peu de ressource au clinicien pour différencier avec quelque certitude les deux sortes de tumeurs que je viens de comparer entre elles ; et je ne crois pas m'écarter de la vérité, en disant que cette question du diagnostic réclame encore de nouvelles lumières.

(1) Le ramollissement et la fluctuation résultent : *Dans les cas de grossesse* de l'inflammation du kyste et de la macération du fœtus; *dans les cas de fibrome*, d'une infiltration séro-sanguine ou d'un épanchement soit sanguin, soit purulent.

XLe ANNÉE. — AVRIL 1865.

SOMMAIRE.

EXTRAITS DES PROCÈS-VERBAUX. — 1. Dépression symétrique des pariétaux.— 2. Thrombose des deux artères vertébrales. — 3. Oblitération des deux artères coronaires. — 4. Cancer de l'estomac ; perforation de la face antérieure oblitérée par le lobe gauche du foie adhérent à l'estomac ; dilatation bronchique. — 5. Hydropisie de la vésicule biliaire. — 6. Tumeur fibro-plastique colloïde : oblitération des vaisseaux poplités ; circulation collatérale ; ulcération artérielle ; hémorrhagie mortelle. — 7. Mal perforant du pied. — 8. Fracture double verticale du bassin des deux côtés, avec diduction du pubis. — 9. Diagnostic des calculs urinaires. — 10. Fistule vésico vaginale.

OBSERVATIONS. — I. Cancer primitif du pancréas, par M. LABBÉE, interne des hôpitaux.

II. Néphrite calculeuse du rein droit, par M. LABBÉE, interne des hôpitaux.

III. Tumeur épithéliale de la région carotidienne droite ; début probable par les ganglions ; perforation du pharynx ; hémorrhagie ; mort ; par M. KALINDERO, interne des hôpitaux.

IV. Hernie crurale droite étranglée ; grossesse de trois mois ; débridements ; anus contre nature ; péritonite ; avortement : mort, par M. JOLLIVET, interne des hôpitaux.

V. Ostéopériostite des deux tibias ; phlébite des sinus intracrâniens ; infection purulente, par M. LOUVET, interne des hôpitaux.

VI. Kyste multiloculaire de l'ovaire ; ovariotomie, par M. BOUCHER, interne des hôpitaux.

1. *Dépression symétrique des pariétaux.*

M. Prévost met sous les yeux de la Société la partie postérieure d'un crâne, qui présente sur ses faces pariétales deux dépressions symétriques dues à la raréfaction du tissu osseux de la table externe et du diploé. La table interne est parfaitement conservée, et la surface interne des fosses pariétales ne présente aucune saillie et aucune dépression à ce niveau.

M. Houel. Ce qui serait anormal serait la symétrie, cette raréfaction est toujours symétrique.

M. Laborde. Il est difficile de croire, au point de vue étiologique, que cette lésion soit sénile. Il est probable qu'elle date de l'enfance, ou qu'elle est congénitale. Peut-être n'est-ce là qu'une trace d'ancien rachitisme ou de scrofule. On sait, en effet, que les affections scrofuleuses sont souvent symétriques.

M. Houel. L'atrophie des os du crâne est toujours symétrique ; quand on voit qu'elle va jusqu'à la perforation, il est difficile d'accepter que ce soit une perforation congénitale, souvent c'est le diploé qui semble disparaître le premier.

M. Hayem. Habituellement il existe de l'injection autour des points atrophiés, il y a de l'éburnation. En sorte que cette atrophie marche généralement avec l'hypertrophie des os. On l'a rapproché de l'arthrite sèche, parce que, dans cette affection, il y a un processus à peu près analogue à celui du morbus coxæ senilis.

M. Guéniot. Cette lésion n'est pas congénitale, la meilleure preuve, c'est qu'on ne l'observe que chez les vieillards.

M. Laborde. Cet argument est assez spécieux ; mais si on trouve l'atrophie chez les vieillards, c'est que, chez eux, on ouvre toujours le crâne. Enfin, cette symétrie fait plutôt penser à un arrêt de développement qu'à une lésion morbide.

M. Giraldès. Chez les enfants, on trouve des atrophies des os du crâne. Cela est exact, mais c'est chez les enfants qui ont une hypertrophie du cerveau, une hypertrophie des sir-

convolutions. Il y a alors amincissement de la paroi crânienne, qui peut même être percée de trous par la pression des circonvolutions, et cela même chez le nouveau-né. Mais ces atrophies crâniennes ne ressemblent pas à celle-ci. La surface externe est lisse, le crâne est usé de dedans en dehors ; ici, c'est l'inverse, je ne sais pas à quoi attribuer la lésion que nous avons sous les yeux.

M. Houel. Non-seulement cette forme d'atrophie est toujours symétrique, et elle siége toujours là au niveau des lobes occipito-pariétaux, jamais sur la partie antérieure du crâne.

M. Guéniot. Lorsque les enfants ont le crâne incomplétement ossifié, c'est près des sutures et des fontanelles que l'on observe ces défauts d'ossification.

M. Giraldès. Dans la forme répondant à l'hypertrophie des circonvolutions, c'est à travers les os que se font les perforations.

M. Ranvier. Ce qu'il y a de particulier, c'est que cette lésion ne s'accompagne pas de modifications circonvoisines. Elle commence brusquement, et paraît s'être développée aux dépens du diploé, qui a disparu.

M. le prof. Cruveilhier. L'hypertrophie par places précède ces atrophies. Il n'y a jamais d'atrophie sans hypertrophie circonvoisine. C'est la lame interne qui reste.

---

2. *Thrombose des deux artères vertébrales.*

M. Martineau présente une thrombose des deux artères vertébrales au moment où elles se réunissent pour former le tronc basilaire.

Un homme de soixante-trois ans, dessinateur, est entré le 7 avril dans le service de M. Trousseau, à l'Hôtel-Dieu. Il y a sept ans, il fut pris, pendant son travail, de vertiges avec perte de connaissance. Une application de sangsues fit disparaître les accidents. Depuis cette époque, il n'a pas été malade, mais,

le 6 avril, il est pris de vertiges avec céphalalgie et bredouillement, l'intelligence reste complète. Il y avait peut-être un peu de faiblesse dans la partie gauche du corps, mais très-légère. Il vint à pied à l'Hôtel-Dieu. Le symptôme dominant fut une céphalalgie frontale assez persistante. Il n'y avait pas de vomissements. Puis, au bout de quelques jours, il est pris de nausées et de vomissements, et il déclare de plus qu'il tourne continuellement dans son lit. Il a, en un mot, un vertige rotatoire. Ces accidents persistent cinq ou six jours. Après lesquels, pendant un temps à peu près égal, il va parfaitement bien. Mais le 20 avril il est pris, vers quatre heures du soir, de convulsions épileptiformes, et il succombe à trois heures du matin, sans avoir repris connaissance.

A l'autopsie, on trouve les sinus gorgés de sang, rien dans l'arachnoïde. La pie mère est épaissie, infiltrée de sérosité sanguinolente avec quelques ecchymoses. Les artères sont dures, parsemées de plaques calcaires. Les artères sylviennes contiennent du sang liquide. Dans les artères vertébrales, on constate un double caillot. Dans la gauche, le caillot est noirâtre, dur, adhérent aux parois artérielles. Ce caillot a 3 centimètres. Dans l'artère vertébrale droite, le caillot paraît plus jeune, il n'a qu'un centimètre. Les deux caillots se réunissent dans le tronc basilaire. Là, il se trouve un caillot de 2 ou 3 millimètres de longueur, qui n'oblitère pas le tronc basilaire.

En définitive, nous trouvons ici un premier caillot, celui de la vertébrale gauche, qui paraît dater des premiers accidents du 7 avril, tandis que le dernier est probablement récent. C'est probablement l'obstacle apporté à la circulation encéphalique qui a donné naissance aux derniers phénomènes épileptiformes.

Ce qu'il y a de particulier dans ce fait, c'est l'absence de lésion cérébrale et l'absence d'altération de la motilité et de la sensibilité.

---

3. *Oblitération des deux artères coronaires.*

M. Rondeau :

Gentil, Adrien, cinquante-six ans, doreur à la colle, se présente à l'hôpital Beaujon dans un état d'amaigrissement très-prononcé, avec une coloration jaune olive.

Ancien soldat, cet homme a toujours joui d'une bonne santé, sauf quelques douleurs rhumatismales qu'il éprouva en 1832. Pas d'accidents syphilitiques. Au sortir du service, il mania longtemps la céruse sans ressentir aucun symptôme d'empoisonnement saturnin.

Malade depuis les premiers jours de janvier 1865, à la suite d'une perte d'argent, ce n'est que le 14 qu'il s'aperçut de son ictère. Il avait alors de la constipation, aujourd'hui ses selles sont liquides, jaunâtres.

L'abdomen est volumineux, distendu par des gaz et par un léger épanchement. Les parois du ventre sont épaissies, œdémateuses, sillonnées par les veines dilatées. Le foie est augmenté de volume, douloureux à la pression, sans qu'il soit possible de sentir d'irrégularités à sa surface.

Il y a de l'œdème des membres inférieurs.

Le jour même de son entrée dans la salle Saint-François (30 mars), il se plaint d'éprouver dans la jambe droite une sensation de fourmillement avec quelques élancements.

Rien dans les poumons; les battements et les bruits du cœur sont normaux.

Langue sèche, râpeuse ; anorexie, diarrhée.

Les jours suivants, affaiblissement de plus en plus marqué du malade ; sphacèle du pied droit ; épistaxis fréquents, hoquet ; mort.

Autopsie le 7 avril.

Noyaux cancéreux disséminés dans le foie. Distension de la vésicule biliaire dont les parois offrent un épaisissement cancéreux. Compression du canal cholédoque par le pancréas et les ganglions mésentériques, qui étaient également altérés.

Dilatation du canal de Wirsung, kystes pancréatiques.

Les reins étaient hypérémiés, et dans une des pyramide du rein droit se logeait un noyau cancéreux.

L'aorte et la veine cave sont comprimées par les ganglions mésentériques, considérablement hypertrophiés et dégénérés.

En ouvrant le tronc artériel on constate, à partir de sa portion abdominale inférieure et dans toutes ses divisions, dans le muscle inférieur droit comme dans le gauche, une coloration rouge lie de vin qui ne disparaît pas par le lavage. La séreuse vasculaire est altérée par places dans toute l'étendue du système circulatoire, que nous examinons, et laisse apercevoir les productions athéromateuses et crétacées qui siégent au-dessous d'elle.

Les veines du membre abdominal droit sont oblitérées par des caillots résistants, adhérents en certains points et présentant une organisation d'autant plus complète qu'on s'élève vers la racine du membre. Le caillot remonte jusque dans la veine iliaque, et se termine par une extrémité renflée, arrondie, libre, dans une étendue de deux centimètres.

Poumons congestionnés.

Plaques athéromateuses sur la valvule mitrale ; les valvules sigmoïdes sont saines. Absence de caillots. Oblitération des deux artères coronaires par un caillot crétacé qui suit les principales divisions des artères du cœur. La fibre musculaire de cet organe est ramollie, présentant une teinte ictérique et, au microscope, quelques granulations graisseuses.

En présence d'une altération si ancienne des artères coronaires qui produisait l'oblitération complète de ces vaisseaux, il est étonnant de n'avoir observé pendant la vie aucun trouble cardiaque ni de lésions locales plus étendues et plus prononcées dans le système musculaire du cœur.

A l'ossification des artères coronaires, on a attribué la syncope, des palpitations, la rupture du cœur et même l'angine de poitrine, notre malade n'a jamais accusé aucun de ces symptômes pendant les dix jours qu'il est resté soumis à notre observation.

En 1850, M. Cruveilhier a montré à la Société anatomique une portion du ventricule droit du cœur sphacelée à la suite de l'oblitération de l'artère coronaire postérieure.

Sur la pièce qui fait le sujet de cette présentation, les deux artères coronaires sont complétement oblitérées par un caillot calcifié, et l'on n'observe qu'un léger ramollissement de la fibre musculaire dû à quelques granulations graisseuses qu'y montre l'examen microscopique.

---

4. *Cancer de l'estomac. — Perforation de la face antérieure oblitérée par le lobe gauche du foie adhérent à l'estomac. — Dilatations bronchiques.*

M. Prévost communique à la Société l'observation suivante :

Voirgard, Marie, soixante-dix-neuf ans, morte le 19 avril 1865. Salle Saint-Denis, 22.

Cette malade entre pour une bronchite intense avec expectoration abondante ; elle tousse déjà depuis six ans. N'a jamais eu d'hémoptysies.

L'examen du thorax fait constater de l'exagération de la sonorité et de la perte d'élasticité des deux côtés. La respiration est faible ; on perçoit mal le murmure vésiculaire ; des râles sibilants, ronflants et sous-crépitants sont disséminés dans les deux poumons et aux sommets. La respiration, un peu soufflante, est couverte par des râles sous crépitants qui pourraient presque simuler du gargouillement.

Crachats purulents abondants, deux demi-crachoirs au moins dans les 24 heures. Jamais eu de vomissements.

La malade s'affaiblit graduellement, sa toux augmente ; elle maigrit, mange fort peu et succombe dans un véritable marasme, le 15 avril.

Autopsie. — Thorax. Poumon droit, 650 gr., très-emphysémateux dans toute son étendue ; les bronches, très-injectées, sont complétement remplies de pus et un peu dilatées dans leurs gros rameaux. Dans le lobe supérieur, on sent au toucher de nombreuses indurations, et la coupe y fait voir une foule de petites cavernules de la grosseur d'un pois, rappro-

chées les unes des autres et entourées d'un tissu chroniquement induré. — Ces cavernules pourraient être prises pour une dégénérescence tuberculeuse ; mais si l'on examine les bronches de ce lobe dans toute leur étendue, on arrive sans peine à les suivre jusqu'à ces cavernes, qui ne sont que le résultat de la dilatation de ces conduits, dilatation qui existe en ampoule sur leur trajet dans certains points, ce qui est surtout visible à leur extrémité dilatée. La muqueuse de ces conduits présente comme des espèces de valvules formées par des tractus fibreux, qui s'étendent d'une paroi à l'autre.

La partie postérieure du lobe moyen présente par places une hépatisation granuleuse qui, dans certains points, a atteint le troisième degré ; le tissu gagne le fond de l'eau.

Poumon gauche, 380 gr., très-emphysémateux. Les bronches du lobe supérieur présentent la même altération que dans l'autre poumon, et même à un degré plus avancé.

Estomac, présente à sa face antérieure, à deux travers de doigts du cardia, une vaste ulcération atteignant presque la largeur de la paume de la main ; elle correspond au lobe gauche du foie, qui remplaçait la paroi stomacale détruite : il était adhérent à l'estomac. Cette ulcération correspond à une vaste dégénérescence carcinomateuse. La muqueuse stomacale, épaissie, offre des végétations ramollies et réduites, presque partout, en un vrai putrilage. Cette altération a envahi une grande partie du cul-de-sac de l'estomac, les faces antérieure et postérieure de la petite courbure dans le tiers environ de l'étendue de l'organe. — Orifices (cardia pylore), sains. — La grande courbure n'est pas altérée.

Aorte, très-calcifiée et athéromateuse dans toute son étendue, surtout depuis sa bifurcation. Les deux bronches sont complétement calcifiées et décrivent une flexuosité en forme d'S.

L'examen micrographique montre une prolification considérable de noyaux dans le tissu altéré ; on n'y remarque pas de cellules. Quant aux végétations, elles sont formées d'un véritable putrilage sans structure distincte, et ne contiennent pas de noyaux.

5. *Hydropisie de la vésicule biliaire.*

M. *E. Labbée :* La pièce que nous avons l'honneur de présenter a été recueillie chez un homme de 75 ans, Allemand d'origine, né en Prusse, le nommé Kox, tailleur de profession.

Voici quelques renseignements sur les antécédents de cet homme : c'est un buveur, n'ayant jamais eu de maladies fort graves. Il accuse une fluxion de poitrine, quelques indispositions, quelques blessures sans gravité. Pas d'accidents syphilitiques. Il est d'une constitution médiocre, d'un tempérament lymphatique. Aspect cachectique assez marqué. Il est entré à l'hospice par suite de revers de fortune, n'ayant pas d'infirmités. Quelques jours après son arrivée, le 7 février, il vient à l'infirmerie pour se faire traiter d'une gastrite qui semble être idiopathique. Cette affection paraît céder à des diurétiques divers ; il est convalescent de cette maladie, quand, le 29 mars, il contracte une pneumonie qui cause sa mort le 1er avril.

Cet homme n'a jamais eu de coliques hépatiques, ou, du moins, il a gardé un silence absolu sur ce sujet. Nous l'avons, en effet, longuement interrogé à son entrée à l'infirmerie, sur ses antécédents, à l'effet de découvrir s'il n'avait pas eu de gravelle, et, par suite, de coliques néphrétiques; il nous eût certainement parlé de coliques quelconques, s'il avait eu à subir des accès de coliques hépatiques; il a été, je le répète, complètement muet à cet égard.

Ceci posé, j'arrive à la description de la pièce qui a fait le sujet de notre présentation.

C'est une hydropisie de la vésicule biliaire. Cette vésicule est convertie en un kyste volumineux, transparent, sans frémissement hydatique.

Les dimensions de la vésicule ont doublé dans tous les sens.

Ainsi la longueur, du col au fond, est de 17 à 18 centimètres.

La largeur, au niveau du bas-fond, est de 5 centimètres.

Les parois du kyste sont blanches, d'un blanc chatoyant.

Le foie étant en place, on pouvait voir que la vésicule débordait de 4 à 5 centimètres le bord tranchant de la glande. Cette vésicule, ainsi accrue en volume, descendait assez bas dans l'abdomen; son fond venait se perdre au milieu des circonvolutions de l'intestin grêle, à peu de distance de l'ombilic. Disons-le tout de suite, cette particularité a été constatée sur le cadavre; le diagnostic n'a pas été fait sur le vivant; aucun symptôme ne nous a fait soupçonner une semblable lésion.

La cause de cette hydropisie est facile à saisir. Le réservoir de la bile est oblitéré, au niveau de son col, par un calcul biliaire enchatonné, très-adhérent aux parois. Ce calcul est à facettes, du volume d'une noisette.

Le canal cystique représente un cul-de-sac dont le fond repose sur l'une des faces du calcul obturateur; il est libre dans toute son étendue, dilaté de manière à admettre librement dans son intérieur le doigt indicateur. Il semble, en quelque sorte, avoir remplacé le réservoir, impropre à remplir ses fonctions.

Les canaux hépatique et cholédoque sont normaux.

Le foie est sain, d'un volume normal.

Le contenu du kyste, représenté par la vésicule, est formé par un liquide transparent, un peu visqueux, et une quantité considérable de petits calculs biliaires de toutes les dimensions, depuis la grosseur d'une noisette jusqu'à celle d'une petite lentille. Ces calculs sont au nombre de deux à trois cents. Ils sont formés d'une enveloppe de cholestérine, et contiennent, au centre, une masse noire, constituée par la matière colorante de la bile.

Les parois du kyste sont assez épaisses, très-blanches, comme parcheminées, et tout-à-fait comparables, quant à leur aspect et leur consistance, à la dure-mère crânienne. Elles sont un peu rugueuses à leur face interne; il n'y a pas trace d'aréoles.

M. *Guéniot :* Cette pièce anatomique représente, en quelque sorte, le plus grand développement que prenne la vésicule. Dernièrement, j'ai pu voir un cas absolument analogue.

M. *Cornil :* Dans ces hydropisies de la vésicule, le liquide

contient tous les acides de la bile. Ce qui manque, c'est la matière colorante.

---

6. *Tumeur fibro-plastique colloïde. — Oblitération des vaisseaux poplités. — Circulation collatérale. — Ulcération artérielle. — Hémorrhagie mortelle.*

M. E. *Nicaise* donne le résumé de l'observation suivante :

J..., 40 ans, entre à l'hôpital de la Pitié, le 13 mars 1865, dans le service de M. Gosselin.

Ce malade ne présente, dans ses antécédents, aucune maladie grave. Il vient pour une tumeur du creux poplité droit, ayant débuté il y a dix mois. Le développement s'en fit rapidement et sans douleur aucune. La tumeur est lobulée, mobile, assez molle, presque fluctuante en certains points, sans adhérence au fémur. Pas d'œdème du membre; les artères de la jambe donnent des battements. On ne trouve pas l'artère poplitée. M. Gosselin propose au malade l'ablation de la tumeur, en admettant comme possible l'amputation de la cuisse, selon l'état des vaisseaux poplités.

La tumeur est enlevée le 25 mars; elle s'énuclée assez facilement. On trouve les vaisseaux poplités accolés sur la tumeur et oblitérés dans l'étendue de 6 à 7 centimètres. M. Gosselin en fait la ligature au-dessus et au-dessous de la tumeur, et la circulation du membre se faisant bien par les vaisseaux collatéraux, il n'a pas besoin de recourir à l'amputation de la cuisse.

La tumeur pèse 3 kilog.; elle est composée de plusieurs lobes enveloppés chacun d'une même coque fibreuse, et se séparant facilement les uns des autres. Ces lobes sont de consistance variable, tous formés d'éléments fibro-plastiques et de substance colloïde, mais avec des dispositions diverses. Dans certains lobes, la substance colloïde prédomine; dans d'autres, ce sont les éléments fibro-plastiques, c'est-à-dire des noyaux embryo-plastiques granuleux rares; des noyaux de

même nature, mais peu volumineux et remplis de granulations graisseuses abondantes; des corps fusiformes remplis aussi de granulations graisseuses. Je signalerai la présence de granulations graisseuses dans tous les éléments de la tumeur, même dans ceux qui occupent les lobes où la substance colloïde prédomine.

Pendant les jours qui ont suivi l'opération, l'état général du malade s'est maintenu bon; le membre inférieur droit a la même température que l'autre, malgré l'absence des vaisseaux poplités: il n'y a pas non plus d'œdème. Les ligatures sont tombées le septième jour. L'état de la plaie et l'état général faisaient donc espérer une guérison, quand une hémorrhagie foudroyante par le bout supérieur de l'artère poplitée est venue enlever le malade en quelques minutes, le 6 avril, douzième jour après l'opération.

Autopsie faite le 7 avril.

On constate la perméabilité de l'artère poplitée. La veine correspondante est normalement oblitérée.

Quant à l'artère, elle ne présente pas de caillot dans son intérieur, seulement des débris fibrineux appliqués sur sa face interne, semblables à ceux qu'on rencontre dans les caillots ramollis. Il y a, en outre, une certaine quantité d'un liquide trouble, puriforme. L'artère est rouge, légèrement injectée à son extrémité. La membrane externe paraît normale; elle est recouverte, à sa face externe, par les débris du caillot et des membranes internes. En effet, ces deux membranes sont détruites dans l'étendue de 1 centimètre 1/2 au-dessus de la ligature; elles sont limitées par un bord irrégulier, déchiqueté, et, en outre, décollées de la membrane externe dans l'étendue de quelques millimètres.

M. Gosselin et M. Richet désignent cette altération sous le nom d'ulcération. M. Richet a décrit une lésion semblable dans l'artère axillaire, également avec hémorrhagie mortelle (*Arch. méd.*, déc. 1864).

Au microscope, on reconnaît que les détritus sont formés de fibrine grenue, en quelques points fibrillaire; puis de débris des membranes internes, où l'on rencontre quelques fibres conjonctives, des lamelles élastiques, le tout infiltré de granu-

lations graisseuses assez abondantes, de granulations moléculaires et de quelques leucocytes. Le liquide trouble est formé de granulations moléculaires et graisseuses et de quelques leucocytes.

Il y a donc eu ici : ramollissement pnriforme du caillot, ulcération des membranes internes, altérations consécutives à la ligature, comme porte à le faire croire l'oblitération normale de la veine correspondante.

M. *le professeur Cruveilhier* : Les diverses apparences que présente la tumeur sont des états consécutifs. L'état primitif est la dégénérescence gélatiniforme. Cette interprétation anatomique est favorable au succès de l'opération.

M. *Desprès* : Je ne partage pas cette opinion. Le développement rapide de la tumeur éveille déjà l'idée de tumeur de mauvaise nature. J'ai vu, il y a denx ans, un cas presque identique, et il y a eu récidive sur place. Il est même probable qu'il y a eu envahissement pulmonaire. Avec M. Ed. Cruveilhier, j'ai vu, dans le service de M. Nélaton, un fait du même genre : il y a eu sept ou huit récidives sur place. Le pronostic pour le malade de M. Gosselin me semblait devoir être récidive de la tumeur d'ici à deux ans.

M. *Houel* : J'ai vu le malade avant son entrée à l'hôpital. L'opération était entourée de graves difficultés. La tumeur avait pris naissance dans le creux poplité, puis avait gagné en remontant, de telle sorte que si l'on s'était décidé pour l'amputation, il aurait fallu la pratiquer au-dessous des trochanters.

Quant à la nature de la tumeur, je partage l'opinion de M. Desprès. Dans la cuisse, il y a deux siéges d'élection pour les tumeurs fibro-plastiques : l'une en haut, l'autre au creux poplité. Elles se développent avec une rapidité effrayante. Leur principal caractère, c'est leur marche. Elles n'ont pas leur point de départ dans l'os. Elles récidivent quelquefois dans la cicatrice, mais toujours dans l'année. Dans la pièce qui nous est présentée, il y a bien une dégénérescence gélatiniforme, mais je la crois secondaire ; la production fibro-plastique, au contraire, est primitive.

V. Forme particulière de mal perforant du pied.

M. le *Dr Dieu*, présente le pied gauche d'un homme de 65 ans, d'une bonne constitution, et d'une bonne santé habituelle; amputé de la jambe droite, pendant les guerres de l'empire, pour une fracture comminutive par coup de feu.

Il y avait déjà de nombreuses années que cet homme ressentait de fortes douleurs dans le pied gauche, lorsque il y a douze ans, la maladie se localisa au niveau de l'articulation métatarso-phalangienne du 4e orteil; après quelque temps de souffrances atroces dans cette articulation, il se forma de petites ulcérations à la face plantaire, et dans le pli digito-plantaire, et il s'en écoula un liquide purulent peu abondant.

Cet écoulement dura pendant 5 à 6 ans, puis enfin il s'arrêta, les douleurs se calmèrent et l'affection parut guérir dans cette articulation. Il est bon de remarquer que la maladie ne commença pas par un durillon enflammé, comme dans le mal perforant ordinaire, elle commença de dedans en dehors.

Pendant que l'affection paraissait devoir cesser dans le 4e orteil, des douleurs commencèrent à se manifester dans l'articulation métatarso-phalangienne du 5e orteil, il y a de cela 5 ans; quelque temps après il se forma une petite ulcération au pourtour du pli digito-plantaire, et depuis cette époque il se fit par là un suintement ichoreux peu abondant. Il n'y avait aucun durillon, à la plante du pied; et de plus contrairement à ce qui se passe dans le mal perforant ordinaire, les douleurs qui étaient atroces pendant la nuit, ne se calmaient que par la marche, lorsque le malade appuyait fortement sur la partie malade.

Il y a deux mois environ, le malade eut une douleur sciatique très forte, qui se termina après l'apparition d'un zona qui suivit tout le trajet du nerf sciatique. A la même époque, il se forma à la plante du pied, une petite ulcération de la largeur d'une pièce de 20 centimes, et qui était placée en regard de la tête du 5e métatarsien.

Enfin ce malheureux, pour mettre fin à ses douleurs, se pendit il y a quelques jours.

A l'autopsie on constate que la courbe du pli digito-plantaire n'est plus normale; au niveau du quatrième métatarsien, la ligne devient très oblique de haut en bas et de dedans, en dehors, de plus on remarque que les articulations du quatrième et cinquième métatarsiens sont complétement détruites de façon que l'orteil ne tient plus au métatarsien que par les parties molles.

Les tissus de la partie externe du pied sont légèrement infiltrés de sérosité, et au niveau des articulations malades, les tissus sont fongueux et lardacés.

Lorsque l'on ouvre ces articulations, on voit que le quatrième métatarsien est raccourci d'environ un centimètre, et il présente à sa partie interne, une partie d'os qui n'est pas détruite, de sorte qu'il a la forme de la partie inférieure du cubitus; la première phalange du quatrième est en partie détruite.

Le cinquième métatarsien est aussi raccourci d'un centimètre, et toute la première phalange du cinquième orteil est détruite sauf un noyau osseux de la grosseur d'un pois qui est isolé au milieu des tissus fongueux.

M. Ranvier a fait l'examen microscopique de cette pièce, et n'y a trouvé que du tissu osseux normal.

M. *Desprès.* Cette affection n'est pas devenue un mal perforant, parce que cet homme avait des habitudes de grande propreté. Il n'a pas eu de ces callosités qui sont le point de départ d'inflammation, d'ulcération donnant naissance au mal perforant.

---

8. *Fracture double verticale du bassin des deux côtés avec diduction du pubis.*

M. Dard présente à la Société le bassin d'un homme entré à la Pitié le 20 mars 1865, dans le service de M. Richet.

Une voiture lui a passé obliquement sur la partie supérieure de la cuisse gauche, de bas en haut et de dedans en dehors.

On constate, à son entrée au service, une violente ecchymose du scrotum de la moitié supérieure de la cuisse et de la partie inférieure de l'abdomen. Pas de fracture apparente.

Quelques jours après, survient un abcès de la région inguinale renfermant des gaz, il nécessite une large incision des téguments de cette région ; le pus a une odeur fétide.

Le 14 avril, le malade est pris d'un frisson violent ; il meurt le 16 avril avec tous les symptômes de l'infection purulente.

A l'autopsie, on trouve des abcès métastatiques dans les deux poumons.

Les deux fosses iliaques et le petit bassin présentent une coloration ardoisée annonçant la présence d'une ancienne ecchymose. Un vaste foyer purulent anfractueux occupe la partie supérieure et interne de la cuisse, la paroi abdominale, le scrotum.

De plus, il existe une fracture double verticale du bassin de chaque côté. A droite, le trait le plus externe de la fracture intéresse la cavité cotyloïde dans son tiers interne ; la seconde fracture siége sur la branche ascendante de l'ischion. A gauche, la cavité cotyloïde n'est pas entamée, les deux fractures portent, l'une sur la branche horizontale du pubis, l'autre sur la branche descendante. Il existe, de plus, une petite esquille à ce niveau. Les surfaces articulaires du pubis sont écartées de 4 centimètres, les cartilages sont érodés, les ligaments détruits. En arrière, au-devant de la vessie, existe un abcès communiquant avec les foyers de la fracture. Il n'y a aucun déplacement de ces fragments, soit en haut, soit latéralement ; la vessie et l'urètre ne présentent aucune déchirure.

---

9. *Diagnostic des calculs urinaires.*

M. *Caudmont* fait une communication à la Société anato-

mique, sur l'obscurité qui entoure quelquefois le diagnostic de certains calculs urinaires :

L'année dernière, un vieux confrère vint à Paris, et profita de son séjour pour me parler de quelques difficultés qu'il éprouvait pour uriner. Il rejeta bien loin l'idée de calculs vésicaux, car il ne souffrait ni en voiture, ni à cheval. Toutefois, il me fut facile de reconnaître la présence de calculs, et, dans une séance de lithotritie, j'en broyai trois facilement. Tout marcha d'abord assez bien ; mais, au bout de quelques jours, des accidents de cystite et de néphrite se développèrent. Il ne pouvait plus être question de lithotritie ; M. Labbé consentit à faire l'opération de la pierre, et il retira 56 pierres de la vessie, qui, avec les 3 qui avaient été broyées, forment un total de 59 pierres. Des accidents de péritonite enlevèrent le malade.

Ces jours derniers, j'eus un cas à peu près analogue. Je reconnus la présence de calculs, pendant que je traitais un malade d'un rétrécissement. Le cours du traitement fut entravé par le développement d'orchite, d'hydrocèle ; il dura cinq mois. Il y a trois semaines, à la suite d'un exercice de voiture qu'à dessein j'avais conseillé, le malade rendit d'un seul coup un paquet de douze graviers, puis un treizième. Dans cette même journée et les suivantes, le malade en rendit trente sans douleurs.

De ces deux faits, je crois pouvoir tirer ces conclusions : d'abord que ces petits graviers peuvent être une cause d'erreur dans le traitement, et qu'il ne faut pas se rapporter seulement au volume de la pierre, que l'on saisit pour pratiquer la lithotritie. Puis, que si les eaux minérales ont quelquefois le privilége de faire évacuer des calculs relativement assez volumineux, cela tient surtout à l'exercice que des malades, habituellement sédentaires, prennent dans ces nouvelles conditions d'existence.

---

10. ***Fistule vésico-vaginale.***

M. ***Houel*** : Pendant que je remplaçais M. Nélaton, il est en-

tré une femme qui présentait les lésions d'une fistule vésico-vaginale. Par le toucher, on entrait de suite dans la vessie par une large ouverture. L'urètre était oblitéré par une membrane pellucide, qui se rompit à l'autopsie, en introduisant une sonde, mais sans le moindre effort. Il est à remarquer que cette femme était accouchée il y a neuf mois; on trouve au col les cicatrices qui témoignent de cet accouchement récent. L'urètre s'ouvre ici dans le vagin, et non dans la vessie, parce que le bas fond n'existe pas. Il s'agit de savoir si c'est là une affection congénitale ou traumatique.

M. *Labbé* : Je ne trouve pas là le caractère de tissu cicatriciel, surtout l'accouchement ayant été assez récent : les cicatrices seraient plus apparentes; j'incline donc vers l'idée d'une lésion congénitale. Je ne crois pas que, toutefois, on ait dû renoncer, pour cela, à une opération. On aurait eu certainement un vagin assez étroit ; mais on aurait pu épargner le col et laisser les règles couler par le vagin.

M. *Desprès :* Cette fistule est acquise, car il y a sur les parties postéro-latérales des traces de cicatrices évidentes. L'oblitération de l'urètre n'est pas un obstacle à cette interprétation. M. Pise de Montelimart a publié récemment un fait analogue. Il y avait oblitération de l'urètre. Il a obtenu une guérison complète.

Bosemann a publié des faits semblables. Les dessins joints à ce livre semblent la reproduction de cette fistule.

La tête du fœtus peut d'ailleurs faire des sections aussi complètes de la vessie et de la paroi antérieure du vagin. Enfin il y a des adhérences nombreuses de la vessie. Il y a là une fistule consécutive à un accouchement.

M. *Trélat.* Je partage complétement l'opinion de M. Desprès et je m'appuie également sur ces adhérences de la vessie. J'ajoute que jusqu'ici on n'a pas remarqué une disposition congénitale analogue, et que son existence est peu probable. En étudiant le développement du fœtus, on voit qu'à un certain moment de la vie les organes digestifs, urinaires et génitaux forment un cloaque trilobé. Le lobe supérieur répond à l'ouraque dilaté en ampoule, le moyen à l'appareil génital, le

postérieur au tube digestif. Or, par les progrès du développement l'éperon qui sépare les organes génitaux du rectum s'avance le premier et forme la paroi recto-vaginale. L'éperon qui sépare les organes génitaux de la vessie se développe à son tour, forme l'urètre en se déployant en paroi vésico-vaginale. S'il y a arrêt de développement, l'urètre manque, or, ici nous avons l'urètre, ce qui manque, c'est le bas fond de la vessie; ce n'est donc pas une lésion congénitale.

De plus, les fistules vésico-vaginales aussi vastes que celle-ci ne sont pas infiniment rares, même avec oblitération de l'urètre. Il y en a une notamment de Baker Brown, une de Duboué, une de de Roubaix.

M. *Houel*. Je me rallie volontiers à l'idée du traumatisme pour expliquer l'existence de cette fistule; mais je ne suis pas sûr que d'aussi vastes aient été opérées. Ce qui me ferait douter du succès, c'est que le bas fond de la vessie, et surtout le col de la vessie, sont détruits.

M. *Trélat*. Dans le fait de M. de Roubaix il y avait 7 centim. de fistule. Les opérations furent laborieuses et échouèrent cinq fois. Cela tenait à la déviation du canal de l'urètre que l'on suturait dans l'opération.

Obs I. — CANCER PRIMITIF DU PANCRÉAS, par M. *E. Labbé*, *interne des hôpitaux* :

Le nommé Simonin, né à Ajaccio, âgé de 75 ans, d'une constitution assez chétive, d'un tempérament lymphatique, entre, le 3 janvier 1865, à l'infirmerie de l'hospice. Cet homme s'est toujours assez bien porté; il n'a, parmi ses antécédents pathologiques, que peu de choses à signaler : ce ne sont que des indispositions légères. Son père et sa mère sont morts dans un âge avancé.

Vers le 11 décembre 1864, il fut pris de douleurs violentes dans l'abdomen; ces douleurs, concentrées au niveau de l'épigastre, s'irradiaient dans toute la cavité abdominale. Il eut quelques vomissements bilieux. Ces symptômes disparurent vite; il quitta l'infirmerie le 29 décembre. A la suite de con-

trariétés assez vives, il perdit l'appétit; ses douleurs abdominales reparurent; il entra de nouveau à l'infirmerie, le 3 janvier 1865.

A son entrée, on constate un amaigrissement assez notable, de l'embarras gastrique avec nausées, apyrexie complète. Les douleurs abdominales sont vives, profondes, continuelles. La pression à l'épigastre détermine peu de douleurs. En limitant le foie par une percussion assez forte, on ne détermine pas de douleurs. La glande a, du reste, un volume normal. Teinte subictérique des conjonctives. Un purgatif salin est administré.

Les jours suivants, les douleurs abdominales sont aussi vives; on constate le développement d'un ictère des mieux caractérisés. Le diagnostic est ainsi posé : oblitération du canal cholédoque, par suite de la présence d'un calcul biliaire. On fait prendre au malade de l'eau de Vichy et des capsules d'éther et de térébenthine.

Le pouls est lent, régulier. Les urines sont très-colorées (rouge brun).

Au commencement de février, les douleurs s'amendent un peu; de temps en temps, le malade a quelques petits élancements dans l'abdomen; généralement il est calme, assez gai. Les selles sont régulières, blanchâtres; la coloration ictérique est de plus en plus foncée. Le traitement est suspendu.

Nous n'avons rien à signaler de spécial pendant le mois de février. L'amaigrissement fait des progrès lents; la faiblesse est plus marquée. Vers le 5 mars, l'appétit se perd. Cependant Simonin ne souffre pas. On lui donne des toniques, des préparations amères; il ne peut recouvrer l'appétit. A la fin du mois de mars, la faiblesse devient telle que cet homme ne peut plus se lever. En même temps, de l'œdème se montre aux jambes et aux pieds, la langue se sèche, elle devient noirâtre et fendillée. Toux légère. Pas de coliques; constipation. Le pouls est régulier, peu fréquent : 70 à 80.

Cet état dure jusqu'au 20 avril.

La faiblesse est extrême, l'émaciation très-grande, la langue est fort sèche, noire et fendillée, la main droite est œdématiée, le pouls est calme, pas de chaleur à la peau. Il n'y a pas d'albu-

minurie dans les urines. L'acide nitrique y détermine un précipité vert abondant. Les jours suivants, les forces du malade déclinent de plus en plus, la voix s'éteint, la face se grippe, le pouls devient faible, il est régulier et peu fréquent, somnolence. Le 24 avril, il ne peut plus rien prendre; il vomit les boissons qu'on veut lui faire avaler; le pouls est très-faible; somnolence.

Le 25 avril, nouveaux vomissements de matières alimentaires; somnolence continuelle. Le malade s'éteint le 26 avril.

Autopsie :

Elle est pratiquée vingt-six heures après la mort.

Dans le thorax, nous trouvons des lésions anciennes consistant en des adhérences du poumon gauche à la plèvre pariétale. Rétrécissement mitral léger.

Dans l'abdomen, léger épanchement ascitique : un demi-litre environ. Le foie a son volume normal. Nous constatons la présence de 15 à 20 noyaux d'encéphaloïde, dont le plus gros atteint les dimensions d'un petit marron (graine). Ces noyaux sont disséminés sur toute la surface de l'organe. Le foie est relié au diaphragme par des adhérences fibreuses multiples anciennes. La tête du pancréas est assez volumineuse (petit citron). Elle adhère très-intimement à la deuxième portion du duodénum. La partie interne de la deuxième portion du duodénum est détruite; la tumeur a comblé la perte de substance. On ne retrouve plus que quelques débris de muqueuse. A la coupe, le pancréas présente un aspect lardacé; il est fortement coloré en jaune par la bile qui a infiltré tous les tissus. Le canal de Virsung est très-dilaté (volume du petit doigt).

Ce canal contient dans son intérieur un liquide rougeâtre semblable à de la lie de vin. La consistance est semi fluide.

Le canal cholédoque longe la portion supérieure de la tumeur, son calibre est énorme; il admet facilement l'index dans son intérieur; au niveau de son embouchure il est entouré par la tumeur pancréatique. C'est alors que l'on voit la diminution de calibre. Le pertuis qui représente l'embouchure du canal est de la grosseur d'une forte tête d'épingle.

La vésicule biliaire est aussi énormément dilatée et remplie

d'une grande quantité de bile d'une couleur analogue à du cirage, et de même apparence.

La veine-porte est aussi un peu comprimée. Il n'y a pas de caillot dans son intérieur.

L'examen microscopique a été fait par M. Ranvier qui a trouvé les caractères d'un encéphaloïde à marche rapide. Les noyaux du foie, sont aussi manifestement cancéreux.

Obs II. — Néphrite calculeuse du rein droit, par M. *E. Labbée*, interne des hopitaux.

Le nommé Martin Toussaint, âgé de soixante-six ans, né à Paris, entre le 12 janvier 1865, à l'infirmerie. C'est un homme d'apparence cachectique, d'un tempérament lymphatique. Cet homme à son entrée a des symptômes d'embarras gastrique; son état semble s'améliorer à la suite de l'administration d'un éméto-carthartique. Le 16 janvier le malade a un accès de fièvre subit, fièvre intermittente avec ses trois stades. Deux accès dans la même journée. On administre le sulfate de quinine, (0, gr. 50) le 18 janvier le malade est assez calme. Le 19 l'accès est simple, mais plus violent (1 gr. sulf. de quinine en solution). Le 20 la fièvre est continue, vomissement léger, dyspnée. A l'auscultation on trouve une congestion pulmonaire assez forte du côté droit. Le pouls est à 120. Nouveau frisson très violent ; on traite la congestion pulmonaire par des révulsifs cutanés, et le kermès.

Les jours suivants, la congestion pulmonaire diminue d'intensité, la fièvre tombe il ne reste au malade que de l'anorexie et une constipation légère.

Le 25 janvier, le malade est pris de diarrhée ; on constate sur la lèvre supérieure plusieurs groupes de vésicules d'herpès.

Le 27 janvier. Nouveau frisson, pouls à 100, chaleur très forte, vomissements de matières alimentaires, sécheresse de la langue. Congestion pulmonaire très forte à gauche.

Les jours suivants on constate une amélioration notable, les poumons sont en bon état, plus de traces de congestion. Malgré cela, l'appétit ne revient pas, le faciès s'altère, le visage est pâle et exprime la souffrance.

Le 3 février nous voyons apparaître de nouveau de la diarrhée, le ventre n'est pas douloureux à la pression, le malade éprouve des coliques assez vives, mais n'ayant aucun siége précis. Le pouls est calme, régulier à 80 du 5 au 11 février, diarrhée très abondante.

Le 12 février, le malade a passé une mauvaise nuit; il a eu un frisson, il a vomi. La langue est blanche, la diarrhée a cessé.

On fait prendre au malade des toniques.

Le lendemain, la diarrhée reparaît et continue jusqu'au 20 février. Sous l'influence des antidiarrhéiques, elle s'arrête deux ou trois jours, et reprend toute son intensité habituelle (7 à 8 selles) le 26 février. (Décoction blanche, lavement laudanisé. S. N. bismuth.) Le 27 février, état satisfaisant. Cet état continue jusqu'au 7 mars. A cette époque, frisson très-intense, nausées et vomissements bilieux, diarrhée ; le pouls est calme. On administre au malade 10 centigr. d'opium en dix pilules, lavement amidonné, décoction blanche.

Les selles sont de plus en plus abondantes (12 en 24 heures). Hoquet; le ventre n'est pas douloureux à la pression.

Le 10 mars les selles ont été moins nombreuses (6 en 24 heures). On donne au malade des toniques, de l'extrait de ratanhia et du café ; rien n'agit efficacement.

Le 28, on ordonne une pilule de nitrate d'argent de 0,01, même insuccès.

Le 2 avril, un nouveau symptôme apparaît. La jambe droite est œdématiée ; il y a une douleur vive sous le jarret et au niveau du trajet de la veine fémorale. On ne sent aucun cordon sur le trajet des veines fémorale et poplitée.

Le 14, l'état est plus grave : malaise général, affaiblissement considérable.

Le 23, la diarrhée persiste toujours, l'œdème de la jambe est moins marqué ; on essaye la viande crue, le malade ne peut la supporter, il la vomit.

Le 25, il a un frisson prolongé très-intense ; le malade ne veut plus rien prendre. Le pouls est à 80, petit et régulier.

Le 26, nausées continuelles ; on donne de la glace, elle est vomie. Le pouls est petit, irrégulier, la bouche est très-sèche, le ventre un peu douloureux à l'épigastre.

Le malade meurt à deux heures du matin.

Autopsie.

Le rein droit est réduit à une coque mince contenant du pus noirâtre mélangé à des calculs nombreux, quelques-uns assez volumineux (calculs de phosphate et de carbonate de chaux, grosseur d'une amande verte). Le tissu cellulaire périnéphrétique est induré, lardacé, il a même suppuré au niveau du bord externe du rein. Le pus est infiltré au milieu des mailles de ce tissu lardacé. L'S iliaque du colon passe en avant de cette poche purulente ; elle adhère à sa paroi antérieure d'une façon très-intense. On constate à ce niveau une injection très-manifeste. En ouvrant cette portion d'intestin, on constate que la muqueuse ; est épaissie, rouge, elle présente de 25 à 30 ulcérations, dont les plus considérables atteignent le volume d'une pièce de 20 centimes. Ces ulcérations sont peu profondes, à bords mous. Tout le reste du tube digestif est intact.

Les autres organes sont sains. On constate seulement dans les poumons une dilatation uniforme des bronches dans chacun des lobes supérieurs.

Les urines n'ont jamais été examinées. Le malade n'a jamais appelé l'attention de ce côté. Il n'a pas éprouvé de difficultés dans la miction. Il n'a pas eu de coliques néphrétiques. Il n'accuse, comme antécédents pathologiques, qu'une fluxion de poitrine, à soixante-trois ans, et une diarrhée cholériforme à l'âge de vingt ans.

La vessie était ratatinée, revenue sur elle-même, du volume d'un citron, ses parois avaient un centimètre d'épaisseur. Elle contenait un liquide trouble purulent, noirâtre, semblable à celui qui se trouvait dans le rein.

Le bassinet et l'uretère contenaient aussi une petite quantité de ce même liquide.

Le rein droit était complétement sain, légèrement hypertrophié.

Il y avait un caillot ancien dans la veine cave inférieure, à partir de l'embouchure de la veine émulgente. Ce caillot se prolongeait dans la fémorale, mais il était moins consistant.

Obs. III. — Tumeur épithéliale de la région carotidienne droite; début probable par les ganglions. — Perforation du pharynx. — Hémorrhagie. — Mort, par M. Kalindéro, interne des hôpitaux.

Hémois, peintre en voitures, âgé de 48 ans, entre à l'hôpital St Antoine, service de M. Broca, salle St Barnabé, n° 2, le 20 mars 1865; il nous affirme être d'une bonne santé ordinaire, pas d'antécédents héréditaires; père mort l'année dernière asthmatique; sa mère vit encore; pas de syphilis, ni de scrofule; tempérament lymphatico-nerveux, rien d'appréciable du côté des autres organes qui puisse nous mettre sur la voie du diagnostic, de la maladie actuelle. Il nous affirme que sa maladie a débuté vers le commencement de décembre de l'année dernière par une petite *glande* siégeant en avant du sterno-mastoïdien droit et au niveau des carotides (expression employée par le Dr Letelier); elle était roulante et de la grosseur d'une petite noix. Le 15 décembre, il consulte le docteur Letelier qui la trouve augmentée de volume et même soulevée par des battements artériels. Il diagnostique *glande*.

Celle-ci augmente de jour en jour de manière à atteindre le volume du poing; en outre des accidents inflammatoires se déclarent et vers le 15 janvier, le Dr Letelier, lui fait deux incisions qui laissent écouler du sang, du pus et de la matière grumeleuse, comme tuberculeuse. La tumeur faisant de nouveaux progrès, le malade entre aujourd'hui 20 mars, à l'hôpital, dans le service de M. le Dr Broca.

A l'examen on constate :

Tumeur énorme qui a 12 centimètres d'étendue horizontale

sur 11 centimètres d'étendue verticale. Elle occupe toute la région mastoïdienne, une grande partie du creux sus-claviculaire, la région carotidienne droite, et même la région trachélienne, de manière à repousser le larynx et la trachée qui se trouvent ainsi déviés à gauche et sur le prolongement d'une ligne verticale partant de l'angle gauche de la mâchoire inférieure; en outre ces organes sont tordus sur leur axe vertical, de manière que leur face antérieure regarde en dehors; disons de suite que, malgré cette déviation, le malade ne présente pas d'altération de la voix ni de la parole, mais il éprouve de la dyspnée et de la dysphagie. Cette tumeur a des racines profondes, quoique cependant on puisse la mouvoir en masse; elle s'étend du côté de la colonne vertébrale et fait saillie à la face postérieure du pharynx, ce qu'on constate facilement par le toucher buccal, elle est dure, d'une dureté élastique, égale et sans saillies manifestes; elle fait, pour ainsi dire, corps avec les tissus du cou qui sont englobés par elle. La peau qui la recouvre est rouge, ulcérée dans certains endroits, ouverte artificiellement dans certains autres et laisse écouler par les ouvertures un pus mal lié, grumeleux, comme de la matière tuberculeuse. Cette tumeur offre à sa surface des parties ramollies; elle n'est point réductible, n'offre ni battements ni bruit de souffle. L'état général est mauvais, amaigrissement, pâleur anémique; pas d'altération caractéristique de la peau. Les conjonctives sont pâles, légèrement jaunâtres.

Le microscope a fait voir dans les quelques parties enlevées à la surface de la tumeur, ainsi que dans le pus : des corpuscules ganglionnaires avec de la matière amorphe et des corps fusiformes ; enfin des éléments du tissu lamineux. Avec ces renseignements quel doit être le diagnostic? Est-ce une tumeur cancéreuse ? Des ganglions tuberculeux ? Ou bien n'avons-nous pas affaire à une infiltration purulente des tissus du cou, et des ganglions ? En raison du siége de la tumeur; en raison de l'état général, qui devient de plus en plus mauvais; en raison de l'étendue des racines de la tumeur, il peut se faire que nous ayons là, suivant M. Bauchet (remplaçant de M. Broca) une tumeur cancéreuse occupant pri-

mitivement les ganglions carotidiens; il peut se faire que nous ayons en outre de la matière tuberculeuse, et que les deux éléments soient associés.

Le 8 avril le malade était le matin à la visite comme à l'ordinaire, mais deux heures après il fut pris d'une hémorrhagie foudroyante se faisant par la plaie et la bouche. La mort a été presque instantanée.

A l'autopsie on a constaté : pas de tumeur à proprement parler, distincte du cou; ce qui lui en donnait l'apparence était l'infiltration de pus et de matière sanieuse dans le tissu cellulaire inter-musculaire et entre les vaisseaux; les muscles sont pâles, altérés, comme macérés. Le tissu cellulaire du cou et celui qui entoure ses vaisseaux a complétement disparu pour faire place à une matière purulente, d'une odeur infecte. Ramollissement, ulcération suivie de perforation du pharynx (partie inférieure et au niveau du bord supérieur droit du cartilage thyroïde). La veine jugulaire interne est complétement divisée, la carotide primitive est ulcérée sur un des côtés et perforée immédiatement au dessus de la naissance de la thyroïdienne supérieure. Les nerfs ne paraissent pas altérés. Enfin l'examen microscopique fait par M. Cornil a démontré : que la tumeur était formée d'une matière très ramollie et très riche en suc laiteux. Ce suc contient comme élément prédominant, des noyaux ovoïdes, assez volumineux et des cellules épithéliales pavimenteuses assez grandes; beaucoup de ces cellules pavimenteuses sont cornées et aplaties comme celles de l'épiderme superficiel; on trouve, en outre, un grand nombre de globules épidermiques à couches concentriques. Il n'y a pas de partie solide ni demi-solide composée de tissu nouveau; tout est ramolli et les éléments précédents existent dans le liquide, disons enfin que les quelques ganglions qui restent à la partie postérieure et inférieure de la trachée sont tuméfiés et ont le volume d'une aveline, mais ne sont pas dégénérés.

En résumé, cette observation nous démontre : 1° que cette tumeur est formée par les parties molles du cou altérées, infiltrées par une matière sanieuse, purulente et non constituées par une masse distincte; 2° qu'elle est constituée par des éléments épithéliaux faisant penser à un *épithélioma* qui se serait ulté-

rieurement ramolli; 3° quant à l'origine de la dégénérescence, il est impossible de la déterminer; 4° enfin la perforation du pharynx, l'ulcération et la division des vaisseaux du cou prouvent suffisamment que ces derniers ne sont pas toujours respectés par les tumeurs de nature épithéliale.

M. *Giraldès*. On sait que c'est un des caractères des tumeurs ganglionnaires ramollies de perforer les vaisseaux. J'ai présent à la mémoire un fait analogue. On amène à un chirurgien une malade présentant dans la même région des caractères analogues. Le chirurgien plonge le bistouri dans la tumeur; il sort un jet de sang. On fait la ligature de la carotide. La malade succombe et on reconnaît l'existence d'une tumeur ganglionnaire qui avait perforé le vaisseau, et qui s'était fait une poche dans laquelle le bistouri avait plongé. On a rencontré bon nombre de ces faits de perforation par ramollissement ganglionnaire.

M. *Houel*. Ou cette tumeur était un cancer, ou c'était un abcès; si M. Bauchet a ouvert la tumeur, c'est qu'il n'y a pas reconnu les caractères du cancer. D'ailleurs il est sorti du pus. On sait que les artères résistent au cancer, tandis que les veines se laissent perforer. Les artères, au contraire, ne résistent pas aux tumeurs ganglionnaires. Il est donc probable qu'ici c'était à un abcès et non à un cancer que l'on avait à faire.

M. *Kalindero*. L'examen microscopique qui a été fait par M. Cornil démontre la nature cancéreuse de la tumeur.

M. *Edouard Cruveilhier*. J'ai assisté à l'opération; il est sorti du pus mal lié et en petite quantité.

M. *Parmentier*. La déviation de la trachée et du larynx plaide en faveur de l'existence du cancer. Jamais dans les abcès on n'a signalé de semblable déviation.

M. *Cornil*. Les doutes émis sur la nature de la tumeur ne peuvent être fondés d'après l'examen microscopique. Il y avait, il est vrai, du liquide dans une poche ramollie. Mais ce liquide était formé par des cellules épithéliales énormes à petit noyau rappelant les cellules pavimenteuses de la bouche. Il

en existait d'autres plus petites, et un grand nombre de petits corps granuleux, formés d'agglomération de cellules. Il ne pouvait donc y avoir de doute sur l'existence d'une tumeur épithéliale. Ce n'est pas d'ailleurs le premier cas dans lequel on a reconnu que du liquide puriforme était formé par des cellules épithéliales. Dans certaines régions c'est presque le caractère habituel, dans les trompes de l'utérus par exemple.

Obs. IV. — Hernie crurale droite étranglée. — Grossesse de trois mois. — Debridement. — Anus contre nature. — Péritonite. — Avortement. — Mort. — Par M. Jollivet, interne des hôpitaux.

Victorine Cochard, 31 ans, entre le 1er mars 1865, à l'Hôtel-Dieu, salle Saint-Paul, service de M. Maisonneuve. Elle a déjà eu deux enfants et est enceinte de trois mois. Depuis quelque temps, elle avait une petite grosseur dans l'aine droite, disparaissant quand elle se couchait. Après avoir beaucoup fatigué dans la journée du 28 février, à onze heures du soir, elle fut prise de violentes coliques et de vomissements. Apportée à l'Hôtel-Dieu le 1er mars, cette malade a de la fièvre, des douleurs vives dans l'abdomen : elle vomit. Dans l'aine droite, on trouve une petite tumeur dure, du volume d'une noix, irréductible et très-douloureuse à la pression. Elle est placée au-dessous du ligament de Fallope ; en dedans et en avant des vaisseaux fémoraux, on sent l'artère fémorale battre en arrière.

Je pratique le taxis, mais inutilement (douleurs très-vives, cris). Cataplasmes, glace.

2 mars. Vomissements dans la nuit du 1er au 2 mars. Coliques. Gargouillements. Pas de garde-robe. Pas de gaz rendus par l'anus. Ventre ballonné.

M. Maisonneuve voit la malade pour la première fois, et applique son compresseur, qu'on enlève deux heures après ; la réduction n'est pas obtenue.

Cataplasme sur le ventre, lavement purgatif, une pilule d'opium.

3 mars. Le lavement n'a rien produit. Pas de gaz rendus. Ventre très-tendu. L'étranglement existe déjà depuis soixante heures.

L'opération de la hernie étranglée est pratiquée. Une incision oblique de 8 à 9 centimètres est faite sur la tumeur, couches par couches ; on arrive sur un paquet adipeux qui dépend de l'épiploon ; son volume est celui d'une grosse noisette ; en le soulevant, on voit, en arrière, une petite portion d'anse intestinale. L'étranglement est très-serré. Débridement assez pénible avec le bistouri de Cooper : le tout est réduit.

Charpie imbibée d'alcool appliquée sur la plaie.

Le soir, 3 mars. 84 pulsations, calme. Ventre moins douloureux, encore ballonné. Pas de garde-robe. Pas de gaz rendus. Pas de frissons.

4 mars. Ventre très-ballonné, peu douloureux. Peu de fièvre. Pas de vomissements.

Un lavement simple. Une légère garde-robe.

5 mars. Garde-robe. Gaz rendus par l'anus. Ventre souple.

6 mars. Amélioration. Ventre moins ballonné. Le cours des matières est bien rétabli. La plaie suppure et a bon aspect.

7 mars. Le pouls est fréquent. Fièvre ; 120 pulsations.

Un lavement ; une selle. Pas de péritonite. Ventre peu douloureux.

10 mars. En faisant le pansement, M. Maisonneuve voit la plaie souillée par des matières intestinales ; il y a un anus contre nature. La malade sent des gaz et des matières sortir par sa plaie.

11 mars. Même état. Peu de fièvre.

13 mars. Deux selles par l'anus. Peu de matières s'écoulent par la plaie, au milieu de laquelle on voit l'entonnoir par lequel l'intestin est en communication avec l'extérieur.

15 mars. Garde-robe par l'anus.

16 mars. Diarrhée ; quatre selles en quelques heures.

18 mars. Plus de diarrhée. Il ne passe plus de matières fécales par la plaie. L'entonnoir se rétrécit.

L'étranglement, la réduction de la hernie, puis l'anus contre

nature doivent avoir déterminé de nombreuses adhérences, surtout à droite ; elles peuvent gêner le développement de l'utérus et causer l'avortement. Pas d'accidents jusqu'à ce jour.

L'état général de la malade est satisfaisant.

21 mars. A midi, la malade a eu des frissons violents et répétés ; le soir, elle a de la fièvre, la peau brûlante. Face injectée. Ventre tendu.

22 mars. Fièvre. Traits altérés. Ventre ballonné. État grave.

23 mars. De nouveaux frissons. Vomissements. Douleurs violentes dans la fosse iliaque droite. Fièvre intense. Délire. C'est une péritonite qui va suppurer.

24 mars. Fièvre très-intense. Pouls petit.

A quatre heures du matin, la malade a avorté.

25 mars. Péritonite généralisée. Vomissements. Ventre très-ballonné. Yeux excavés. Mort prochaine.

27 mars. Morte à midi.

Autopsie.

Péritonite suppurée évidente.

Des adhérences existent entre l'anse intestinale, siége de la perforation, et le péritoine, qui entoure le collet du sac.

La plaie faite pour la réduction de la hernie présente, à son centre, l'infundibulum, qui livrait passage aux matières intestinales. L'orifice est étroit.

Dans ce cas, il n'y a pas eu de perte de substance dans la longueur de l'intestin, mais tout simplement une perforation, résultat, sans doute, d'une gangrène limitée.

Les deux bouts sont parallèles à la paroi abdominale, et le bout supérieur a la même direction que le bout inférieur. Il n'y a pas d'éperon.

Après la réduction, la partie sphacélée est restée accolée à la paroi abdominale, autour de la solution de continuité des téguments.

A quatre centimètres à peu près, en dehors de l'anus contre nature, il existe un *rétrécissement demi-circulaire* de l'intestin, déterminé par la cicatrisation de la muqueuse ulcérée pendant et par l'étranglement. Cette cicatrice a rétréci de moitié le calibre de l'intestin, qui commence à se dilater en

diverticulum dans la moitié saine. Dans la partie péritonéale correspondante à la cicatrice, il existe de fortes adhérences.

Par rapport au cœcum, c'est la dernière portion de l'iléon qui a été étranglée; elle n'en était séparée que par une longueur d'intestin de 30 centimètres au plus.

On voit que, sans la péritonite, cet anus contre nature (ou mieux cette fistule intestinale) avait toutes les chances de guérison en sa faveur.

L'*utérus* avait le volume du poing. Pas d'altération.

Poumons : simple congestion des bords postérieurs.

Cœur sain; caillots fibrineux dans les deux ventricules, l'aorte et l'artère pulmonaire.

V. Ostéopériostite des deux tibias. — Phlébite des sinus intra-craniens. — Infection purulente. — Mort. — Par M. Louvet, interne des hôpitaux.

Vincent (Victor-Louis), âgé de dix ans, entre, le 16 février 1865, dans le service de M. Giraldès; il est placé au n° 20 de la salle Saint-Côme.

Bonne constitution; taille moyenne; pas de maladie antérieure grave.

Cet enfant, qui habitait la province depuis son enfance, vint à Paris le 14 février 1865. Il passa la journée du lendemain à visiter la ville. Le temps était humide et pluvieux, les rues remplies de neige fondante. Il eut froid, surtout aux pieds, et, le soir, il rentrait chez lui très-fatigué et se plaignant de douleurs au niveau des malléoles. La nuit, il est pris de fièvre intense avec courbature, et le lendemain, 17 février, ses parents l'amènent à la consultation de M. Roger, qui l'admet dans son service.

L'intensité de la réaction fébrile, les douleurs fixes au niveau des articulations tibio-tarsiennes, l'étiologie supposée de la maladie, firent croire tout d'abord à une affection de nature humatismale. Mais, au bout de quelques jours, apparut à la

partie inférieure de la jambe droite un gonflement œdémateux, avec empâtement profond et coloration un peu rosée de la peau. Les mouvements articulaires étaient parfaitement conservés, mais néanmoins un peu douloureux.

M. Giraldès, appelé le 23 février, reconnaît un abcès sous-périostique aigu de l'extrémité inférieure du tibia, et, séance tenante, pratique, derrière le tibia, une incision qui donne issue à une notable quantité de pus un peu séreux. Un stylet introduit dans la plaie permet de constater que l'os est à nu. M. Giraldès prolonge alors son incision jusqu'au côté opposé, et passe un tube à drainage. L'enfant est transporté dans le service de chirurgie.

Le lendemain 24, suppuration abondante et fétide; accidents généraux, un peu calmés, mais toujours notables. Pouls à 120, langue chargée; perte totale d'appétit, soif; chaleur notable de la peau.

A la jambe gauche, au même niveau qu'à droite, on constate un peu de gonflement œdémateux, avec rougeur légère et diffuse. Pas de fluctuation bien appréciable.

Vin de Bagnols, 400 gr. Chocolat. Lavage de la plaie à l'eau chlorurée et cataplasmes.

26 février. A droite, suppuration toujours très-abondante; rougeur phlegmoneuse autour des incisions, tendant à se propager vers le pied. L'articulation paraît saine.

A gauche, le gonflement a augmenté, la peau est tendue et luisante; M. Giraldès reconnaissant une fluctuation profonde, pratique une incision qui laisse écouler un peu de pus sanieux mélangé de sang. Le stylet ne peut arriver jusqu'à l'os.

L'état général est très-inquiétant; le pouls est un peu mou et à 120 environ. Le malade est très-abattu et comme hébêté; il répond à peine aux questions; il paraît être en proie à un violent mal de tête: ses yeux sont hagards et sans expression. Délire la nuit. Il pousse à chaque instant des cris perçants, non-seulement lorsqu'on veut l'examiner, mais encore sans cause apparente. Amaigrissement rapide. Peau sèche. Appétit nul. Selles à peu près régulières.

Régime tonique. Bouillon et vin. 250 grammes de rhum

par jour dans un pot de tisane. Lavage des plaies à l'eau chlorurée et cataplasmes.

Les jours suivants, la suppuration continue, surtout à droite, où tout le pied est envahi par un gonflement phlegmoneux. Céphalalgie très-vive. Réaction fébrile toujours marquée. Les cris aigus notés ci-dessus se répètent à chaque instant, et le malade paraît à peine en avoir conscience. La moindre pression sur un point quelconque de la surface de son corps suffit pour les provoquer ; mais, le plus souvent, le malade les pousse sans motif appréciable. Toujours du délire la nuit. Face hébétée, yeux hagards. Douleur épigastrique vive. — L'ensemble de ces symptômes avait fait penser un instant à une complication du côté des méninges ou du cerveau ; mais on s'aperçut alors que l'enfant se livrait constamment à la masturbation, et M. Giraldès paraît disposé à rattacher à cette habitude le faciès particulier du malade.

Les bruits du cœur sont sourds, voilés et comme empâtés ; mais il est impossible de retrouver le bruit de souffle qu'on avait cru constater au début. Les battements sont, du reste, très-fréquents et un peu tumultueux.

Dans les premiers jours de mars, une collection purulente, est reconnue au niveau de l'articulation sterno-claviculaire droite ; elle est ouverte et paraît provenir de la jointure elle-même ; les extrémités articulaires sont dénudées.

A la même époque, la suppuration, presque tarie au pied gauche, diminue également à droite. L'état général paraît s'améliorer un peu, la fièvre diminue, mais sans disparaître complétement. On remarque que le malade continue avec acharnement ses habitudes de masturbation, sans même se cacher. La céphalalgie est toujours vive, les cris se répètent à chaque instant, et le faciès est toujours semblable.

Même régime : rhum, 250 gr. ; café ou thé ; bouillons, bagnols. Même traitement local.

15 mars. Vers midi, apparaît un frisson d'environ une demi-heure, auquel succède une réaction fébrile très-intense, suivie de coma avec résolution complète des membres, absence de tout mouvement et de tout cri. Strabisme.

Le même accès se répète les jours suivants, presque à la

même heure, et, le 20 mars, M. Giraldès administre le sulfate de quinine.

La plaie de la jambe droite est pâle, blafarde et sans vitalité.

On cesse l'usage du rhum, qui est remplacé par l'extrait mou de quinquina.

Poudre de Dower, 0,50 par jour.

Jusqu'au 26 mars, l'état général s'aggrave de plus en plus ; les accès de fièvre se répètent chaque jour plus intenses, et le coma qui les suit se prolonge chaque fois plus longtemps.

Lèvres et dents fuligineuses. Respiration accélérée et anxieuse ; masturbation continuelle. Céphalalgie en dehors des accès.

On continue le sulfate de quinine.

Les 26, 27, 28 et 29 mars, le coma qui succède aux accès est si complet, qu'on croit que le malade va succomber, et qu'il est à l'agonie. Il se relève pourtant chaque fois et reprend un peu connaissance ; c'est alors qu'il se plaint de céphalalgie et prétend que sa vue est complétement obscurcie, comme si une toile était étendue devant ses yeux.

Une diarrhée fétide se déclare, et une vaste escarre se forme en un seul jour à la région sacrée.

Enfin, il succombe le 30 mars, à huit heures du matin, dans un coma complet.

Autopsie. — L'autopsie est faite 24 heures après la mort.

Membres. — *Tibia droit.* — La partie inférieure de la jambe droite et le pied droit tout entier sont décollés par la suppuration. Les articulations sont saines. Le tibia droit est dénudé par ses faces interne et externe dans une étendue qui correspond environ à son tiers inférieur. A ce niveau, on ne trouve plus trace du périoste, tandis qu'au pourtour on voit cette membrane épaissie et infiltrée sur certains points par une matière gélatineuse. Elle se laisse décoller avec la plus grande facilité. Au-dessus et au pourtour, on rencontre de nouvelles couches osseuses stratifiées appliquées sur la diaphyse, qu'elles entourent complétement, et dont elles se distinguent facilement par leur aspect et leur terminaison brusque au niveau

des points malades. On les distingue surtout nettement sur une coupe transversale de l'os.

Quant à l'os primitif lui-même, il offre à sa surface de petites dépressions, de petites cavités irrégulières, d'où l'on voit sourdre le pus. Il est comme érodé, ulcéré, et quelques fragments ou lamelles sont presque complétement isolés. L'épiphyse paraît saine, mais elle ne tient plus à la diaphyse que par une faible partie de la face postérieure, le cartilage de conjugaison ayant été ramolli et détruit dans presque toute son étendue, à tel point qu'on détermine la fracture en cherchant à enlever l'os. Une sorte de fausse membrane pulpeuse et recouverte de pus est adhérente à l'extrémité épiphysaire, tandis que l'extrémité diaphysaire, nécrosée, est simplement rugueuse, chagrinée et infiltrée de pus. Les deux tiers antérieurs du tibia, dans l'étendue en hauteur dont nous avons parlé, sont nécrosés et présentent un aspect jaune verdâtre dû au pus infiltré dans les mailles du tissu spongieux. Ce pus est partie liquide et partie concret, et ce n'est qu'au bout de quelques jours de macération dans l'eau que les mailles superficielles se vidant, laissent voir le tissu un peu raréfié.

La limite de cette portion mortifiée assez nettement accusée sur certains points par un sillon, cesse d'être apparente sur quelques autres points où le tissu malade se continue avec le tissu sain sans ligne de démarcation bien tranchée.

Tibia gauche. A gauche, l'aspect est un peu différent. Le tibia est dénudé en avant et en dehors du côté du péroné. Mais, cette dénudation ne correspond pas à l'incision qui avait été pratiquée par M. Giraldès; ce qui explique pourquoi le stylet n'avait pu arriver à la surface de l'os.

Le périoste est en partie détruit et en partie converti en filaments grisâtres mélangés au pus. Couches stratifiées se terminant brusquement au pourtour des points dénudés et presque isolées en quelques endroits.

L'aspect de ces couches est fibroïde, leur consistance plus faible que celle du tissu compact, et leur coloration un peu grisâtre.

Ici encore la diaphyse est érodée à sa surface et creusée de petites cavités.

A la coupe on trouve :

1° L'épiphyse qui paraît saine;

2° Le cartilage de conjugaison détruit dans ses 3/4 antérieurs et l'épiphyse décollée dans toute cette étendue. Fausse membrane pulpeuse sur l'épiphyse; rien sur la diaphyse, dans l'épaisseur de laquelle on peut voir un séquestre blanc verdâtre. Sa hauteur est d'au moins 2 centimètres ; il est irrégulier et envoie des prolongements dans diverses directions, surtout en haut. Il est très nettement isolé, mobile et séparé du reste de l'os par un sillon assez nettement accusé; néanmoins sur quelques points l'isolement est encore incomplet. Du pus concret est infiltré dans ses mailles.

Outre ce séquestre principal il en existe deux autres plus petits et moins bien délimités.

L'articulation sterno-claviculaire est transformée en une petite cavité remplie de pus. Le ligament inter-articulaire et les cartilages ont disparu, les faces articulaires sont érodées et en grande partie détruites. Il est impossible de déterminer si la lésion articulaire est primitive ou consécutive à celle des os.

Poumons. Les poumons sont fortement emphysémateux dans toute leur étendue. Chacun d'eux présente à sa surface 5 ou 6 abcès métastatiques presque tous à la période de crudité.

En suivant les ramifications de l'artère pulmonaire on trouve, outre des caillots, noirâtres et mous de date récente, d'autres concrétions fibrineuses blanchâtres, solides, évidemment de date ancienne. On a pu en découvrir au moins trois occupant les divisions de 3e ou 4e ordre, à cheval sur une des divisions de l'artère, et se prolongeant de là vers la périphérie. La plus volumineuse paraissait correspondre manifestement à l'un des abcès métastatiques.

Cœur. A droite et à gauche, on trouve des caillots noirâtres, de formation récente qui se prolongent, à droite, dans le système veineux. Mais le cœur gauche contient en outre une autre concrétion fibrineuse solide et résistante, sans mélange de globules sanguins, fortement adhérente aux colonnes charnues du ventricule et se prolongeant très haut dans l'aorte. Cette concrétion est blanchâtre, très consistante, non infiltrée de

sérosité, et paraît remonter à une époque antérieure à la mort. Elle n'a, du reste, aucune connexion avec les autres caillots qui l'entourent de toutes parts. Peut-être sa présence pourrait-elle expliquer les troubles cardiaques observés dans le cours de la maladie.

Rien dans le péricarde.

Foie. Le foie offre sur quelques points de la surface des taches d'un rouge un peu veineux qui correspondent à des noyaux de même couleur, du volume d'une petite noisette environ. Ces points ne paraissent être autre chose que des abcès métastatiques en voie de formation. Les reins et la rate ne présentent pas d'altération notable.

Encéphale. — Les téguments et la voûte du crâne n'offrent rien de particulier. Le sinus longitudinal supérieur est volumineux, bombé et dur dans toute son étendue. En l'ouvrant, on constate qu'il est distendu par une masse pulpeuse, d'un gris verdâtre, constituée par du pus mêlé à des concrétions fibrineuses. A sa partie antérieure on trouve encore quelques caillots rougeâtres, mais plus on se rapproche de sa terminaison, plus le pus devient abondant, et on le voit sourdre manifestement sur une coupe transversale. La dure-mère ne présente aucun changement de coloration; mais la face interne du sinus paraît tapissée par une fausse membrane rougeâtre, pulpeuse et se laissant facilement déchirer.

Les sinus latéraux, presque vides à leur origine, contiennent également du pus mélangé de concrétions fibrineuses à leur terminaison.

Le sujet étant réclamé, on n'a pu suivre le pus dans les jugulaires; seulement, au niveau du bord supérieur du larynx, il n'existait plus dans les vaisseaux que des caillots sanguins sans trace de pus.

En enlevant la dure-mère de chaque côté du sinus longitudinal, on voit les veines qui vont se rendre à ce sinus, se présenter sous forme de cordons blanc verdâtres. Elles sont distendues également par du pus liquide et concret, mêlé de sang et de fibrine. Ces cordons sont irréguliers et comme variqueux; ils vont se terminer en divergeant à une distance assez rapprochée de la base du cerveau. Il en existe 5 à 6 de

chaque côté sur le trajet de ces veines; en deux points différents, on trouve dans une faible étendue, une infiltration de pus liquide dans les mailles du tissu cellulaire sous arachnoïdien.

L'examen de l'œil et des veines ophthalmiques n'a pu être fait.

En outre, œdème très prononcé de la pie-mère sur beaucoup de points. Quant au cerveau, il a son aspect et sa consistance normales et ne paraît présenter aucune altération sensible.

M. *Ed. Cruveilhier*. Cette pièce est un nouvel exemple des abcès dits sous périostiques, décrits par Klose de Breslaw sous le nom de décollement épiphysaire, d'ostéo arthrite épiphysaire par M. Gosselin, et enfin de typhus des membres par M. Chassaignac. Il importe de déterminer si c'est une ostéite ou une périostite. M. Gamet de Lyon, un des élèves de M. Ollier, pense que la périostite n'est que consécutive, que le début se fait par l'os.

M. *Giraldès*. Ce n'est pas une ostéite épiphysaire; l'épiphyse n'est pas malade, c'est la diaphyse. Enfin le cartilage épiphysaire est malade, ramolli et détruit. Mais est-ce lui qui est malade primitivement? Lorsqu'un cartilage est ramolli, c'est parce que sa vitalité souffre, et il n'est malade que parce que sa source nutritive est altérée. C'est donc par la diaphyse et non par le cartilage que la maladie a débuté.

Il est à noter à propos des symptômes, qu'ils sont de nature à souvent égarer les médecins dans leur diagnostic. Ces erreurs mènent souvent à une thérapeutique intempestive. Ainsi ce malade avait été saigné, ce qui est fâcheux dans l'état grave adynamique sous l'influence duquel il se trouvait. Enfin ici au point de vue étiologique, il convient de signaler les habitudes de masturbation qui étaient si développées chez ce malade. Cette sorte de fureur n'est pas rare à l'hôpital des enfants; j'ai vu un petit garçon à qui je venais de désarticuler la cuisse, il était à peine porté dans son lit que déjà il se masturbait.

M. *Fritz*. N'y a-t-il pas une relation entre la phlébite des sinus et l'infection purulente à laquelle le malade a succombé?

M. *Chassaignac*. Ce serait commettre une méprise que d'opposer l'état de ces os malades à celui des abcès sous-périostiques. Il y a des cas où l'affection purulente occupe toute la masse de l'os. Dans l'abcès périostique, il n'y a de différence que dans l'épaisseur de la partie osseuse affectée, la superficie seule est atteinte.

Il y a de ces affections qu'il est impossible de diagnostiquer. Ainsi trompé par la gravité des symptômes, j'ai pratiqué la désarticulation du bras à un malade qui n'avait qu'une infiltration purulente de la tête du radius. Si quelqu'un parvient à déterminer exactement le siége du mal et son intensité, il rendra un grand service.

M. *Desprès*. Pour établir le diagnostic, on pouvait invoquer ici la présence simultanée de l'affection dans les jambes, ce qui n'est pas ordinaire dans le rhumatisme. De plus l'étiologie établissait qu'il y avait eu pour cet enfant une fatigue antérieure assez prononcée pour éveiller l'attention.

Séance suivante :

M. *Chassaignac* complète l'histoire pathologique du malade dont il a parlé dans la séance précédente :

Un homme se présente avec les signes d'un rhumatisme du coude. Ce diagnostic s'appuyait sur un examen pratiqué plusieurs jours de suite. Bientôt les symptômes s'aggravèrent, la douleur augmenta, et on put reconnaître qu'il y avait suppuration de la capsule articulaire et probablement des os. La suppuration envahit les muscles du bras, et on dut pratiquer la désarticulation du bras. Or, pour une lésion primitivement circonscrite au centre de la tête du radius, à défaut de signes propres à me faire diagnostiquer cette localisation et la nature de la lésion, j'ai été conduit à la nécessité de la désarticulation.

Si l'on possédait les signes propres à diagnostiquer le rhumatisme d'une ostéite suppurative du centre d'une tête articulaire, on aurait pu simplement pratiquer la résection de l'os.

M. *Desprès*. Un signe diagnostique sur lequel j'appelle l'attention, c'est la localisation pendant une quinzaine de jours sur une seule articulation. Ce signe a une grande valeur, car

jamais le rhumatisme n'occupe une seule articulation pendant quinze jours sans se généraliser, ou au moins sans antérieurement s'être promené sur les autres articulations. En l'absence de ces circonstances on doit diagnostiquer une lésion osseuse et non un rhumatisme articulaire.

M. *Laborde*. Si M. Desprès attribue à ce signe une haute valeur, il sera très exposé à se tromper. Le rhumatisme présente plusieurs formes, quand il est généralisé, erratique, aigu, certes on ne commet pas d'erreur, mais quelquefois il est mono-articulaire, et ce n'est pas celui qui guérit le plus vite. Souvent il est bi-articulaire, et il siége symétriquement soit aux deux genoux, soit aux deux articulations coxo-fémorales, là même il est rare qu'il n'en occupe qu'une seule.

Il y a un signe qui, selon moi, n'est pas sans valeur, c'est la position que le membre atteint affecte. Dans le service de M. Giraldès, deux enfants atteints d'abcès sous-périostiques du fémur tenaient leurs jambes dans la demi-flexion. Ils ne pouvaient pas allonger leurs membres. Il est certains cas où ce signe pourra avoir une valeur.

M. *Desprès*. Ce n'est pas l'existence de la lésion dans deux jointures symétriques, mais la durée de l'affection dans ces deux jointures qui a une valeur. Il y a dans la périostite des recrudescences, mais pas cette mobilité qui caractérise le rhumatisme. Quant aux rhumatismes mono-articulaires, ce sont des arthrites rhumatismales; l'inflammation d'une articulation à la suite d'un rhumatisme tire précisément sa valeur diagnostique des signes du rhumatisme antérieur.

Dans deux faits présentés ici l'année dernière, on a cru trouver les signes du rhumatisme mono-articulaire et ce n'est qu'à la longue qu'on a porté le diagnostic d'osteite épiphysaire. Deux cas furent pris pour des fièvres typhoïdes.

M. Giraldès. Jamais dans les deux faits présentés ici l'an dernier, le diagnostic de rhumatisme articulaire ne fut porté. L'un fut regardé comme un rhumatisme musculaire, l'autre par un examen insuffisant fut considéré, dans un service de médecine, comme un cas de fracture de la tête de l'humérus. Transporté dans mon service, on diagnostiqua de suite une

périostite phlegmoneuse, mais on n'a pas prononcé e mot de rhumatisme articulaire. Ce que j'ai ajouté l'année dernière, c'est que l'influence rhumatismale comme cause du développement de ces lésions devrait être étudiée, car chez un des malades il y avait une péricardite aiguë.

M. *Desprès*. Voici deux bons exemples. Ils montrent qu'en pratique il est possible de diagnostiquer l'abcès sous-périostique.

M. Chassaignac. Le diagnostic dépend de la période à laquelle est arrivée la maladie. Quand il y a suppuration, envahissement d'une capsule articulaire, le diagnostic n'est pas difficile.

Mais au début la difficulté du diagnostic persiste tout entière.

VI. Kyste multiloculaire de l'ovaire. — Ovariotomie, par M. Boucher, interne des hôpitaux.

Mme A. D***, âgée de vingt-huit ans entre à la maison Municipale de Santé le 24 décembre 1864. Cette malade présente une tumeur volumineuse de l'abdomen qu'on reconnaît facilement être un kyste multiloculaire de l'ovaire présentant une poche principale très-considérable. La malade raconte qu'elle s'est aperçue il y a une dizaine d'années de l'apparition de cette tumeur qui a débuté par le côté droit avant d'envahir progressivemeni la plus grande partie de la cavité abdominale. La tumeur s'accrut et une première ponction fut pratiquée en 1862 par M. Nélaton.

Le 10 janvier 1865, on fait deux ponctions, dans deux poches différentes de la tumeur et il s'écoula 6 à 7 litres de liquide limpide, d'une coloration légèrement verdâtre. Le liquide se reproduisit très rapidement, et le 21 mars on fit une nouvelle ponction qui donna issue à 8 litres de liquide.

La malade était d'une très bonne santé habituelle, maigre, d'un caractère gai, et désirait vivement être débarrassée de sa

tumeur. C'est pourquoi M. Demarquay lui propose l'ovariotomie qui fut pratiquée à Neuilly le 19 avril 1865.

La malade fut placée sur un lit assez élevé en face du jour. On fléchit les jambes sur les cuisses et les cuisses sur le ventre en les écartant autant que possible. La malade était soumise au chloroforme; on pratiqua sur la ligne médiane une incision de 0,10 centimètres environ, et on lia deux petites artères coupées. L'incision abdominale pratiquée, on se trouva en présence d'une masse assez volumineuse, molle et globuleuse, qu'on reconnut être la vessie en introduisant dans sa cavité une sonde de femme qui la vida. On coupa l'ouraque et on incisa le péritoine sur une sonde cannelée. La tumeur néanmoins ne se présentait pas et on fut obligé pour la découvrir de relever l'épiploon et la masse de l'intestin grêle qu'on maintint au dehors. La main introduite dans l'abdomen rencontra la tumeur qu'on ponctionna immédiatement. Il s'en écoula environ 5 à 6 litres d'un liquide verdâtre et limpide.

Cette tumeur n'était pas pédiculée, mais s'étalait en quelque sorte en masse adhérant ainsi aux parties profondes du bassin. On chercha à l'attirer au dehors avec des pinces, mais à cause de ses adhérences nombreuses, on fut obligé d'exercer sur elle des tractions prolongées et violentes. On coupait à mesure les adhérences qui résistaient à la traction. On finit enfin par la sortir de la cavité abdominale. Mais il existait deux petites tumeurs latérales qui étaient tellement adhérentes aux parties profondes et particulièrement aux gros vaisseaux du bassin qu'on fut obligé de les laisser dans la crainte de déchirer ces vaisseaux et d'amener une hémorrhagie grave.

Pendant l'opération il s'échappa deux petits kystes à parois très épaisses, un peu plus gros qu'un œuf de pigeon. A mesure qu'on coupait les adhérences, on liait les vaisseaux qui se présentaient: et on fit ainsi un grand nombre de ligatures, environ 20 à 25. On avait soin durant toute l'opération d'absterger le sang, afin d'empêcher sa chute dans la cavité péritonéale.

La tumeur principale enlevée, on replaça dans l'abdomen l'intestin et l'épiploon, et l'on fit 10 à 12 points de suture

avec des fils d'argent. On n'avait pas coupé les fils qui avaient servi aux ligatures. On les unit en un seul faisceau et on les attacha par une bandelette de diachylon à la paroi abdominale de manière ce qu'ils puissent aider à la sortie de la sérosité en lui servant en quelque sorte de conducteur.

Dans la journée qui suivit l'opération, la malade fut assez bien. Le pouls ne s'éleva pas au-dessus de 120 pulsations. On lui fit prendre quelques cuillerées de bouillon froid, de l'eau vineuse, du thé au rhum; à deux reprises, elle vomit le liquide qu'elle venait de prendre. Dans la nuit elle se plaignit de douleurs abdominales. Elle vomit encore plusieurs fois le liquide qu'elle avait avalé.

Le lendemain à 8 heures et demie du soir, elle mourut sans avoir présenté de symptômes de péritonite et sans que jamais le pouls se fût élevé au delà de 120 pulsations.

Le kyste principal présenté à la Société Anatomique offre un volume un peu supérieur à celui d'une tête d'adulte. Ses parois sont souples et présentent une épaisseur qui n'est pas égale dans tous les points. Au point d'implantation de la tumeur, la paroi à un cent. d'épaisseur. Elle est augmentée à ce niveau parce qu'il s'est développé dans son épaisseur une quinzaine de petits kystes. Dans les autres points de la tumeur l'épaisseur de la paroi varie entre un millim. 1/2 et deux millimètres.

La surface extérieure présente des bosselures; elle est lisse cependant, excepté au niveau du point d'implantation, sans doute à cause des déchirures des tractus fibreux qui existaient en cet endroit.

Sa surface interne présente des villosités isolées en plaques ou en choufleurs.

Des coupes pratiquées sur la paroi du kyste, montrent qu'elle est constituée par un tissu homogène et dense, excepté au niveau de l'insertion où l'on observe des cavités nombreuses de dimensions qui varient entre celle d'un œuf de pigeon et celle d'une lentille. Ces cavités sont remplies d'une matière caséeuse, blanche, qui ne graisse que faiblement les doigts :

M. Ranvier, qui a bien voulu se charger de l'examen histo-

logique de la pièce, nous a communiqué les résultats suivants :

Sur la face interne, on obtient par le raclage, surtout au niveau des villosités, quelques cellules épithéliales, ayant 12 à 15 millièmes de millimètre de diamètre, contenant un noyau granuleux. On ne peut dire si tous les points étaient revêtus d'une couche épithéliale, parceque l'examen a été fait quand la pièce avait macéré déjà plusieurs jours dans l'alcool.

Des coupes pratiquées dans les points où il n'y a pas à la face interne de bourgeons ou papilles ont permis d'observer deux couches distinctes, une externe et une interne. La couche externe est constituée par des faisceaux de fibres lamineuses entrecroisées dans tous les sens, contenant en abondance des vaisseaux volumineux ayant quelques-uns jusqu'à 1/2 millimètre de diamètre. La portion la plus superficielle de cette couche renferme des fibres élastiques, et le tissu conjonctif paraît avoir acquis une densité plus grande.

La couche interne est constituée par une substance conjonctive légèrement fibrillaire, sans faisceau de tissu lamineux, bien marqué, et contient une quantité très-considérable de corpuscules de tissu conjonctif (noyaux et cellules embryoplastiques de M. Robin). C'est sur cette couche que reposait l'épithélium.

Les papilles offrent une structure analogue à celle de la couche qui vient d'être décrite; seulement les noyaux de tissu conjonctif y sont plus abondants.

La substance caséeuse contenue dans les petits kystes que nous avons dit occuper le point d'implantation de la tumeur, est formée entièrement par des granulations arrondies ou anguleuses, les uns s'éclaircissant dans l'acide acétique, les autres y conservant tous leurs caractères physiques. Ces dernières ont paru être des granulations caséeuses; il n'y avait pas de cristaux de cholestérine. Pour s'assurer que la cholestérine n'existe sous aucune forme dans cette substance caséeuse, on l'a traitée par l'alcool bouillant. La solution abandonnée au refroidissement n'a laissé déposer aucun des cristaux caractéristiques de la cholestérine.

Ont été nommés :

Pendant le moi d'avril, M. GUYOT, membre titulaire.
MM. CARESME,
CARRIÈRE,
MAGNAN, membres adjoints.
BLACHE,

XLe ANNÉE. — MAI 1865.

SOMMAIRE

EXTRAITS DES PROCÈS-VERBAUX. — 1. Abcès du cerveau. — 2. Kyste hydatique du cerveau.— 3. Tumeur de la moelle. 4. Kyste buccal. — 5. Tumeur fibro-plastique du sein. — 6. Tumeur fibreuse des grandes lèvres. — 7. Tumeur fibro-plastique du pied. — 8. Arrachement complet de la jambe. 9. Ostéite avec nécrose et carie du fémur droit. — 10. Fracture de la clavicule. — 11. Rupture du cœur. — 12. Lésions cardiaques multiples; persistance du trou de Botal. — 13. Lésions cardiaques congénitales.

OBSERVATIONS. — I. Rétrécissement cancéreux de l'œsophage; perforation; pénétration des liquides dans le médiastin postérieur; par M. OBÉDÉNARE, interne des hôpitaux.

II. Hypertrophie du corps thyroïde; par M. ZAVIZIANOS, externe des hôpitaux.

Extrait du rapport de M. le docteur CORNIL sur l'observation précédente.

III. Poumon renfermant une balle de plomb enkystée; par M. Aug. ROUSTAN, interne des hôpitaux.

IV. Ostéo périostite suppurée du tibia gauche et du fémur droit; coxalgie suppurée du côté droit; par M. Raymond PETIT, interne des hôpitaux.

V. Ostéo-périostite suppurée du fémur et du tibia; par M. Raymond PETIT, interne des hôpitaux.

VI. Kyste du rein pris pour un kyste du foie, par M. OBÉDÉNARE, interne des hôpitaux.

Extrait du rapport de M. HAYEM sur l'observation précédente.

VII. Kyste de l'ovaire ; ovariotomie ; mort ; par M. DARD, interne des hôpitaux.

VIII. Mélanose généralisée; par M. PEULEVÉ, interne des hôpitaux.

Extrait du rapport de M. le docteur CORNIL sur l'observation précédente.

Note sur un coq monstrueux Polymélien, genre ischiomele ; par M. le docteur Simon DUPLAY.

---

1. *Abcès du cerveau.*

M. *de Montfumat :* La nommée Lerat (Valentine), âgée de 25 ans, journalière, est entrée le 16 mai 1865 à la Pitié, salle Sainte-Marthe, n° 9, dans le service de M. Gallard.

Cette femme, mariée depuis dix-huit mois, accouchait de son premier enfant au commencement du mois d'avril 1865. Vers le 11 du même mois, elle aurait été prise, au dire du mari, de frissons intenses, fréquents, irréguliers. Le médecin qui la soignait chez elle avait diagnostiqué une phlébite de la jambe gauche, et plus tard, des convulsions éclamptiques.

A son arrivée à l'hôpital, la malade présente une paralysie incomplète de tout le côté droit (membres supérieur et inférieur, déviation de la bouche et de la langue).

Intelligence extrêmement obtuse. Il faut prononcer le nom de la malade ou celui de son mari pour qu'elle paraisse comprendre. Sa physionomie exprime l'hébétude. Quand on lui demande comment elle se nomme, c'est avec beaucoup de peine qu'on parvient à lui faire articuler son nom.

Le 18 mai, elle ne comprend plus les questions qu'on lui fait et a complétement perdu l'usage de la parole.

Du 16 au 20 mai, les membres du côté droit sont agités de secousses convulsives, dans l'intervalle desquelles ils sont paralysés.

A partir du 20 mai, coma profond, et la malade meurt le 23 mai.

Du 18 au 23 mai, la malade n'a pu prononcer un seul mot.

Le pouls a été tout le temps agité, battant 116 fois par minute, présentant parfois des irrégularités. Constipation. Pas de vomissements.

Traitement : Calomel en lavage; lavements purgatifs; glace en permanence sur la tête.

Autopsie.

Le côté droit du cerveau est sain. Du côté gauche, on trouve un abcès du volume d'un gros œuf de poule, développé dans la couche optique. Le pus est jaunâtre, crêmeux, bien lié, louable. Ce pus n'est pas enkysté; il baigne la substance cérébrale ramollie et blanchâtre à son niveau.

Les parois du foyer sont anfractueuses et infiltrées de pus dans une étendue de 4 à 5 millimètres.

Cet abcès de la couche optique communique avec un autre abcès un peu moins considérable (gros comme une noix), développé dans le lobe sphénoïdal gauche et accompagné de méningite de la base.

Enfin le lobe postérieur gauche présente également un abcès non enkysté, gros comme une petite noix.

Rien dans les lobes antérieurs; une ligne transversale divisant le cerveau en deux parties égales, l'une antérieure, l'autre postérieure, n'est pas dépassée en avant par la lésion.

A la face interne de l'occipital et sur les côtés du trou occipital, on trouve, à droite et à gauche, un ostéophyte de la largeur d'une pièce de 20 centimes; à leur niveau, la dure-mère est amincie.

On rencontre, dans plusieurs organes, des tubercules ayant subi la transformation crétacée.

Dans le poumon, principalement, au niveau de la naissance de la bronche gauche;

Dans le pancréas;

Dans le foie, au niveau du sillon transverse;

Dans la rate, au niveau du hyle;

Dans le mésentère, on trouve également cinq à six ganglions, dont deux sont gros comme un œuf de pigeon. Tous ont subi la transformation crétacée.

M. *Guéniot.* Ce fait est curieux, mais n'est pas sans exemple

chez les femmes en couches. Je possède plusieurs observations que j'ai intitulées bégaiement puerpéral. C'était dans la langue qu'était l'obstacle principal. J'ai vu pareil accident dans un cas d'infection purulente. — Quant à l'ostéophyte crânien, les exemples que M. Ducrest a réunis chez les femmes en couches différaient de celui-ci en ce que ce n'était pas un ostéophyte à proprement parler, mais une couche calcaire répandue entre l'os et la dure-mère.

---

2. Kyste hydatique du cerveau chez un garçon de quinze ans. — Chorée. — Epilepsie symptomatique. — Hémiplégie. — Mort.

M. *Bordier*. Il y a quelques jours, entrait dans le service de M. Lailler un garçon de quinze ans et demi, hémiplégique du côté gauche du corps. La face n'offrait aucun signe notable de paralysie; il sifflait naturellement. Le rire n'accusait aucune paralysie faciale. Ce qui frappait surtout, c'était l'hébêtude profonde empreinte sur toute la physionomie, que surmontait un crâne atrophié en avant, volumineux, et surtout asymétrique en arrière. Les réponses du malade étaient lentes, ses paroles étaient bien prononcées; mais la mémoire faisait complétement défaut. Dès le lendemain de son séjour à l'hôpital, les personnes du service n'avaient pas tardé à s'apercevoir que ce garçon se livrait à la masturbation la plus effrénée. Nous apprîmes par un des parents du malade que le début de tous ces accidents remontait à *deux ans*.

Son caractère avait, petit à petit, changé: son développement intellectuel avait subi un arrêt sensible. Des mouvements choréiques s'étaient alors manifestés et avaient pris assez d'intensité pour nécessiter son admission à l'Enfant-Jésus. Après un séjour de deux ou trois mois, le malade avait été repris par sa famille. Les accidents choréiques avaient disparu, mais avaient été remplacés par l'hémiplégie que présentait encore le malade à notre observation, et par des attaques épilepti-

formes périodiques ; ces attaques se répétaient tous les huit ou dix jours ; le malade restait comme engourdi pendant un ou deux jours, puis l'état général redevenait satisfaisant pour huit ou dix jours encore. C'est dans une de ces attaques, la plus forte, au dire de son père, qu'ait jamais présentée ce garçon, qu'il a succombé. La veille de sa mort, le malade rendit un lombric.

Autopsie. Congestion vive des tissus crâniens ; ecchymoses sur tout le corps. A l'ouverture du crâne s'échappe une hydatide du volume d'une orange. Le kyste qui la contenait occupe le lobe postérieur de l'hémisphère cérébral droit. Il n'est séparé du crâne que par une mince couche cérébrale. Par sa partie interne et postérieure, il comprime le cervelet, qu'il déjette manifestement à gauche. De nombreux échynocoques remplissent le kyste. Dans la matière caséeuse qui surmonte l'hydatide dans une de ses moitiés étaient enchatonnées une vingtaine d'hydatides stériles ; les autres organes sont sains. Pas de lombrics dans le tube digestif.

---

3. *Tumeur de la moelle ; méningite spinale.*

M. *Martineau* présente une tumeur de la moelle qui s'était développée chez un homme de 40 ans. Le malade eut d'abord une névralgie intercostale qui dura longtemps, puis il fut pris subitement d'une paraplégie ; enfin il succomba avec une méningite purulente qui avait envahi toute l'étendue de la moelle et du cerveau, sans altérer en rien la substance nerveuse.

Examen de la tumeur, par M. Cornil.

Tumeur ovoïde, ayant la forme d'un haricot, de 2 centimètres 1/2 de longueur sur 1 centimètre de large, et un peu aplatie transversalement. Elle siége dans l'intérieur du canal rachidien, entre la dure-mère et la pie-mère, au niveau des racines postérieures des nerfs rachidiens du côté droit, de sorte qu'elle est en rapport avec le segment postérieur de la moelle de ce côté. A ce niveau, la moelle n'est pas comprimée d'une façon notable. Seulement la tumeur est entourée par

des fausses membranes minces, et la pie-mère est très-épaissie. Entre la pie-mère épaissie et la moelle se trouve une couche napiforme mince de pus. De plus, deux racines postérieures des nerfs rachidiens passent sur la tumeur, qu'elles contournent en s'y unissant intimement avec son enveloppe fibreuse.

La tumeur est grise, un peu semi-transparente; elle n'est pas dure, mais elle a une certaine résistance. Sa surface est lisse et polie, de consistance fibreuse. Sa surface de section présente un tissu grisâtre homogène, qui est friable. Sa structure présente des myélocites en grande quantité, comme élément prédominant, c'est-à-dire des noyaux de 6 à 8 millimètres, sphériques ou ovoïdes, finement granuleux, ou de petites cellules contenant le même noyau. Beaucoup de ces éléments sont compris dans une trame composée de fibrilles de tissu lamineux extrêmement minces. Ce tissu forme, à la périphérie de la tumeur, une couche plus épaisse.

Sous la pie-mère, le liquide laiteux renferme des leucocythes.

La couche corticale de la moelle, en rapport avec le pus, est blanche, décolorée; on n'y trouve pas de leucocythes, mais seulement la structure normale du tissu médullaire, et, comme cela est normal à la périphérie de la moelle, un certain nombre de corpuscules amyloïdes.

Les coupes transversales de la moelle, pratiquées à diverses hauteurs au-dessus et au-dessous de la tumeur, n'ont pas montré d'altération secondaire des faisceaux médullaires.

M. *Paul :* Ce malade avait des antécédents syphilitiques; M. Trousseau avait pensé trouver là une indication thérapeutique et avait soumis le malade à l'usage de l'iodure de potassium. M. Cornil trouve-t-il, dans la constitution anatomique de la tumeur, des caractères propres à élucider ce point d'étiologie?

M. *Cornil :* Le caractère prédominant de cette tumeur se trouve dans la présence des myélocytes. Ils existent dans beaucoup de tumeurs d'origines différentes, et l'examen microscopique ne permet d'affirmer, dans ce cas, rien sur la nature de la tumeur.

M. *Fritz :* Cette tumeur ne comprimait pas la moelle. Celle-

ci est intacte. Il y a eu une paraplégie complète et subite. Les racines postérieures des deux nerfs entraient dans la constitution de la tumeur. Il me semblerait plus rationnel de regarder cette paraplégie comme n'étant pas directe, mais de nature réflexe.

M. *Laborde :* Il est vrai qu'il y a un point du mécanisme qui échappe ; mais pour qu'il y ait paraplégie de cause directe, il n'est pas nécessaire qu'il y ait une altération complète de la moelle. Certaines tumeurs de la dure-mère exercent sur la substance nerveuse une compression manifeste, sans que, pour cela, les éléments nerveux éprouvent des lésions très-appréciables.

Il n'y a pas incompatibilité entre les symptômes observés et cette tumeur, considérée comme leur cause. Je crois que ce serait étendre trop le domaine des paraplégies réflexes, que d'y faire rentrer même les paraplégies où nous trouvons une lésion matérielle.

M. *Fritz :* Cette tumeur a comprimé les racines sensitives. Il n'y a, dans la moelle, aucune altération matérielle. Il est difficile d'admettre une compression. Tout porte donc à chercher l'explication dans une altération des fonctions plutôt que dans des lésions anatomiques hypothétiques.

---

4. *Kyste buccal.*

M. *de Montfumat :* M. Gallard, médecin de la Pitié, a rencontré, dans sa clientèle, une jeune fille âgée de 20 ans, présentant sur le plancher de la bouche, au-dessous de la langue, une tumeur grosse comme un œuf de poule.

La malade ne savait pas au juste la date du début de son mal ; elle ne l'avait constaté qu'à l'âge de 12 ans.

Cette tumeur était amincie, élastique, et donnait au toucher la sensation d'une fausse fluctuation ; mais la tumeur conservait pendant quelques instants l'impression du doigt. Sa coloration différait peu de celle de la muqueuse buccale, qui, à son niveau, présentait une sorte de reflet grisâtre.

Cette tumeur gênait, par sa présence, l'articulation des sons, la déglutition, et repoussait la langue vers la voûte palatine, en même temps qu'elle faisait une légère saillie dans la région sus-hyoïdienne.

La malade, ne voulant pas entrer dans le service de chirurgie, à l'hôpital, M. Gallard se décida à l'opérer chez elle.

Un trocart fut enfoncé dans la tumeur, mais rien ne sortit; seulement il était resté sur le trocart des parcelles d'une matière blanche, caséeuse, rappelant la consistance de la châtaigne cuite.

Pour vider le kyste, il fallut exciser un lambeau de sa paroi antérieure, et il fut alors facile d'extraire la plus grande partie de son contenu, qui n'était autre que cette substance blanchâtre, caséeuse, signalée sur le trocart.

Les parois du kyste paraissaient formées par la muqueuse buccale épaissie; elles n'ont point été vues au microscope.

M. le docteur Cornil, qui a bien voulu examiner au microscope le contenu du kyste, a trouvé que la matière blanchâtre qui représentait ce contenu était composée d'un amas de cellules épithéliales très-grosses et renfermant un noyau. Ces cellules étaient de nature pavimenteuse.

Le kyste ne fut pas vidé entièrement, à cause de quelques dépressions en cul-de-sac qui existaient à sa face interne.

M. Gallard se contenta de promener largement le crayon de nitrate d'argent sur toute la face interne de la poche et dans ses anfractuosités.

M. *Brouardel* : Ces kystes des parois buccales ne sont pas toujours aussi superficiels qu'ils le paraissent. M. Ed. Cruveilhier a présenté en 1862, à la Société, une tumeur analogue que l'on put examiner anatomiquement après la mort du malade. Le kyste était également fibreux, très-épais; la tumeur n'appartenait pas au système des glandes salivaires; elle était située entre les génioglosses et la base de la langue, bien que l'examen fait pendant la vie l'eût fait regarder comme une véritable grenouillette. Son contenu était identique à celui du kyste qui est présenté ici.

M. *Houel* : C'est une tumeur solide; il ne faut donc pas, sous peine d'établir une regrettable confusion, en faire une

grenouillette. C'est une tumeur analogue aux tumeurs mélycériques ou athéromateuses.

M. *Laborde :* Il est possible que l'on puisse les désigner par des termes plus appropriés; mais jusqu'ici, dans les livres classiques, elles sont toutes rangées sous le nom de grenouillette.

M. *Giraldès* : Lorsque j'avais le service de l'hôpital Necker. j'ai opéré une tumeur semblable à celle que nous présente M. de Montfumat. Elle siégeait dans la glande sous-maxillaire. Le contenu était de même nature. Après l'opération, les injections ressortaient par le canal de Wharton. Nous avons probablement affaire ici à un fait du même ordre.

M. *Duplay :* Ces tumeurs rentrent dans celles que M. Verneuil a classées parmi les tumeurs congénitales et qu'il a rapprochées des inclusions. Il y a quelques années que j'en ai présenté une semblable à la Société. Il y avait même des poils au milieu de la matière sébacée. Il y avait là un produit analogue à celui des loupes. Il me semble difficile d'accepter que ce produit et même des poils soient sécrétés par les glandes salivaires.

M. *Giraldès*. Rien ne prouve qu'il y ait inclusion. Quant à l'existence congénitale, elle est possible; mais il ne faut pas pour cela faire croire à une inclusion. Beaucoup de tumeurs sont congénitales, les kystes de l'ovaire, etc., mais il ne faut pas admettre précipitamment cette origine.

---

5. *Tumeur fibro-plastique du sein.*

M. *Houel* présente une tumeur fibro-plastique qu'il a enlevée de la région mammaire d'un homme. Cette tumeur était à sa troisième récidive. Elle était assez large. La peau ulcérée, elle s'accroissait avec une extrême rapidité.

M. Houel a dû enlever une partie du grand pectoral dans sa portion interne.

Le point intéressant de cette communication c'est qu'autour de cette tumeur on trouve des grains de petit volume qui

étaient sous-pectoraux et complétement indépendants de la tumeur.

Ces grains isolés et disséminés peuvent expliquer les faciles récidives de ces tumeurs.

---

6. *Tumeur fibreuse des grandes lèvres.*

M. *Houel* présente une tumeur fibreuse enlevée par M. Nélaton. Elle siégeait dans les grandes lèvres; elle a le volume d'un gros œuf. Elle n'a en elle-même rien de particulier; mais à deux ou trois centimètres on trouvait une autre petite tumeur de même nature , enlevée également par M. Nélaton. Elle s'était développée dans le derme, un bulbe pileux pénétrait à une certaine profondeur dans la petite tumeur.

Ce que ce fait a d'intéressant est l'existence de cette petite tumeur dont le développement ultérieur aurait pu faire croire à une récidive sur place de l'ancienne tumeur fibreuse, si on avait négligé de l'enlever.

---

7. *Tumeur fibro-plastique du pied.*

M. *Houel.* M. Nélaton a enlevé, ces jours derniers, une petite tumeur du volume d'un œuf de poule qui siégeait sur le dos du pied à l'union du deuxième cunéiforme avec les métatarsiens. Cette tumeur datait de vingt ans. Dans certains moments son volume augmentait.

A la dissection on trouve cette tumeur formée par un kyste à parois épaisses. Ces parois sont confondues avec la masse intérieure ; toutefois on les sépare assez facilement. En incisant la tumeur on reconnaît que la masse intérieure est constituée par une substance présentant la couleur de la gelée de groseille un peu cuite. A l'œil nu cette masse intérieure semble feutrée, organisée, parcourue par des vaisseaux sanguins.

La première impression de M. Robin en l'examinant à l'œil nu, c'est que cette tumeur est formée par un noyau central érectile. Mais l'examen microscopique nous fit bientôt abandonner cette hypothèse.

On trouve dans la partie périphérique, le kyste formé par des éléments fibro-plastiques. Il existe des cellules fusiformes, beaucoup de graisse et un grand nombre de granulations libres.

La partie intérieure est formée exclusivement par de la fibrine, nullement organisée. Dans cette fibrine on trouve un grand nombre de globules du sang rouges et une beaucoup plus grande quantité de globules blancs.

C'est donc là une tumeur fibro-plastique dont le début est immédiatement caractérisé par l'envahissement, par la graisse des éléments fibro-plastiques. Dans son intérieur s'est fait un certain nombre d'hémorragies.

---

8. *Arrachement complet de la jambe à l'union de la diaphyse avec l'épiphyse du tibia chez un enfant de six ans.*

M. *Peulevé* : Le 20 mai 1865, entra à l'hôpital Lariboisière, un enfant de six ans, privé de sa jambe gauche. Voici la façon dont s'était passé l'accident : L'enfant, à la remorque d'une voiture, avait les jambes appuyées sur les ressorts. La jambe gauche s'engagea entre ceux-ci, arriva entre deux rayons de la roue gauche qui, continuant son trajet, emporta la jambe de l'enfant, retenu de son côté par la barre transversale qui le supportait. La rupture se fit nette, au point où la diaphyse s'unit à l'épiphyse du tibia. Les muscles de la jambe eux-mêmes, laissant leurs insertions supérieures fixées aux condyles du fémur, se rompirent au même niveau que l'os. Les parties molles restant ainsi au moignon accidentel ne furent cependant pas suffisantes, vu leur rétraction immédiate, pour permettre au chirurgien, soit de réunir les lambeaux, soit de faire la désarticulation du genou. L'amputation fut pratiquée à 7 ou 8 centimètres au-dessus de l'interligne articulaire.

A l'examen anatomopathologique, on voit que l'articulation du genou est complétement saine; elle a été respectée, et pas une goutte de sang épanché ne s'y retrouve ; aucune trace de solution de continuité. Le plancher de cette articulation est

formé par les deux tubérosités articulaires du tibia nettement séparées, ou plutôt décollées de cet os. Cette épiphyse est loin d'être ossifiée, il n'y a guère qu'un tiers de son volume qui ait subi cette transformation qui, du reste, n'est complète, comme on le sait, qu'à la vingtième année.

L'articulation péronéo-tibiale supérieure est nécessairement détruite ; l'épiphyse du péroné est intacte et a suivi cet os. Quant à la rotule, elle n'est pas atteinte ; le tendon rotulien est arraché du tibia et a enlevé avec lui une partie de la tubérosité antérieure, ce qui prouve une fois de plus la solidité des ligaments, qui souvent arrachent l'os auquel ils s'insèren plutôt que de se rompre eux-mêmes.

10 juin. L'enfant est complétement guéri.

---

9. *Ostéite avec nécrose et carie du fémur droit. — Séquestre invaginé.*

M. *de Lignerolles* : Regnaud, Eugénie, âgée de douze ans, entra à l'hôpital Sainte-Eugénie, dans le service de M. Marjolin, le 13 juillet 1863.

D'une constitution scrofuleuse, cette jeune fille, malade depuis quatre ou cinq ans, présentait, lors de son entrée, trois trajets fistuleux occupant la partie antéro-interne de la cuisse droite. Le membre malade avait le triple du volume de celui du côté sain. Pendant son séjour à l'hôpital, cette enfant n'eut pas moins de quatre érysipèles de la jambe et de la cuisse droite, tous survenus à la suite d'exploration des fistules.

Un premier se déclara le 4 août 1863 ; un second le 15 janvier 1864 ; un troisième le 27 septembre 1864 ; un quatrième, à la suite duquel la malade succomba, le 5 mai 1865.

A l'autopsie, on trouva un fémur entouré d'une couche très-épaisse de lymphe plastique et adhérent à toute la longueur de l'os. Celui-ci, dont la courbure est exagérée, semble un peu moins long que le fémur sain ; il est aussi beaucoup plus gro et d'une consistance moins dure. Vers son tiers inférieur, il[s] présente trois ouvertures, à travers lesquelles on aperçoit un

séquestre représentant le fémur ancien *invaginé* par un os de nouvelle formation. De ces trois ouvertures fistuleuses, l'une, située dans l'espace inter-condylien, mesure au moins 4 c. de longueur sur 1,5 de largeur; les deux autres, plus petites, occupent les parties antérieure et interne.

Le condyle interne est, en outre, creusé d'une cavité indépendante de celle du séquestre et qui était remplie de pus. Enfin, les cartilages, d'un aspect plus terne qu'à l'état normal, offraient quelques produits pseudo-membraneux, sans qu'il y eût d'épanchement articulaire.

L'os, scié dans le sens transversal et parallèlement à son axe, a permis de constater un séquestre présentant les deux tiers au moins de la longueur de l'os; ses deux moitiés, quoique mobiles, adhèrent cependant encore à la cavité osseuse, dans laquelle elles sont logées. Des deux extrémités de ce séquestre, l'une supérieure, se perd dans la partie correspondante du fémur, tandis que l'autre, terminée en pointe, pénètre le cartilage épiphysaire, qu'elle dépasse d'un centimètre. Entouré d'une membrane très-vasculaire qui tapisse sa cavité de réception, ce séquestre représente le fémur ancien par sa forme, par son volume et enfin par le canal médullaire, dont on aperçoit encore parfaitement les traces.

Sur les autres parties de la coupe, on voit les caractères de l'ostéite à la première période étendue presque à tout l'os nouveau, dont le tissu est encore plus spongieux que compacte.

M. *Fritz* regrette que M. Marjolin ne se soit pas cru autorisé à pratiquer l'évidement. Il pense qu'on aurait pu ainsi enlever le séquestre et pratiquer une opération ayant chance d'amener une cure radicale.

---

9. *Fracture de la clavicule.*

M. *Ed. Cruveilhier* présente une ancienne fracture de la clavicule. On voit ossifié un cal volumineux formé entre les fragments non en contact. Il y a un intervalle de deux centimètres environ. Les lignes de lame osseuse compacte persistent.

10. *Rupture du cœur.*

M. *de Font-Réaulx*, au nom de M. *Bezonet* et au sien, rapporte l'observation suivante :

Hottin, 74 ans, passementier, entré à Bicêtre depuis quelques mois seulement. Dans le cours de sa vie il a eu huit fractures, la plus ancienne remonte à l'âge de six ans. Frappé d'hémiplégie gauche il y a deux ans, la paralysie était restée presque complète ; ses facultés étaient à peu près intactes ; il avait conservé la parole. Depuis lors son embonpoint avait très-notablement augmenté. Point de dyspnée, point d'œdème, point de douleurs. Deux jours avant sa mort, il se plaint d'une sensation pénible avec angoisse dans tout le côté gauche du thorax et à l'épigastre ; il s'inquiète et prie un ami d'examiner sa poitrine ; c'est cet ami qu'il connaissait depuis longues années qui nous a raconté ses antécédents et sa mort. Le 11 mai il se promenait en voiture dans les cours comme à l'ordinaire. Le 12, après avoir très-bien dormi la nuit, il déjeune à 8 heures avec plus d'appétit et plus abondamment que d'habitude. Demi-heure après on le place sur la chaise percée; presque aussitôt il pousse un cri, suffoque, pâlit, on le replace sur son lit, il éprouve quelques mouvements convulsifs et meurt. L'interne de garde appelé soupçonne une rupture du cœur.

Autopsie, 24 heures après la mort. Embonpoint très-notable. Déformations rachitiques des membres. Rigidité, cadavérique moyenne. La percussion du thorax donne une matité étendue à la région du cœur.

Cavité thoracique. — Le péricarde très-distendu a refoulé les poumons ; il présente une teinte bleuâtre. A l'incision on y trouve un gros caillot noir, mou, ayant l'aspect de la gelée de groseille ; il entoure le cœur de toutes parts et a une épaisseur beaucoup plus grande en avant. Le péricarde est sain ; il offre seulement à sa partie postérieure, feuillet pariétal, une tache bleuâtre comme ecchymotique, de la largeur d'une pièce de cinq francs. Le poids du caillot est de 350 grammes ; il s'é-

coule de plus environ 50 grammes de sérosité. Le cœur enlevé de la poitrine, on trouve une rupture du ventricule gauche à sa face postérieure. Là, vers la partie moyenne, existe une déchirure parallèle au grand axe du ventricule; elle se termine en pointe à ses deux extrémités ; ses bords sont déchiquetés, elle est rectiligne et a une longueur de 25 millimètres. L'écartement des lèvres de la déchirure est de 1 à 2 millimètres et comblé par un petit caillot noir. Le ventricule incisé, on voit que la déchirure pénètre dans la cavité où elle a une longueur de 20 millimètres et qu'elle est comprise entre les deux gros piliers d'où partent les tendons de la valvule mitrale. Sur ce cœur ces piliers sont très-voisins l'un de l'autre, écartés seulement de 1 centimètre et demi à leur partie moyenne. L'épaisseur de la paroi au point de la déchirure est de 9 millimètres. Le cœur a un volume normal son poids est de 280 grammes. Sa consistance est un peu diminuée ; il est surchargé de graisse à sa face externe. A la coupe les fibres musculaires sont un peu décolorées et paraissent atteintes d'un commencement de dégénérescence graisseuse. Examinées au microscope, elles présentent en effet des granulations graisseuses qui masquent en partie la striation sans être pourtant très-abondantes. Les valvules sont saines et suffisantes et n'offrent que quelques légères plaques athéromateuses. Les artères coronaires sont incrustées de matières calcaires, et leur calibre est diminué. Les cavités cardiaques sont vides de sang et affaissées. L'aorte est athéromateuse, surtout à sa partie inférieure au niveau de l'origine des iliaques.

Les poumons sont sains,

Cavité abdominale. — Epiploom surchargé de graisse. Foie congestionné, sa consistance est diminuée, l'examen microscopique montre un commencement de dégénérescence graisseuse. Rate congestionnée et molle. Reins congestionnés, offrant par place une surface inégale, et quelques kystes.

Cavité crânienne. — Sinus gorgés de sang. Très-peu de liquide arachnoïdien ; artères cérébrales fortement athéromateuses. Les méninges se détachent bien, excepté sur l'hémisphère droit où la pie-mère adhère çà et là et entraîne des parcelles de substance grise. Les circonvolutions de cet hémi-

sphère sont très-notablement plus petites que celles de l'autre côté ; le doigt promené à leur surface dépouillée de la pie-mère éprouve une sensation de rudesse qui n'existe pas sur l'autre moitié du cerveau. Le tiers antérieur de la 3e circonvolution frontale droite est ramolli et occupé par une substance jaunâtre gélatiniforme représentant un ancien foyer. Le cerveau n'est pas congestionné ; bonne consistance à gauche, consistance augmentée à droite. Quelques lacunes çà et là dont les plus grandes, du volume d'un pois.

Système osseux. Les os du crâne sont examinés, le diploé a disparu, les deux tables sont adossées et forment une lame très-dure, quoique très-fragile. Inégalités considérables à la surface externe des os du crâne, surtout à la région occipitale. — Friabilité générale du reste du squelette. Les os sont très-vasculaires ; le canal médullaire des os longs est augmenté de calibre, la moelle abondante, diffluente, la substance compacte amincie offre des taches sanguines de couleur çà et là bleue ou rouge. Au niveau des fractures, cal difforme et consolidation vicieuse ; en ces points tissu osseux plus solide, ailleurs on produit les fractures avec une extrême facilité.

---

12. *Lésions cardiaques multiples ; persistance du trou de Botal.*

M. *Martineau* présente le cœur d'une femme de 28 ans, qui souffrait d'accidents cardiaques depuis quatre ans.

Pendant la vie, on n'avait pas constaté d'exagération dans le volume du cœur ; il n'y avait pas de voussure. On sentait, à la main, un frémissement qui avait son maximum dans le cinquième espace intercostal, à un travers de doigt du bord gauche du sternum.

On entendait, au premier bruit, un trill double, puis simple, en s'éloignant de la région précordiale. En dedans du mamelon, il y avait un double bruit de souffle. A la base du cœur, vers le troisième espace intercostal droit, on trouvait également un double bruit de souffle râpeux.

Le pouls était régulier, sans intermittence.

Il y avait donc une double affection mitrale et aortique, peut-être aussi quelques adhérences péricardiques. La malade présentait, de plus, une légère cyanose des lèvres et des ongles.

Ces signes me firent penser aux anévrysmes artérioso-veineux, et je diagnostiquai une communication permettant le mélange des deux sangs dans le cœur.

MM. Natalis-Guillot et Trousseau n'acceptèrent pas ce diagnostic.

A l'*autopsie*, on trouva le trou de Botal persistant; un rétrécissement et une insuffiance des orifices auriculo-ventriculaires droit et gauche; l'aorte rétrécie dans toute son étendue; l'artère pulmonaire intacte.

Ce que ce fait présente de particulier, c'est que, jusqu'à 24 ans, la malade n'a présenté, sauf un peu de dyspnée qui la gênait pour faire quelques exercices violents, rien de particulier. Elle est accouchée régulièrement d'un enfant à terme. C'est à la suite d'une tentative d'asphyxie que les accidents se sont développés. Quant à la persistance de la vie avec des lésions congénitales du cœur, ce n'est pas là un fait exceptionnel : M. Louis a cité des faits dans lesquels la vie s'est prolongée jusqu'à 50 et 60 ans. Les phénomènes se passent ainsi, surtout quand l'artère pulmonaire est intacte.

C'est à la suite d'un accident que les phénomènes se sont développés. M. Louis cite un fait analogue; c'est là une circonstance sur laquelle il est bon d'insister.

M. *Fritz :* Je ne comprends pas bien ce trill, ni la valeur que M. Martineau lui assigne dans le diagnostic de la lésion. Comme phénomène acoustique, c'est évidemment un bruit continu avec un renforcement; ce renforcement avait lieu au premier temps. Or, si ce renforcement avait lieu au premier temps, il ne pouvait être dû au mélange des deux sangs dans les oreillettes. Le premier bruit correspond à la systole; ce qui se passe dans les oreillettes reste étranger à sa production.

M. *Martineau :* Le bruit était un peu présystolique. Il y avait

un bruit de souffle dur, râpeux, et, près du sternum, on entendait ce bruit particulier de trill.

M. *Duplay :* Je n'accepte pas aussi facilement que M. Martineau le passage du sang à travers cette fente. En réalité, elle est très-petite. Elle ne dépasse pas, en dimensions, celles que l'on observe si fréquemment. La valvule du trou de Botal est du tissu fibreux; elle est constituée ainsi dans l'état normal; on voit les insertions des colonnes charnues des oreillettes. Il n'y a, dans tous les cas, qu'une bien petite communication, si réellement il en a existé une pendant la vie.

M. *Martineau* : Il faut remarquer que les oreillettes sont énormément hypertrophiées. Le cœur a 15 centimètres de longueur, et les ventricules n'en ont que 6 1/2. Si les oreillettes étaient distendues, les parois le devaient être également, et la fente devait permettre le passage du sang. De plus, à l'autopsie, on trouvait un caillot engagé dans l'orifice.

M. *Cornil* : Il est difficile de rapporter ce bruit de souffle à la communication accidentelle; il est plutôt dû à la lésion valvulaire. MM. Robin et Hiffelsheim ont démontré que cette communication existe une fois sur trois dans les cœurs normaux. Il est naturel, d'ailleurs, que derrière une lésion valvulaire aussi prononcée l'oreillette soit hypertrophiée.

Quant aux bruits de souffle, les deux maximums, à la pointe et à la base, correspondent aux points où le cœur est en contact avec les parois thoraciques. C'est la règle dans les lésions valvulaires.

M. *Fritz* · Dans ce cas, M. Martineau nous a dit que l'on distinguait trois maximums : un à la base, l'autre à la pointe, et un autre intermédiaire.

M. *Raynaud*. Cette explication du trill, entendu par M. Martineau, me semble rappeler ce bruit de souffle de la pointe du cœur que M. Durozier avait cherché à reproduire par l'association des syllabes : Trou... ta ta... rou rou.

Je ferai remarquer de plus que s'il y avait ici communication entre les deux cœurs, le sang devait aller de l'oreillette gauche plus hypertrophiée à l'oreillette droite. Or la disposi-

tion de la valvule fait que sous cette pression elle devait tendre à se fermer et non à s'ouvrir.

M. *Brouardel.* Les lésions valvulaires du cœur sont telles, l'ouverture du trou de Botal est si petite, que je pense, qu'au lieu de mettre tous les désordres sous la dépendance de la communication inter-auriculaire, il faut considérer les phénomènes comme s'étant succédé dans l'ordre inverse. Sous l'influence de l'obstacle apporté au cours du sang par les rétrécissements auriculo-ventriculaires, les oreillettes ont dû nécessairement être distendues, et ce n'est qu'alors, sous l'influence de la distension des parois, que la fente du trou de Botal aura pu assez s'élargir pour permettre une communication entre les deux oreillettes. Dans tous les cas, cette communication anormale ne me paraît pas avoir eu une grande influence sur les accidents.

M. *Martineau.* La lésion mitrale est congénitale, les colonnes charnues s'insèrent directement sur les bords de la valvule ; le rétrécissement de l'aorte est également congénital. Tous ces phénomènes sont contemporains.

M. *Giraldès.* Je ne vois aucune nécessité à introduire le mot trill. C'est un mot vague qui, d'après les explications données, me semble synonyme de susurrus, il n'y a donc pas utilité à introduire un mot nouveau. D'ailleurs le mot trill est employé en France pour désigner une sensation tactile et non acoustique.

M. *Martineau.* J'accepte parfaitement la remarque de M. Giraldès et ne tiens point à ce mot.

M. *Laborde.* Dans les affections du cœur congénitales, la lésion n'est jamais simple ; elle est toujours complexe. Je ne vois pas qu'ici il ait été possible plus que dans les autres cas de rapporter chacun des signes à chacune des lésions en particulier. Cette remarque a été faite par tous ceux qui ont étudié la question, et le seul signe particulier que M. Bouillaud et surtout M. Racle aient signalé est la présence d'un bruit de souffle ayant son maximum au niveau précis du trou de Botal.

Ces complications arrivent si tôt dans l'évolution patholo-

gique des accidents consécutifs aux lésions congénitales, que l'on ne peut les saisir à l'état isolé. En sorte qu'il y a conflit d'altération et aucun signe certain; et si l'on pouvait établir un diagnostic, ce serait plutôt en se basant sur les altérations concomitantes, et en particulier sur la cyanose, que sur les signes stéthoscopiques.

M. *Martineau :* C'est en me basant sur la présence des trois maxima que j'ai signalés, et sur la présence d'un susurrus doux au niveau du cinquième espace intercostal, que j'ai pu conclure à cette lésion; ce n'est pas sur la cyanose, signe incertain, puisque, sur douze cas, M. Louis l'a vu manquer huit fois.

M. *Laborde :* La cyanose n'est pas un signe certain; mais, quand elle existe, elle a une valeur capitale. Ici il y avait cyanose des lèvres et des ongles; ces signes pouvaient attirer l'attention. Dans ces cas, souvent l'extrémité du doigt a pris la forme dite en massue.

M. *Martineau :* En recherchant cette conformation des doigts, nous avons pu constater, avec M. Trousseau, qu'on la rencontre chaque fois qu'il y a obstacle à la circulation.

M. *Damaschino* : Cette proposition me semble trop absolue; j'ai vu un rétrécissement de l'artère pulmonaire qui ne s'était accompagné d'aucune déformation particulière.

13. *Lésions cardiaques congénitales.*

M. *Martineau* présente le cœur d'une femme de 34 ans, qui n'a jamais eu de rhumatisme, ni aucun antécédent de cette nature. Elle avait une angine de poitrine. On entendait un double bruit de souffle à la pointe, avec dédoublement du deuxième temps.

Il y avait anasarque, oppression, cyanose, déformation des doigts en massue.

Il y avait rétrécissement et insuffisance congénitale de la valvule mitrale; insertion des tendons charnus sur le bord des valvules; insuffisance de la valvule tricuspide. Le trou de Botal était oblitéré.

Obs. I. — RÉTRÉCISSEMENT CANCÉREUX DE L'ŒSOPHAGE. — PERFORATION. — PÉNÉTRATION DE LIQUIDES DANS LE MÉDIASTIN POSTÉRIEUR. Par M. Obédénare, interne des Hôpitaux.

Un malade du service de M. Maisonneuve. est atteint d'un rétrécissement de l'œsophage, siégeant au niveau du cardia. Depuis plusieurs mois il ne prend que des aliments liquides; une fois on lui fait manger un peu de viande; mais la digestion est très-pénible et très-lente.

M. Maisonneuve le sonde plusieurs fois; quelquefois avec succès. On parvient même à lui injecter dans l'estomac, du bouillon et du vin.

Comme souvent la sonde se repliait une fois arrivée au-dessus du point rétréci, M. Maisonneuve se décide à se servir d'une sonde avec mandrin en métal. Le mandrin n'arrivait qu'à cinq centimètres au dessus de l'extrémité inférieure de la sonde ; de sorte que cette portion de sonde, dépourvue de mandrin se repliait sur elle-même quand elle arrivait au-dessus du point rétréci.

M. Maisonneuve enleva d'un trait de ciseaux la portion inférieure de la sonde, en sorte qu'on voyait le bout du mandrin métallique au niveau de l'extrémité coupée de la sonde. De cette façon on n'aurait eu qu'à presser légèrement sur l'extrémité supérieure du mandrin, pour voir celui-ci dépasser la sonde en bas. On fit le cathétérisme avec l'instrument que nous venons de décrire, et après quelques tâtonnements on eut la sensation d'une résistance qui cède; on se crut arrivé dans l'estomac et l'on injecta un litre de bouillon à peu près, et deux verres de vin. Le malade fut pris tout à coup d'une anxiété excessivement intense, avec pâleur de la face, impossibilité de parler, disparition du pouls. Dans la journée, lipothymies, anxiété, assoupissement, pouls imperceptible. Mort le lendemain.

A l'autopsie, on trouva des deux côtés, des anciennes adhérences entre la plèvre pariétale et la plèvre viscérale Dans le médiastin postérieur, un litre à peu près de liquide. Au niveau du cardia un épaississement des parois de l'œso-

phage au point que le petit doigt seul pouvait passer. La portion épaissie avait une hauteur de 4 centimètres; elle était d'un blanc jaunâtre, de la consistance des cancers épithéliaux non encore ramollis. Pas de dilatation notable de l'œsophage au-dessus du cardia. A 3 centimètres au-dessus du point malade (là où l'œsophage paraissait entièrement sain), on trouva une perforation qui conduisait dans le médiastin postérieur, et qui paraissait avoir été faite par le mandrin.

A l'examen microscopique du cancer, on a trouvé qu'il était formé de fibres lamineuses en faisceaux et de cellules épithéliales à gros noyaux. C'était une de ces variétés de cancer décrites sous le nom d'encéphaloïde.

MM. *Fritz*, *Brouardel*, *Bricheteau* citent des faits analogues, dans lesquels la vie s'est prolongée assez longtemps, même après des perforations dans la plèvre, ou le médiastin.

Obs. II. — Hypertrophie du corps thyroïde; par M. Zavizianos, externe des hôpitaux.

Le 24 avril 1865, est entré à l'hôpital de la Pitié, dans le service de M. Gallard, la nommée Harel (Marie), âgée de 72 ans, née à Broglie (département de l'Eure). Cette malade, malgré son âge avancé, offrait tous les signes d'une bonne constitution. Elle entrait à l'hôpital avec tous les caractères ordinaires d'une pneumonie grave; elle présentait, de plus, une énorme tumeur située à la partie antérieure du cou, au niveau de la *région sous-hyoïdienne*.

Cette tumeur occupait la presque totalité de cette dernière région, et, par ses parties latérales, remontait à peu près jusqu'au niveau de l'angle de la mâchoire inférieure, en comprimant les vaisseaux et nerfs du cou, la dixième paire, le canal laryngo-trachéal, sur lequel elle paraissait adhérer. Cette tumeur n'avait pas donné naissance à des troubles de la respiration ou de la phonation; elle était dure, élastique, non fluctuante; recouverte par une peau lisse, mince, sur laquelle

se dessinaient des saillies veineuses bleuâtres, dues à la compression que la tumeur exerçait sur les vaisseaux veineux de l'enveloppe cutanée. Les globes oculaires n'offraient aucune saillie anormale. Les battements du cœur étaient irréguliers.

L'état de la malade était assez grave. Nous n'avons pu avoir de renseignements sur l'origine de la tumeur. La malade est morte le 30 avril, c'est-à-dire six jours après son entrée à l'hôpital.

A l'autopsie, nous avons constaté les lésions caractéristiques d'une pneumonie occupant la totalité du lobe inférieur du poumon droit.

Cœur normal. Quelques caillots mous, diffluents, formés pendant l'agonie.

Tumeur : après avoir fait une incision demi-circulaire, nous avons enlevé l'enveloppe de la tumeur, qui était très-peu adhérente. La tumeur, volumineuse, était formée non-seulement par l'augmentation de volume des lobes du corps thyroïde, mais aussi par celle de l'isthme lui-même. Le diamètre vertical du corps thyroïde est de 15 centimètres au niveau des lobes, et de 12 centimètres au niveau de l'isthme. Le diamètre transversal du lobe droit est de 10 centimètres, celui du lobe gauche égale 8 centimètres. Le diamètre transversal de la tumeur, pris dans l'ensemble, est de 22 centimètres.

L'aspect extérieur de la tumeur offre des bosselures jaunâtres, séparées comme par des tractus blanchâtres. Une incision verticale nous montre l'aspect de petites bosselures également jaunâtres, molles, ayant l'apparence d'une gelée presque solidifiée; le volume de ces grains n'est pas assez grand pour faire supposer l'existence de kystes, et quoique l'examen microscopique de la tumeur n'ait pas été fait, nous croyons qu'il s'agit d'une hypertrophie simple du corps thyroïde.

M. *Houel :* J'attire l'attention de la Société sur deux points. D'abord sur la structure. C'est ici une hypertrophie appartenant à la forme non endémique; c'est une hypertrophie kystique. Il n'y a pas de vastes kystes, mais de petits kystes infiltrés d'une matière analogue à la fibrine coagulée.

Le second point est l'absence d'un certain nombre de symptômes. La trachée, bien que déviée, courbée en S, a échappé à la pression, puisqu'il n'y avait pas de suffocation. Dans d'autres formes de goîtres, au contraire, alors même que la tumeur est très petite, il y a suffocation. Dans ce cas, les kystes se développent en dedans; ils viennent adhérer à la trachée. Enfin, dans une autre forme, la tumeur descend derrière le sternum et amène de cruels accès de suffocation. C'est pour cette variété que Bonnet a inventé sa fourchette, destinée à ramener la tumeur au-devant du sternum.

M. *Desprès* : Cette tumeur se rapproche, à l'œil nu, des kystes de l'ovaire et du rein ayant subi la dégénérescence gélatiniforme. En un mot, il y a transformation des lobules hypertrophiés.

M. *Houel* : Dans les corps thyroïdes, on a décrit les grands et les petits kystes; ici ce sont les petits. Il s'est fait des épanchements sanguins dans leur intérieur.

M. *Desprès :* Il y a des goîtres kystiques à une seule loge. A côté de cette forme, il y a les kystes sanguins, puis les goîtres endémiques formés par l'hypertrophie charnue, et contenant au plus deux ou trois kystes. Cette tumeur-ci semble plutôt être un adénoïde du corps thyroïde, c'est-à-dire une hypertrophie générale de la glande dans tous ses éléments normaux.

M. *Houel :* Je n'accepte pas cette comparaison entre les tumeurs adénoïdes et les tumeurs du corps thyroïde. D'ailleurs, dans mon opinion, il n'existe pas de kystes séreux dans le corps thyroïde. Quant on fait une ponction, il sort un peu de liquide séro-sanguinolent, puis du sang en quantité quelquefois inquiétante.

M. *Desprès* : J'ai vu quelques cas de kystes séreux du corps thyroïde : l'un, du volume d'une noix, occupait le côté droit d'un corps thyroïde dont l'autre lobe avait subi la dégénérescence cancéreuse. Dans d'autres cas, les petits kystes étaient enveloppés par une portion de la glande hypertrophiée. Dans le cas présent, il y a des lobules avec des masses gélatineuses, mais pas de kyste.

M. *Bouchard :* J'ai vu des kystes séreux opérés. Dans un cas, on ouvrit largement; au moment de l'ouverture, il s'écoula quelques gouttes de sérosité, puis il tomba une pluie de sang.

Dans un autre cas, dans le service de M. Velpeau, il ne s'écoula pas de sang, mais un liquide citrin; ce n'était pas de la vraie sérosité, et quand le liquide se fut écoulé, il se prit en gelée au bout de quelques minutes, le caillot se rétracta en formant une couenne blanche, transparente. Cette fibrine, par sa proportion, rappelait celle qui existe dans les caillots des maladies inflammatoires.

Peut-être n'y a-t-il eu qu'une simple transsudation à travers les capillaires.

M. *Houel :* Ce que je tiens à établir, c'est que, dans les grands kystes, on trouve rarement de la sérosité simple; ce qui s'y trouve, ce sont les éléments du sang, et peut-être même du sang. Il y a, dans les parois du kyste, une vascularisation extrême, et les épanchements de sang sont, dès lors, très-faciles.

M. *Cornil :* Il paraît y avoir ici une hypertrophie en masse de tous les éléments de la glande, dilatation des culs-de-sac en forme de kystes, quelque chose d'analogue aux tumeurs adénoïdes. Quant aux petits kystes, ils sont nés dans les culs-de-sac.

Rapport de M. Cornil.

Dans une de vos précédentes séances il s'est élevé une discussion à propos d'une tumeur de la glande thyroïde qui vous a été présentée par M. Zavizianos. M. Desprès s'élevait contre le nom de tumeur kystique que lui donnait M. Houel. Y avait-il ou non des kystes ? c'était là le point du débat, et il faut dire qu'à l'œil nu des kystes devaient être bien petits; car c'est à peine si l'on pouvait distinguer la structure vésiculeuse de la glande.

J'ai examiné le même jour avec notre savant collègue M. Desprès la tumeur en question; elle était formée exclusivement de vésicules glandulaires qui nous semblèrent au premier abord parfaitement normales comme diamètre. Le plus

grand nombre d'entre elles contenaient des cellules polyédriques assez petites et des noyaux, et à leur centre une masse colloïde sphérique homogène; comme telle est la structure normale de la thyroïde, il s'ensuivait naturellement que M. Desprès avait parfaitement raison dans son argumentation.

Voici du reste ce que j'ai vu à un examen plus complet : j'en donne les résultats d'abord; je les comparerai ensuite à l'état normal, et nous pourrons alors en déduire la signification.

La glande hypertrophiée était composée de lobules sphériques ayant en moyennne un centim. de diamètre; en les raclant on en exprimait des gouttellettes d'un liquide colloïde ressemblant au sagou cuit. Dans plusieurs de ces lobules on voyait à l'œil nu de petits points rouges et une vascularisation extrême.

Sur des coupes de ces lobules, on avait la section de vésicules closes, séparées les unes des autres par des tractus minces de tissu lamineux où passaient les vaisseaux. Ces vésicules closes étaient, pour la plupart, petites, mesurant de 4 mill. à 1 mill.; d'autres, plus volumineuses, mesuraient de 2 à 5 mill. Les premiers ont exactement le volume indiqué par Kolliker comme normal; les secondes, celui que le même auteur donne aux vésicules qui contiennent de la matière colloïde, ce qui, comme on le sait, est si commun, non pas seulement dans le goître, mais dans un grand nombre de glandes qui n'ont rien de morbide.

Dans les vésicules closes de petit diamètre, les cellules qui en tapissent la paroi interne étaient ou des noyaux, ou de l'épithélium polyédrique. Dans les vésicules plus volumineuses, ces cellules étaient remplies plus ou moins par la matière demi-solide, réfringente et homogène, qui formait, en outre, au centre de la vésicule, une gouttelette sphérique.

Ces gouttelettes de matière colloïde, lorsqu'on les examine isolément, ont un bord ombré bien arrêté, et lorsqu'on les presse entre les deux lames de verre, elles se dissocient et se segmentent en présentant des lignes droites et très-nettes. Il est très-probable que cette matière homogène de nature protéique, est formée d'abord au sein des cellules parié-

tales, et que, de là, elle s'accumule dans la cavité de la vésicule close.

Les vaisseaux, étudiés dans les lobules les plus vascularisés, nous ont présenté des dilatations anévrysmatiques très-intéressantes à étudier, et qui ont, du reste, été signalées par un grand nombre d'observateurs, Ecker, Rokitansky, etc.

Ces dilatations portaient surtout sur les capillaires, et avaient donné lieu à des diverticules terminés en massue et libres dans la cavité d'un grand nombre de vésicules closes, Le mode de formation de ces dilatations et leur saillie dans les cavités des vésicules est facile à comprendre. Ces vésicules, en effet, sont séparées par des cloisons lamineuses où passent les capillaires, cloisons d'autant plus minces dans ce cas, que les vésicules étaient plus grosses. Les vaisseaux, lorsqu'ils se dilatent sous une pression plus grande du sang, ne peuvent donc se développer que dans une cavité vésiculaire, et ils forment là soit une anse libre, soit une dilatation piriforme ou sphérique libre. Là, ces vaisseaux, non soutenus par du tissu lamineux, se rompent facilement, d'où résultent les épanchements sanguins dans les vésicules, fait que nous avons observé aussi dans le cas présent.

Si, comme cela résulte de ce qui précède, les vésicules closes ne sont pas sensiblement plus grosses qu'à l'état normal, il est bien évident que l'hypertrophie considérable de la glande ne peut résulter que d'une formation nouvelle et en grand nombre de ces vésicules. Leur développement a été expliqué de bien des manières : par une hyperplasie des cellules du tissu conjonctif, suivant Heschl, ou par la naissance d'un bourgeon creux parti de la paroi d'une vésicule, suivant Rokitansky. Ce dernier mode de formation est en rapport avec les faits d'embryologie observés par Remack et par Kolliker.

Quoi qu'il en soit de ce développement que nous n'avons pas pu vérifier dans ce cas, il n'en est pas moins certain qu'il s'agit là d'une hypertrophie causée par la multiplication, par la formation nouvelle d'éléments glandulaires normaux. Et comme les tumeurs de cette nature sont appelées adénôme dans toutes les glandes, nous nous proposons d'appliquer

cette dénomination aux goitres de la même nature que celui qui fait le sujet de ce rapport.

Discussion.

M. *Houel* : On entend par tumeur adénoïde, dans le sens que M. Velpeau a donné à ce mot, l'hypertrophie des éléments normaux de la mamelle. Or dans le corps thyroïde examiné, on voit que ce qui en forme la plus grande partie, ce sont les cavités closes, et elles sont si agrandies que quelques-unes logeraient une noisette. Ce n'est donc pas ici l'hypertrophie du corps thyroide tout entier, mais plutôt l'hypertrophie de ses cavités closes.

Si on acceptait la théorie avancée par M. le rapporteur, on devrait regarder ces tumeurs du corps thyroide comme ne rétrogradant jamais, quel que fût le traitement. Or on voit des cas d'hypertrophie du corps thyroide qui ne paraissent pas kystiques disparaître sans traitement.

M. *Cornil* : Les tumeurs adénoïdes seraient constituées suivant M. Houel par une hypertrophie du parenchyme et des vésicules. On entend par parenchyme un tissu composé de cellules. Dans ce que nous avons examiné, les vésicules avaient au plus un mill., j'ai peine à croire qu'il en existe qui nous aient échappé et qui auraient logé une noisette.

Ce n'est pas une tumeur par hypertrophie simple, car par ce mot on entend une augmentation simple en grosseur des éléments ; ce n'est pas le cas ici. Mais c'est une tumeur adénoïde, parce que comme dans ces tumeurs il y a multiplication en nombre de tous les éléments.

M. *Guéniot* : Je préfère à une définition anatomique une définition clinique. On ne pourra apprécier le nombre des lobules que la pièce enlevée ; on ne pourra jamais faire du vivant le diagnostic des tumeurs adénoïdes, si on s'en rapporte à la définition anatomique.

M. *Cornil* : Quand tout un organe est hypertrophié, on lui donne le nom d'hypertrophie. Pourquoi changer le nom quand, au lieu d'être le tout, c'est la partie qui est hypertrophiée ?

Quand on a créé le mot adénoïde, il répondait à des hypothèses que, depuis, on n'a pas vérifiées. M. Velpeau croyait que c'étaient des épanchements de fibrine; M. Cruveilhier pensait que c'étaient des tumeurs fibreuses. On a montré que, de même que dans ce cas, il y avait hypertrophie de la glande, avec production de nouveaux éléments.

M. *Desprès :* Je ne veux ajouter qu'une considération : c'est qu'en clinique, la tumeur adénoïde, surtout si l'on considère la mamelle, a des caractères très-tranchés, et que l'on peut définir, par la clinique, l'adénoïde.

M. *Giraldès :* Ce n'est pas aux mêmes faits que MM. Cruveilhier et Velpeau ont appliqué le nom d'adénoïde. M. Velpeau ne voyait qu'une simple hypertrophie acineuse, c'est-à-dire des acini très-développés enveloppés dans un stroma peu épais. M. Cruveilhier voyait, au contraire, des faits dans lesquels il y avait hypertrophie du tissu fibreux, et presque étouffement des acini. C'est ici, en présentant des pièces anatomiques, que j'ai prononcé pour la première fois le mot d'hypertrophie de la mamelle.

Obs. III.— Poumon renfermant une balle de plomb enkystée; par M. Aug. Roustan, externe des hôpitaux.

C.... (Jacques), âgé de 67 ans, tourneur en bois, entré le 9 mars à l'hôpital de la Pitié, dans le service de M. Gallard.

Ce vieillard, très-anémique et profondément débilité, présente, pendant son séjour dans les salles, tous les symptômes d'une grande gêne de la circulation cardiaque. Le cœur paraît être un peu plus gros qu'à l'ordinaire; ses battements sont sourds et irréguliers. Dès les premiers jours du mois d'avril, on voit se développer en même temps un anasarque général et un épanchement pleurétique du côté droit; la dyspnée devient alors plus considérable, et le malade meurt le 13 mai 1865.

A l'autopsie, on constate les lésions d'une péricardite ancienne; des fausses membranes font adhérer le feuillet pariétal

au feuillet viscéral de la séreuse; la cavité péricardique est entièrement effacée. Le cœur est graisseux, d'un volume à peu près normal.

La plèvre droite contient trois litres de sérosité citrine; la surface est lisse, polie; il n'y a pas de trace de pleurésie. Le poumon du même côté est comprimé, refoulé sur lui-même; il renferme quelques tubercules crétacés.

Le poumon gauche adhère fortement aux parois thoraciques; des fausses membranes réunissent les deux feuillets de la plèvre.

Vers le sommet du lobe inférieur de ce poumon gauche, on trouve une balle de plomb du poids de 13 grammes, renfermée dans une cavité accidentelle. Cette balle est assez superficiellement placée; une épaisseur de tissu pulmonaire de 3 millimètres la sépare de la plèvre viscérale qui, à ce niveau, présente une ligne blanchâtre transversale, longue d'un centimètre. La cavité dans laquelle elle est logée est limitée par une membrane organisée très-mince; quelques petits vaisseaux la parcourent dans divers sens. Le tissu du poumon placé autour de ce kyste ne présente aucune altération. La peau du tronc, examinée très-attentivement, ne laisse voir aucune cicatrice que l'on puisse considérer comme le point par lequel le projectile a pénétré. A leur surface interne, les parois thoraciques n'en offrent pas davantage; cependant la huitième côte de l'autre côté (côté droit) est épaissie et irrégulière vers son extrémité interne. Cet épaississement osseux, qui fait saillie sous la plèvre, n'est probablement que le cal d'une fracture de côte ancienne. On ne voit pas de cicatrice sur la peau qui lui correspond.

Il est probable que cette balle occupait le poumon depuis longtemps, et que le malade ne devait guère en souffrir; car, pendant tout le temps qu'il est resté dans le service de M. Gallard, il n'a jamais donné aucun renseignement à ce sujet.

A la partie inférieure de ce même lobe inférieur du poumon gauche, existe, à 10 ou 12 centimètres au moins du lieu occupé par la balle et séparée d'elle par un tissu parfaitement sain, une induration grenue à la coupe, et qui est assez peu étendue pour n'occuper qu'à peine la dixième partie du lobe. M. Gallard

a considéré cette altération comme produite par la pneumonie chronique.

M. Cornil, qui a eu l'obligeance d'examiner la pièce au microscope et qui a bien voulu me donner une note, l'a qualifiée d'hépatisation. Son aspect n'est pas le même à la partie la plus inférieure et à la partie moyenne du bord postérieur du poumon. A la partie inférieure, où le tissu est rougeâtre, sur une coupe, il présente les granulations rouges de la pneumonie ordinaire; seulement il est plus ferme, moins friable que dans celle-ci. Sur cette portion, à l'examen microscopique, on observe un épanchement de sang dans l'intérieur des alvéoles, remplies, du reste, exactement par un exsudat composé de leucocytes granuleux. Au-dessus, la pneumonie présente les caractères d'une hépatisation ordinaire; sa couleur, sur une surface de section, est grise; les granulations sont formées, là aussi, par des leucocytes granuleux (en dégénérescence graisseuse); on y trouve aussi de grandes cellules sphériques contenant plusieurs noyaux. En général, dans ces parties hépatisées du poumon, les cloisons interlobulaires ne sont pas plus épaisses qu'à l'état normal; on en trouve cependant quelques-unes qui sont infiltrées de pigment noir et qui ont une certaine épaisseur.

Je ferai remarquer en terminant, et j'insiste tout particulièrement sur ce point, que la lésion pulmonaire dont il vient d'être question n'est, en aucune façon, due à la présence de la balle dans ce poumon, puisqu'elle est à plus de 10 centimètres du point occupé par cette balle, et qu'à l'entour de ce corps étranger, il n'existe pas la plus légère trace d'inflammation ni récente ni ancienne du tissu pulmonaire.

Ce qu'il y a surtout de remarquable dans ce fait, c'est l'impossibilité dans laquelle nous nous trouvons de déterminer par où ce projectile a pu pénétrer dans la poitrine, puisque nous n'avons pu trouver aucune trace de la plaie qu'il a dû produire. La partie postérieure de la huitième côte du côté opposé, qui présente des traces de fracture, pourrait laisser supposer que la balle a passé par là; mais pour gagner la partie postérieure du poumon gauche, après être entrée dans la poitrine par la partie postérieure du côté droit, il lui aurait

fallu traverser la colonne vertébrale, ou la contourner, ou bien encore faire le tour du thorax en glissant sur sa surface interne, explications peu admissibles. Faute de mieux, nous devons nous borner à croire qu'elle a dû pénétrer par la paroi axillaire du coté gauche, quoique la cicatrice de la plaie qu'elle a produite ait échappé aux recherches les plus minutieuses.

Obs. IV. — Ostéo-périostite suppurée du tibia gauche et du fémur droit. — Coxalgie suppurée du côté droit; par M. Raymond Petit, interne des hôpitaux.

Sauvebois (Louis-Georges), âgé de 5 ans, entre à l'hôpital Sainte-Eugénie, salle Napoléon, n° 5, le 2 avril 1865.

Malade depuis quinze jours, il porte un abcès volumineux occupant toute la partie moyenne de la jambe gauche. Les parents attribuent la maladie de leur enfant à une chute qu'il a faite il y a quinze jours. Toutefois, les renseignements restent fort obscurs.

Le 3 avril, une large ouverture pratiquée au-devant du tibia donne issue à une assez grande quantité de pus; le doigt, introduit dans la plaie, arrive sur le tibia, dénudé dans une étendue de 5 centimètres. Une contre-ouverture est faite en dehors de la jambe, et un séton est passé au travers du foyer purulent. A 6 centimètres plus bas, est pratiquée une deuxième contre-ouverture, et, par chacune de ces incisions, il est permis de constater la dénudation du tibia.

Quelques jours avant son entrée à l'hôpital, l'enfant avait été pris de fièvre et il avait commencé à pâlir et à maigrir.

Le même jour, nous constatons un empâtement dans tout le tiers inférieur de la cuisse droite.

Au coude du côté gauche, existe, vers la partie interne de l'articulation, une tuméfaction assez considérable. En examinant cette tuméfaction, on pensa à un abcès froid enkysté; mais une ponction ne donna issue qu'à du sang; il n'y avait donc, en ce point, que des fongosités.

Au niveau de la région sous-épineuse du côté droit, existe une vaste collection liquide, occupant toute la fosse sous-épineuse; une ponction donne issue à du pus séreux. Une injection iodée est pratiquée dans la poche de cet abcès froid.

9 avril. La tuméfaction et les symptômes franchement inflammatoires que l'on avait observés du côté du tibia gauche ont beaucoup diminué depuis les ouvertures pratiquées en ce point. Par ces ouvertures, s'écoule de 20 à 30 grammes de pus par jour. Le stylet, introduit dans les plaies, fait apprécier la longueur du tibia dénudé, et cette dénudation existe dans une étendue de 6 à 8 centimètres.

On met en usage les cataplasmes émollients, la position inclinée du membre, les vins de quinquina, Bordeaux et autres toniques.

La fièvre continue avec des redoublements le soir; l'enfant a beaucoup pâli et maigri; la peau a pris une teinte jaunâtre de mauvais augure. Le sommeil est mauvais, l'inappétence à peu près complète. Des douleurs de plus en plus fortes se font sentir dans la cuisse droite.

L'abcès de la fosse sous-épineuse a disparu.

10 avril. Les douleurs dans la cuisse droite augmentent avec la tuméfaction, qui remonte vers la racine du membre.

12 avril. Douleurs dans l'articulation de la branche droite. Fièvre plus vive, pouls à 130, peau chaude. Fluctuation profonde occupant la moitié inférieure de la cuisse droite. Une ouverture pratiquée en dehors et à la partie inférieure de la cuisse donne issue à 70 ou 80 grammes de pus séreux. Par cette ouverture, on arrive sur le fémur dénudé dans une étendue de 8 à 10 centimètres.

16 avril. L'enfant continue à souffrir dans le genou, la cuisse et la hanche droite; chaque jour s'écoulent par l'ouverture à peu près 20 à 25 grammes de pus séro-floconneux. Par les plaies de la jambe gauche s'écoulent de 60 à 70 grammes de pus. Le pouls devient plus faible, plus petit; mais il conserve sa fréquence. L'amaigrissement fait de rapides progrès, sueurs copieuses, frissons.

Escarrhe au sacrum.

25 avril. L'état général devient chaque jour de plus en plus

mauvais, l'épuisement augmente rapidement, malgré l'usage des toniques et des anti-putrides de toutes sortes.

Escarrhe à la région trochantérienne du côté gauche.

Diarrhée abondante ; frissons.

30 avril. Enfin l'enfant succomba, épuisé par une telle suppuration.

Autopsie. — Du côté de la jambe gauche :

Du pus remplit l'articulation tibio-tarsienne qui est ouverte et communique avec le foyer purulent dans lequel baigne le tibia dénudé.

Du pus remplit également l'articulation du genou sans qu'elle communique avec le foyer purulent de la jambe.

Le péroné est le siége d'une ostéite générale, et la malléole externe est infiltrée de pus, de telle facon qu'il a suffi d'une légère traction pour la séparer du reste de l'os. Le péroné n'est pourtant dénudé en aucun point; mais son périoste et les parties molles qui le couvrent sont notablement tuméfiées.

Le tibia est nécrosé dans toute l'étendue de sa diaphyse; il baigne à nu dans un vaste foyer purulent. Une nouvelle formation osseuse a déjà commencé, et se voit à la partie postérieure de l'os dans toute sa longueur; c'est une jetée osseuse, jetée comme un pont entre les deux extrémités du tibia non mortifiées. Les extrémités de l'os sont détachées, non seulement dans les portions épiphysaires, c'est-à-dire qu'il n'y a pas un simple décollement épiphysaire, mais il s'est fait un abcès osseux par suite duquel la diaphyse a été séquestrée des extrémités articulaires; il est remarquable qu'une petite portion de substance diaphysaire a échappé à la nécrose et est restée adhérente aux épiphyses vivantes. Dans une étendue de 2 centim. 1/2 les deux extrémités de l'os sont revêtues dans leur pourtour par de nouvelles sécrétions du périoste.

Dans la cuisse du côté droit :

Vaste abcès occupant la moitié supérieure du membre et remontant au-dessus de l'articulation coxo-fémorale. Le fémur est dénudé en plusieurs points, et sa nécrose est complète dans les 6 centim. inférieurs de sa diaphyse ; dans le reste de son étendue, il est revêtu de son périoste considérablement

épaissi et dans lequel sont semés plusieurs points de nouvelles sécrétions osseuses.

Ce vaste abcès communique avec l'articulation coxo-fémorale dont la capsule fibreuse est en partie détruite. Le ligament rond n'existe plus, si bien qu'en tirant sur le membre on éloigne facilement la tête fémorale du fond de la cavité cotyloïde.

Le col est dénudé et en partie nécrosé, érodé ; on remarque qu'un commencement d'élimination s'est fait entre la tête et le col, point où se voit un abcès de l'os. La tête du fémur est dépouillée de son cartilage articulaire dans le tiers de sa surface ; une semblable dénudation existe au fond de la cavité cotyloïde, qui est érodée, rugueuse, et dépourvue de son paquet graisseux. Le bourrelet cotyloïdien est d'un rouge grisâtre, et est infiltré de pus.

Faisant une coupe longitudinale du fémur, on trouve le canal médullaire rempli par des fongosités mêlées à une moelle purulente, d'un rouge brun par places, jaune et gris sale en d'autres points. En même temps se voit une raréfaction des lamelles osseuses les plus centrales. Un abcès osseux siégeant au centre de l'os, au niveau de la partie diaphysaire la plus voisine du col permet une véritable mobilité entre le col du fémur et le reste de l'os. C'est là, semble-t-il, un commencement de séparation entre le col et la diaphyse.

Dans l'articulation du genou du même côté existe un épanchement de synovie purulente assez abondant.

L'abcès qui avait existé au niveau de la région sous-épineuse droite s'est comblé. Les fongosités qui avaient paru au coude gauche ont aussi disparu en partie.

M. *Bouchard.* Cette lésion ne peut être dite : décollement épiphysaire, car elle ne siége pas dans la ligne de jonction. Une partie de la diaphyse reste adhérente à l'épiphyse. Et c'est ce qui permet de comprendre, lorsque l'enfant ne succombe pas à ces lésions, qu'il puisse continuer à grandir. La croissance ne s'arrête pas ; quelquefois même elle dépasse dans le côté malade la croissance du membre sain. On sait, en effet, que c'est par ce cartilage que s'accomplit le développement en longueur de l'os.

M. *Ed. Cruveilhier*. C'est là un fait signalé par M. Ollier. C'est la diaphyse qui est malade. Toutefois dans quelques cas, il y a perforation du cartilage.

M. *Bouchard*. Dans les faits de MM. Gosselin et Gamet, la diaphyse était malade dans une petite étendue, tandis qu'ici c'est différent; l'os est malade dans toute son étendue C'est la raison qui a fait donner à ces lésions le nom de typhus des os.

Obs. V. — Ostéo-périostite du fémur et du tibia; par M. Raymond Petit, interne des hôpitaux.

Léon Dimaff, âgée de 13 ans, entre le 25 février à l'hôpital Sainte-Eugénie, salle Napoléon, n° 1. Apprenti sculpteur, son patron lui faisait porter des fardeaux d'un poids bien au-dessus de ses forces, et souvent pendant une route assez longue.

Un jour il tomba sur les genoux avec un fardeau de bois ; il ne cessa pas pourtant de travailler, bien qu'il se plaignît, dès ce jour même, de douleurs dans la jambe gauche. Il eut beau réclamer du repos, son patron n'en continua pas moins à lui faire faire de fatigantes corvées. Enfin, quatre jours après, il fut dans l'impossibilité de marcher; on le fit coucher; et l'on appliqua sur le membre gauche des cataplasmes émollients.

Trois mois après cette chute et ces fatigues excessives, l'enfant entre à l'hôpital. Il nous présente une tuméfaction considérable de la partie supérieure de la jambe gauche. Une incision, pratiquée en dehors, donne issue à une assez grande quantité de pus sanguinolent.

Le stylet introduit par cette ouverture arrive sur le tibia à nu ; de plus, en appuyant, on sentait très-bien que des lamelles osseuses cédaient sous la pression du stylet.

Quelques jours après, une contre-ouverture fut pratiquée en dedans de la jambe, et une mèche à séton passée au travers du foyer purulent.

La fièvre était vive, surtout le soir.

Cet enfant, extrêmement nerveux et impressionnable, était

pris de tremblements presque convulsifs au moment de chaque pansement.

La soif est vive, l'inappétence complète, le sommeil nul; constipation opiniâtre.

A son entrée, il était encore gros et fort; mais quelques jours à peine ont suffi pour le faire maigrir considérablement. Sueurs très-copieuses.

L'affaiblissement du malade fait de rapides progrès ; l'enfant tombe dans une adynamie profonde, d'où il ne semble sortir que pour se plaindre par instants de douleurs vives dans la jambe, le genou et la partie inférieure de la cuisse gauche.

Le pouls, très-fréquent, est petit et dépressible. La peau, chaude, a revêtu une teinte jaunâtre.

L'amputation de la cuisse fut jugée nécessaire et fut pratiquée, d'après la méthode circulaire, le 17 mars. L'enfant fut chloroformé durant l'opération.

Tout se passa bien les premiers jours ; la fièvre traumatique s'alluma ; le pouls est à 140. Toutefois, le petit malade est en proie à un éréthisme nerveux violent.

La plaie suppure peu dans les premiers jours. Le fémur, revêtu d'un périoste enflammé dès longtemps avant l'opération, se dénude et commence à se nécroser dans une étendue d'environ 3 centimètres. Cependant la plaie, autour, se couvrait de bourgeons charnus de bon aspect. Les premiers jours, l'enfant mange un peu, il boit avidement le vin de quina et de Bagnols. La fièvre se maintient, mais elle présente des exacerbations marquées le soir.

20 mars. Au sacrum se forme une escharre large et profonde. L'état adynamique semble se montrer de nouveau; la plaie suppure de moins en moins.

22 mars. Le petit malade est pris de frissons avec douleurs dans son moignon (alcoolature d'aconit, extrait de quina, opium). L'appétit des premiers jours qui ont suivi l'opération disparaît; la fièvre continue; le pouls présente quelques irrégularités.

24 mars. Gonflement œdémateux de tout le moignon, tension des téguments ; le fémur se dénude dans une étendue de 4 centimètres; nouveaux frissons; douleurs dans les côtés de la poi-

trine, sans que l'auscultation ni la percussion révèlent quelque chose.

La constipation, opiniâtre jusqu'à ce jour, est remplacée par la diarrhée.

Vomissements, profond dégoût pour toute nourriture; pouls de plus en plus petit, fréquent; sueurs plus abondantes.

26 mars. L'œdème gagne la moitié gauche de l'abdomen et du thorax et aussi la moitié gauche de la face. L'enfant est couché sur le côté gauche.

Les symptômes adynamiques se prononcent davantage; l'enfant n'en sort que pour tomber dans l'éréthisme nerveux déjà indiqué.

29 mars. L'état du petit malade a encore empiré. La mère, instruite de l'extrême gravité de la situation de son enfant, l'emporte de l'hôpital malgré nous.

31 mars. L'enfant a succombé.

Nous n'avons donc pu faire l'autopsie; mais voici ce que l'examen de la cuisse amputée nous a révélé :

L'articulation du genou gauche est saine; mais le périoste du fémur est enflammé, épaissi. Une coupe longitudinale de l'os montre, au point de jonction entre la diaphyse et l'épiphyse, un abcès de l'os occupant le centre de l'extrémité diaphysaire gros comme une noix. C'était, là encore, un de ces commencements d'élimination de la diaphyse, qui n'eût pas tardé à être nécrosée, en partie du moins.

Au niveau de l'épiphyse supérieure du tibia, nécrose occupant toute l'épaisseur de la diaphyse dans une étendue de 10 centimètres. Séparation complète entre ce séquestre et l'extrémité supérieure du tibia, non par décollement de l'épiphyse, mais par suppuration de l'extrémité supérieure de la diaphyse.

Le séquestre est délimité en bas par un périoste épaissi et doublé d'une couche remarquable de sécrétions osseuses nouvelles ayant un centimètre d'épaisseur.

En avant, le périoste, épaissi et ossifié, recouvre le séquestre pour remonter vers l'épiphyse.

Au niveau de la séparation qui existe entre la diaphyse et l'épiphyse, existe une caverne osseuse, où l'on pourrait loger un œuf de pigeon, caverne due à la suppuration de l'os.

Le tibia, dans sa moitié inférieure, est revêtu d'un périoste enflammé, épaissi, rouge et doublé d'une couche osseuse nouvelle, épaisse de 1 à 2 millimètres.

Le canal médullaire est rempli, dans les deux tiers supérieurs, par une moelle d'un rouge vineux, infiltrée de pus verdâtre, fétide. L'os est injecté par places.

Le péroné présente des traces légères d'ostéite commençante; la périostite y est manifeste dans sa moitié supérieure.

La partie nécrosée baigne dans un vaste foyer purulent ; les muscles ont été disséqués par la suppuration.

Obs. VI. — Kyste du rein pris pour un kyste du foie, par M. Obédènare, interne des hôpitaux.

B..., cinquante-sept ans, ébéniste, entre le 18 avril 1865, dans le service de M Maisonneuve pour une tumeur abdominale.

Rien à noter dans les antécédents.

Le malade fait remonter le début de sa maladie au milieu du mois d'août 1864. A cette époque il eut des douleurs très vives dans l'hypochondre droit, et en même temps il s'aperçut que son ventre avait grossi. Les douleurs étaient intermittentes, déterminées par le changement de position.

Au mois de janvier 1865, de l'œdème peu considérable aux malléoles droites, puis aux malléoles gauches. L'œdème disparaît au bout de deux mois.

15 jours avant l'entrée, diarrhée peu intense, (3 à 4 selles en 24 heures). Appétit diminué, soif plus vive, amaigrissement, insomnie.

État du malade à son entrée. — Le côté droit de l'abdomen est arrondi, bombé. Par la palpation on constate la présence d'une tumeur fluctuante, le liquide paraît distendre beaucoup les parois de la cavité. La matité se confond en haut avec celle du foie; en bas elle s'étend jusqu'à 2 ou 3 centim. de la crête iliaque, en dedans elle est limitée par une ligne qui irait de l'épine iliaque antérieure et supérieure jusqu'à l'épigastre,

de sorte qu'en dedans et en haut, la matité de la tumeur se confond encore avec la matité du foie. Le côté gauche de l abdomen est libre, pas d'ascite.

On diagnostique un kyste du foie, probablement hydatique, et le 21 avril on fait une ponction. Il sortit un liquide brun foncé, d'une odeur fétide, à la surface duquel on voyait des paillettes de cholestérine. Le liquide sorti peut être évalué à trois litres. On fit une injection de teinture d'iode coupée avec égale partie d'eau; on laissa la canule en place.

Le 22 avril, ventre météorisé, non douloureux, quelques nausées, pas de fièvre. Injection d'une solution d'acide phénique au millième puis, au centième. Les jours suivants, on faisait sortir un liquide foncé, de plus en plus fétide, et on injectait toujours de l'acide phénique au centième.

La canule restée en place détermina une adhérence entre la paroi abdominale et la paroi de la tumeur. Affaiblissement et prostration des forces, inappétence.

29 avril, deux frissons dans la journée.

30. Frissons, dépérissement du sujet.

13 mai, frissons; pouls fréquent, petit; pulvérulence des narines.

Pendant la vie, aucun trouble de la miction, rien n'a appelé l'attention du côté des fonctions du rein, les urines n'ont pas été examinées.

4 mai, mort.

Autopsie, pratiquée 28 heures après la mort. Au niveau de la ponction le kyste adhère intimement à la paroi abdominale. La poche kystique a contracté des adhérences celluleuses avec le bord antérieur et la face inférieure du foie, avec les intestins et le grand épiploon ; ces adhérences sont faibles, elles cèdent devant le doigt qui les presse. La poche kystique est revenue sur elle-même; elle a une capacité d'un peu moins d'un litre, elle fait corps avec le rein et proémine surtout beaucoup du côté du bord convexe de cet organe. Le rein est allongé, la distance entre ses deux extrémités est de 15 centimètres; ses deux moitiés sont séparées par un segment, du kyste. La surface externe de la poche kystique est lisse, se continue manifestement avec la surface externe du rein, ce

qui démontre bien que le kyste s'est développé dans l'épaisseur du rein. La paroi du kyste a, dans certains points, 5 millimètres d'épaisseur; dans d'autres points, la paroi a plus d'un centimètre La face interne de cette paroi est irrégulière, mamelonnée, présente des saillies molles, granuleuses, peu adhérentes, d'un brun foncé; quelques-uns de ces grumeaux sont libres dans la cavité. Les deux moitiés du rein, séparées par un segment du kyste, sont aplaties, un peu amincies; le rein opposé, ainsi que les capsules surrénales ne présentent rien d'anormal. La rate est tuméfiée d'une manière notable. Dans le sommet des deux poumons on trouve des abcès métastatiques du volume d'une grosse noisette.

EXTRAIT DU RAPPORT DE M. HAYEM SUR L'OBSERVATION PRÉCÉDENTE.

Les détails de l'observation sont suffisants pour démontrer qu'il s'agit bien évidemment d'un kyste du rein et non d'une poche ayant contracté des adhérences avec cet organe; mais de quelle variété de kyste s'agit-il ?

Les kystes du rein sont assez fréquents, et leurs variétés peu nombreuses.

Les kystes hydatiques, assez rares, ont un aspect et une structure qui ne se rapportent pas au kyste présenté par M. Obédénare.

On ne connaît qu'un seul exemple jusqu'à présent de kyste dermoïde, rapporté par Paget; il contenait de la graisse et des cheveux. La variété appelée kyste colloïde, accompagne toujours l'atrophie sénile ou celle qui résulte de la maladie de Bright. Ici le parenchyme rénal était sain, et d'ailleurs les kystes colloïdes sont toujours multiples et dispersés dans l'épaisseur même du rein. Quant aux kystes congénitaux qui atteignent quelquefois un volume considérable, ils sont toujours le résultat d'une oblitération des canaux sécréteurs ou excréteurs du rein et ne se rencontrent que dans l'enfance. On ne peut pas songer non plus ici à l'hydronéphrose, qui résulte de l'oblitération du calice, des bassinets ou de l'urèthre, puisque

ces parties étaient saines, et que d'ailleurs, le parenchyme rénal ne présentait pas la disposition qu'il offre dans cette affection si caractéristique. Mais parmi les kystes du rein, les plus communs de tous sont sans contredit les kystes séreux simples. Ils sont ordinairement multiples et se rencontrent des deux côtés à la fois; leur volume est habituellement celui d'une noisette ou d'une noix, leur siége est plus fréquemment à la périphérie du rein ; mais si, on en rencontre quelquefois un nombre si considérable que le rein offre une véritable dégénérescence kysteuse, il y a des cas, rares à la vérité, dans lesquels on ne rencontre qu'un seul de ces kystes. On peut voir alors une poche uniloculaire acquérir un volume très-grand M. Cruveilhier cite un de ces kystes ayant atteint environ le volume d'une tête de fœtus, et Fœrster en a observé quelques-uns atteignant le volume d'une tête d'adulte. D'autre part, si la membrane de ces kystes, qui, lorsqu'ils sont périphériques soulèvent immédiatement la capsule du rein, est habituellement mince et lisse à la surface interne; dans d'autres cas cette membrane peut, au contraire, acquérir une épaisseur considérable. Il est donc probable que cette poche qui contenait jusqu'à trois litres de liquide, et qui faisait très certainement corps avec le rein lui-même se rapproche des kystes accidentels des reins; mais elle offre, comme on a pu le voir, par son volume, par l'épaisseur de sa paroi, par son unicité, des particularités tout à fait rares ; et si l'on se rappelle que le liquide qui s'est écoulé après la ponction, présentait bien évidemment les caractères du sang altéré, que de plus, on a trouvé à l'autopsie des débris de caillots sanguins et à la surface interne du kyste, une structure qui rappelle celle des poches hématiques, il devient fort probable qu'il ne s'agit pas ici d'un kyste séreux simple, mais qu'il a dû se faire une ou plusieurs hémorrhagies dans l'intérieur de la poche séreuse, ces hémorrhagies ne sont pas très rares dans l'intérieur des kystes séreux, et je ne vois pas de meilleure explication pour faire comprendre la nature du liquide contenu, l'épaisseur de la paroi et le développement anormal de ce kyste, qui est peut-être le plus considérable de tous ceux qui jusqu'ici, aient été observés dans les reins.

On a vu par les détails de l'observation que dans les antécédents du malade on n'a pu retrouver aucun traumatisme, aucune chute sur la région lombaire ayant pu donner lieu à une hémorrhagie traumatique dans l'intérieur du kyste. Il faut donc admettre que ces hémorrhagies se sont faites spontanément, comme on l'a admis par exemple pour certains cas d'hydrocèle, se tranformant à un moment donné en hydrohématocèles.

Nous arrivons donc comme conclusion la plus probable à penser que la pièce de M. Obédénare présente une sorte de kyste primitivement séreux, puis hématique. Mais l'examen microscopique du liquide contenu dans la poche, malheureusement aussi celui de la poche elle-même, ayant fait défaut, nous devons conserver pour un cas qui serait sans précédent dans la science un certain point de doute non pas sur la réalité d'un kyste du rein, mais sur sa nature. Néanmoins, cette présentation n'en reste pas moins intéressante, non-seulement au point de vue anatomique, mais aussi en ce qui touche les symptômes observés pendant la vie du malade. En effet, dans certains cas de dégénérescence kysteuse du rein très-avancée, quelques observateurs, et en particulier M. Cruveilhier, crurent sentir à travers la paroi abdominale la surface mammelonnée du rein ; mais nous n'avons pu retrouver dans la science un seul fait de tumeur fluctuante du rein occupant la plus grande partie d'un côté de l'abdomen et simulant un kyste du foie. Aussi, est-il bien évident, qu'il était complétement impossible de diagnostiquer un kyste du rein daus ce cas, la seule question qu'on puisse se poser, c'est de savoir si l'on devait diagnostiquer un kyste du foie. Peut-être aurait-on pu trouver dans les signes du début de l'affection, dans le siége des douleurs, dans l'intégrité parfaite des fonctions du foie, et surtout dans le siége primitif de la tumeur et son mode de développement, quelques raisons capables d'éloigner l'idée d'un kyste du foie ; mais en présence d'une tumeur aussi considérable, au début de laquelle on n'a pas assisté, et dont la matité se confond parfaitement avec celle du foie on ne peut nier que l'erreur de diagnostic était

d'autant plus facile à commettre dans ce cas, que les kystes du foie sont relativement assez fréquents.

Mais je ferai remarquer, qu'avant de se décider à faire une large ponction dans ce kyste, il eût été utile de faire une ponction exploratrice et de soumettre le liquide à l'examen microscopique. Sauf de rares exceptions, en effet, l'examen microscopique d'un liquide contenu dans une poche fluctuante, fournit toujours des éléments importants de diagnostic, et cependant, cette précieuse ressource est rarement mise à profit. Je comprends qu'on hésite à pratiquer la ponction; parce qu'elle a été suivie dans bien des cas d'accidents regrettables ; mais on ne doit pas négliger, lorsqu'on s'arme du trocart, de soumettre à un examen sérieux les liquides auxquels il peut donner passage.

Obs. VII. — KYSTE DE L'OVAIRE. — OVARIOTOMIE, MORT. Par M. Dard, interne des hôpitaux.

Adeline D., âgée de seize ans, entra le 17 janvier 1865 dans le service de M. Richet, à la Pitié.

Cette jeune fille blonde, un peu hystérique, est réglée depuis 14 ans, mais d'une façon irrégulière, et très-peu abondamment chaque fois. A cinq ans elle a eu, dit-elle, une fièvre typhoïde. Depuis elle s'est toujours bien portée.

Le début de son affection remonte à dix-huit mois; sans douleur, sans gêne dans l'abdomen, elle a vu son ventre grossir progressivement sans qu'elle ait remarqué que c'était plus spécialement dans un des côtés que la tumeur se formât.

A son entrée au service, on constate un développement uniforme de l'abdomen ; l'ombilic n'est pas saillant ; la percussion donne un son mat partout, excepté tout à fait en haut, au niveau de l'appendice xyphoïde, et en arrière dans le flanc droit où on retrouve les intestins fortement repoussés derrière la tumeur. Les divers changements de position imprimés à la malade ne viennent aucunement modifier ces résultats. Dans la

palpation on ne sent aucune saillie, aucune bosselure, ses parois sont souples et se laissent déprimer facilement ; il existe une fluctuation des plus manifestes lorsqu'appliquant une main sur un des côtés de l'abdomen on percute très-légèrement de l'autre sur un point opposé du ventre. La peau n'est pas éraillée ; aucune veine dilatée ne se dessine à sa surface. L'abdomen mesure 88 centimètres de circonférence au niveau de l'ombilic. Le toucher vaginal démontre que l'utérus est élevé et un peu incliné à droite, il n'y a pas de fluctuation dans les culs de sac latéraux.

Le diagnostic porté par M. Richet fut : kyste uniloculaire de l'ovaire gauche renfermant un liquide séreux à parois peu épaisses sans adhérences et sans complication.

L'ovariotomie fut faite le 29 avril.

La malade fut chloroformisée à peu près complétement pendant toute la durée de l'opération. M. Richet fit, au niveau de la ligne blanche une incision de 8 à 9 centimètres à égale distance du pubis et de l'ombilic. Les différentes couches de l'abdomen ayant été divisées, il arriva sur le péritoine qui fut incisé sur la sonde cannelée. Le kyste vint faire alors hernie entre les lèvres de la plaie. En plongeant la main dans l'abdomen il fut facile de s'assurer qu'aucune adhérence n'unissait le kyste aux organes voisins.

Celui-ci fut alors ponctionné avec le trocart de M. Robert. Neuf litres de liquide limpide et légèrement mousseux en furent retirés.

Attirant doucement au dehors le kyste ainsi vidé, M. Richet arriva jusque sur le pédicule formé aux dépens du ligament large gauche. Une forte ligature fut alors posée sur lui, et serrée énergiquement ; une seconde placée un peu plus loin servit à soutenir deux aiguilles d'argent qu'on passa au travers, en reposant médiatement sur l'abdomen. Le kyste fut alors sectionné. L'ovaire droit, examiné rapidement fut reconnu intact, ainsi que la trompe. Pas une goutte de liquide ou de sang ne tomba dans le péritoine. Deux sortes de sutures servirent à réunir la plaie. Les unes, profondes, au nombre de cinq, furent faites avec du fil d'argent et maintenues avec deux sondes de gomme élastique de chaque côté de la

plaie ; elles n'intéressèrent pas le péritoine ; les autres superficielles, faites avec du fil ordinaire réunirent la peau au nombre de 7. L'opération dura trente-cinq minutes.

De la glace placée dans des vessies de caoutchouc fut immédiatement placée sur l'abdomen, et maintenue jusqu'à la fin.

La mort arriva le mardi 2 mai.

L'autopsie, pratiquée 24 heures après, permit de reconnaître la présence d'une péritonite généralisée à tout l'abdomen. Les anses intestinales fortement distendues étaient réunies entre elles par des adhérences récentes ; il y avait du pus dans la fosse iliaque gauche, ainsi que dans le petit bassin en avant et en arrière de l'utérus. La rate était normale ; le foie fortement congestionné.

En examinant la face postérieure des parois abdominales, on remarquait que les lèvres de la plaie nullement réunies, étaient noirâtres et suppurées, et au voisinage le péritoine injecté et épaissi. Le pédicule fortement serré présentait une ulcération circulaire déterminée par la ligature placée sur le ligament large à 3 centimètres du bord gauche de l'utérus. L'ovaire droit présentait un corps jaune récent. Dans les franges de la trompe existaient deux petits kystes renfermant un liquide séreux.

Le liquide du kyste renfermait beaucoup de sels et très peu d'albumine. Les parois, d'une épaisseur uniforme, n'avaient pas plus de 3 à 4 millim. ; quelques grandes veines se dessinaient à sa surface. L'ovaire intact était accolé à la paroi, près du pédicule. L'examen microscopique permit d'y reconnaître deux ou trois corps jaunes anciens. Deux couches principales entraient dans sa structure : une externe formée de tissu conjonctif, l'autre interne revêtue d'épithélium pavimenteux ; entr'elles quelques fibres musculaires pâles et du tissu conjonctif très lâche. A la face interne existaient, çà et là de petites papilles et des vascularisations par places, des rides et des plis faisaient ressembler la face interne du kyste à la membrane de l'estomac.

M. *Le Dentu*. Ce fait peut porter le dernier coup aux illusions de ceux qui pensaient pouvoir pratiquer l'ovariotomie dans les

hôpitaux. Malgré des soins assidus, bien que la malade fût par ses conditions physiques et par son moral dans les conditions les plus favorables à la guérison, elle a succombé à une péritonite qui débuta dès le premier jour. Si on a pu alors hésiter un instant, c'est que les symptômes locaux étaient cachés par le traitement, glace, etc.

M. *Desprès*. Je veux rappeler seulement qu'ici il manquait une circonstance généralement considérée comme favorable, c'est l'ascite. J'ajouterai que ce n'est pas pendant la jeunesse que les malades semblent guérir le plus facilement d'après les relevés statistiques.

Obs. VIII. — MÉLANOSE GÉNÉRALISÉE, par M. PEULEVÉ, interne des hôpitaux.

La nommée Cesme Brayer, âgée de trente-six ans, femme de ménage de profession, entre à l'hôpital Lariboisière, dans le service de M. Cusco, le 14 novembre 1864.

La santé habituelle de cette femme est bonne, réglée à dix-huit ans, mariée depuis dix ans, elle n'accuse comme antécédents aucune maladie grave, sinon la syphilis qu'elle aurait contractée il y a douze ans, (Chancres, adénite, alopécie), et pour laquelle elle a suivi un traitement mercuriel. Elle paraît avoir eu, il y a cinq ans, une angine ulcéreuse ayant amené la chute de la luette dont on ne retrouve plus de trace aujourd'hui.

Il y a trois ans elle observa sur la plante du pied droit une petite tumeur d'aspect noirâtre occupant le côté externe de la région. A peine de la dimension d'un petit pois, d'abord cette tumeur augmenta lentement en devenant de plus en plus noire, et finit par s'ulcérer. Il y a quinze mois elle avait la largeur d'une pièce de cent sous ; c'est alors qu'un médecin en fit l'ablation et cautérisa la plaie au fer rouge. La cicatrisation se fit. Il y a six mois environ, la malade vit se développer, au côté interne de la plante du pied, cette fois, une autre tumeur analogue à celle qui avait été enlevée. Elle acquit assez rapidement l'étendue d'une pièce d'un sou, sans former une grande saillie. Sa couleur était noire; elle a suivi la même

marche que la tumeur précédente et s'est ulcérée il y a un mois. Enfin depuis trois semaines, une autre petite tumeur noire s'est montrée, au bord interne du pied, et deux autres petites, à la face interne de la cuisse. Elles sont noires, indolores. Disons enfin que pendant le développement de ces divers dépôts noirs, la malade a senti une grosseur dans l'aine.

A son entrée le 14 novembre 1864, cette femme présente : 1° Une tumeur plantaire interne, ulcérée; 2° Une petite tumeur non ulcérée sur le bord interne du pied; 3° Deux autres tumeurs encore plus petites, le long de la cuisse; 4° Enfin une tumeur inguinale. Quelques détails sur chacune d'elles.

L'ulcération de la plante du pied est du diamètre d'une pièce de cinq francs, d'une couleur un peu noirâtre, recouverte par une lamelle cornée, qui étant soulevée laisse à nu une cavité ressemblant à celle d'une petite bourse muqueuse dans laquelle se serait fait un épanchement sanguin. En abstergeant on aperçoit une surface granuleuse noirâtre, à reflets brillants. Le suintement est très minime. On cautérise au fer rouge.

Les autres tumeurs siégeant au bord interne du pied et à la face interne de la cuisse offrent les caractères suivants : saillie légère à la surface de la peau de forme acuminée. Leur volume dépasse à peine celui d'un pois; mais ce qui les distingue, c'est leur couleur ardoisée noirâtre au sommet. Leur consistance est dure et rappelle celle du fibro-cartilage dont elles offrent l'élasticité. Mobiles avec la peau, elles n'offrent pas de douleurs spontanées; mais seulement quand on les comprime.

Quant à la tumeur inguinale, elle est située au-dessous de l'arcade fémorale et occupe le triangle de Scarpa; elle est arrondie du volume d'un gros œuf de poule; sans changement de couleur à la peau, qui glisse en avant avec quelques difficultés. Profondément, au contraire, la tumeur est fixée par des adhérences solides. Sa surface est assez lisse, mais présente quelques bosselures en dehors. Elle offre une dureté presque ligneuse, peu douloureuse au toucher, elle est le siége de battements surtout pendant la marche.

La santé générale est assez bonne, pourtant la malade est

pâle et un peu amaigrie. La plupart des fonctions s'exécutent bien, appétit, digestions assez bonnes, pas de vomissements, pas de diarrhée ; la cavité abdominale, palpée avec soin, ne paraît le siége d'aucune tumeur.

Les fonctions respiratoires sont normales ; pas de toux, pas d'expectoration. La percussion et l'auscultation ne font découvrir aucune lésion, cœur normal.

La malade accuse quelques étourdissements, des éblouissements passagers ; des tintements d'oreilles, et une légère surdité du côté droit. Jamais d'accidents convulsifs, les fonctions intellectuelles sont intactes.

Le 29 novembre on enlève une des petites tumeurs occupant le côté interne du pied, pour en faire l'objet d'un examen dont nous donnerons le résultat plus loin. Malgré l'innocuité apparente de cette minime opération, un érysipèle se déclare le 13 décembre autour de cette petite plaie non cicatrisée, et envahit la totalité du membre inférieur. Un fait curieux à signaler, c'est que cet érysipèle, dont la durée a été de trois semaines, s'est borné exactement au membre inférieur droit; il paraît avoir été limité au niveau des ganglions engorgés occupant l'aine. Un abcès se forma au sein de ces ganglions et s'ouvrit spontanément.

La plaie résultant de la petite opération ne se cicatrisa pas et laissa suinter un liquide purulent noirâtre.

Au commencement de 1865, l'érysipèle était guéri, la plaie ganglionnaire fermée.

Vers la fin de février les dépôts noirs avaient singulièrement augmenté de nombre; à la jambe gauche surtout, on en voyait quinze à vingt, plusieurs s'étaient réunis et formaient là une plaque large comme une pièce de cinq francs. La peau de la jambe a pris un aspect luisant, corné, qui ressemble tout à fait à l'ichtyose.

A la cuisse on constate 14 à 15 petites tumeurs isolées de la grosseur d'un pois. — A l'aine, au lieu d'une tumeur on en constate cinq à six.

La malade éprouve des douleurs dans tout le membre droit, et elle se plaint de douleurs lancinantes dans toute la colonne vertébrale, douleurs qui empêchent le sommeil. —

La santé générale s'altère, facies amaigri, digestion pénible, quelques vomissements sans caractères.

Fin mars. — Aux signes précédents il s'ajoute des douleurs dans les reins, dans le ventre ; à l'examen de l'abdomen on peut en effet constater une tumeur intra-abdominale dont la palpation est très-douloureuse pour la malade.

Fin avril. — La respiration est devenue plus pénible; il s'ajoute de la toux, à la suite de laquelle la malade rend quelques crachats au milieu desquels on trouve quelques points noirs — parfois de la dyspnée. — Rien du côté des centres nerveux. Quelques escharres aux fesses et au dos, vu le long séjour au lit, et le mauvais état général : toniq., opium, 0,10.

Mai. — Dès le 15 mai, la malade tombe dans un marasme qui a marché lentement. — Elle prend dans le lit des positions bizarres qu'elle n'ose quitter à cause de la douleur que le moindre mouvement lui occasionnait.—Douleurs spontanées et lancinantes dans toute la région vertébrale — dans l'abdomen, dans le membre droit. — La tumeur abdominale a grossi, les dépôts cruraux et jambiers également — pouls petit à peine sensible. — Dyspnée, toux, expuition noirâtre. — La malade ne veut plus manger.— Néanmoins elle parle bien et répond avee intelligence aux questions qu'on lui pose. — Elle ne gâte pas. — Opium à haute dose.

Enfin le 16 mai, la malade, qui s'est épuisée graduellement, tombe dans un marasme complet et meurt le lendemain dans le coma, sans avoir présenté aucun accident plus marqué du côté de l'un des grands appareils.

A l'autopsie, les poumons offrent un aspect noir parsemé de quelques taches rosées, qui sont comme ce qui reste de l'organe sain. A la coupe, on trouve une foule de noyaux disposés dans le parenchyme de l'organe, noyaux dont la forme est très variable, et qui forment çà et là des chapelets. Le tissu, cependant n'est pas remplacé par le dépôt, il est infiltré pour ainsi dire. En beaucoup d'endroits ces dépôts sont ramollis au centre; les plèvres ne sont pas indemnes ; on trouve çà et là à leur surface de petites lentilles mélaniques.

Le cœur présente également des dépôts, très rares mais réels

dans l'épaisseur des ventricules; ils existent plus abondants sur les oreillettes.

L'examen de l'abdomen donne des résultats encore plus frappants. Et pour prendre d'abord le tube digestif, on trouve quelques dépôts dans l'épaisseur des tuniques intestinales; à l'estomac surtout, ces dépôts sont larges et épais. Mais c'est principalement sur les ganglions mésentériqnes qu'on les observe. Ils ont envahi toute l'épaisseur de ces ganglions auxquels ils se sont substitués presque complétement. Leur consistance est dure, sinon au centre où elle est moins résistante. Les annexes du tube digestif ne sont pas épargnés.

Le foie offre douze à quinze de ces dépôts. Aucun n'est encore ramolli. Les uns occupent le centre même de l'organe, ils se rapprochent de la forme sphérique ; les autres, au contraire, atteignent la surface du foie, et là, remarquable analogie avec le squirrhe du foie, ils forment des surfaces dont le centre est évidé, véritable capsule tout à fait semblable aux capsules squirrheuses; néanmoins les conduits hépatiques sont libres.

La rate est convertie en un véritable kyste contenant une bouillie composée de pulpe splénique ramollie et mélangée intimement et d'une façon à peu près homogène de matière mélanique ramollie.

Le pancréas à la coupe est d'une teinte bistre, ramolli ; de ses conduits, les plus petits sont obstrués; le canal central est, au contraire, parfaitement libre, et traverse la masse pancréatique infiltrée de mélanose.

L'appareil génito-urinaire offre des particularités intéressantes.

De chaque côté de l'utérus les ovaires forment une masse du volume du poing, masse bosselée, fluctuante et complétement noire. On peut reconnaître que c'est comme un agglomérat de kystes ovariques de la grosseur d'œufs de pigeon. A la coupe il s'en écoule un liquide complétement noir boueux et de teinte bistre. Tous les kystes communiquent ensemble, et on peut faire circuler la boue mélanique de l'un à l'autre. Les trompes, les ligaments ronds sont sains et normaux.

Quant à l'utérus, il présente à sa surface externe 7 à 8 corps

fibreux dont le plus gros a les dimensions d'un œuf de pigeon. L'un de ces corps fibreux demi-pédiculé du côté du péritoine présente à sa surface et dans son épaisseur un dépôt de matière mélanique crue dur et gros comme une aveline, curieuse dégénérescence, d'un produit déjà morbide par lui-même.

La surface interne de l'utérus est saine ainsi que le vagin.

Les reins ne présentent d'autres altérations que deux dépôts, l'un de la grosseur d'une aveline, placé dans la couche corticale, l'autre dans la substance tubulaire. La capsule surrénale droite est saine. Il n'en est pas de même de celle du côté gauche, celle-ci présente un kyste de la grosseur d'une aveline; kyste rempli de matière mélanique en voie de ramollissement; la partie périphérique de cette masse est crue sur les limites extérieures, demi molle sur les limites internes et le centre du kyste, complétement ramolli, laisse écouler la matière à la coupe.

Les uretères sont libres.

A la surface interne de la vessie, on voit 7 à 8 points noirs de la grosseur d'un pois; ces dépôts se trouvent placés dans la couche la plus superficielle de la muqueuse, on les soulève facilement, et en les énucléant, on voit qu'ils n'affectent aucun rapport, sinon celui de superposition avec la couche musculaire.

Si l'on passe à l'examen du cerveau, on trouve dans les hémisphères de chaque côté environ cinq à six amas dont les dimensions varient d'un pois à une noisette, amas de formes indéterminées et qui pourraient être comparés à des truffes. L'un d'eux occupe une partie du corps strié du côté droit. Rien n'a fait soupçonner leur existence pendant la vie.

Dans les méninges on trouve également de ces dépôts sous forme de plaques.

En passant maintenant à l'examen de la peau, on trouve d'abord des dépôts de récidive dans l'épaisseur de la peau de la plante du pied. Toute la peau des membres inférieurs, surtout à droite, en présente, ici sous forme d'amas, là sous forme de dépôt lenticulaire. La peau a perdu tout son lustre ; elle est écailleuse, squammeuse. Le système lymphatique présente surtout à l'aine droite un envahissement complet de la masse

ganglionnaire. Les ganglions ont décuplé de volume, se sont agglomérés et forment une masse de la grosseur d'un œuf de poule. Néanmoins chacun d'eux à la coupe est séparable, on reconnaît la coque fibreuse renfermant la matière mélanique à l'état de crudité.

Les muscles de la vie de relation sont généralement sains, très amaigris. Quant au système osseux, il est complétement envahi. Toutes les vertèbres sans exception présentent à la coupe un aspect noir ; leur tissu est raréfié, ramolli, friable. Les disques intervertébraux conservent cependant leur aspect blanc.

Dans la voûte crânienne on voit cinq ou six dépôts infiltrés dans le tissu osseux.

Le fémur du côté droit qui est enlevé présente dans tout son canal une matière fluide, noire, boueuse, le tissu est fongueux en cinq ou six points, surtout au col, présente la même altération que les corps vertébraux quant au tissu compacte ; vers le tiers supérieur de l'os, il est tellement raréfié et ramolli qu'il suffit de faire passer un jet d'eau un peu vigoureux pour déterminer une perforation complète.

La couche compacte a d'ailleurs beaucoup diminué d'épaisseur. Les cartilages articulaires sont sains, les autres parties du squelette n'ont pas été examinées, les systèmes artériel et veineux sont sains; on sait d'ailleurs qu'il n'y a eu aucune trace d'œdème pendant la vie.

Nous avons donc ici un exemple de diathèse mélanique généralisée. Mélanose de la peau, du tissu cellulaire, des appareils respiratoire, circulatoire, digestif, génito-urinaire, osseux et musculaire ; seul le système fibro-cartilagineux a été exempt, mais on sait qu'il est peu vasculaire.

Examen microscopique fait par M. Cornil.

Le 29 novembre 1864, M. Cusco enleva deux petites tumeurs cutanées de la grosseur d'un petit pois, au niveau desquelles la surface de la peau était soulevée et brune. Ces petites tumeurs, de coloration sépia foncé, étaient assez dures, à coupe

lisse et plane. En les râclant légèrement, on obtient un peu de suc laiteux, ténu. Ce liquide, examiné au microscope immédiatement après l'ablation des tumeurs, était blanchâtre, et non coloré en brun, comme les parties d'où il provenait. Il contenait des éléments épithéliaux, noyaux et cellules, qui, avec un grossissement de 600 diamètres (obj. 9 à immersion de Hartnach, oc. 3), présentaient les caractères suivants : Les noyaux, libres ou contenus dans une cellule, étaient ovoïdes, ordinairement deux fois plus longs que larges, et contenaient un, deux ou même trois nucléoles volumineux. Ces noyaux mesuraient en longueur 0,009 ; en largeur, 0,005 : ils possédaient une membrane d'enveloppe à double contour et un contenu granuleux. Les nucléoles étaient arrondis ou ovoïdes; nous avons vu deux nucléoles en train de se désunir, et réunis encore par une portion rétrécie (en sablier). Quelques noyaux étaient étranglés par leur milieu.

Les noyaux libres étaient plus nombreux que ceux renfermés dans des cellules. Ces cellules, irrégulièrement arrondies, ovalaires ou en raquette, contenaient un ou plusieurs noyaux. Elles étaient composées d'une substance finement granuleuse, et leur limitation était constituée par une ligne peu ombrée, à un seul contour. Dans ces cellules existaient souvent de petites cavités arrondies ou ovalaires plus petites que les noyaux, cavités claires et bien apparentes, parce que la matière amorphe finement granuleuse de la cellule s'arrêtait autour d'elles et n'existait plus à leur niveau. Ces mêmes petites cavités claires et transparentes ne contenant pas de granulations, étaient le plus souvent au contact des noyaux dont elles paraissaient provenir.

Après que la pièce eut séjourné quelques jours dans l'acide chromique, nous avons fait des coupes perpendiculaires à la surface cutanée, comprenant à la fois la peau et les petites tumeurs mélaniques situées dans le tissu sous-dermique. La peau était normale; ses couches épidermique et papillaire, ses glandes, n'avaient subi aucun changement. Au pourtour des tumeurs mélaniques, les vésicules adipeuses montraient une multiplication très-évidente des noyaux de tissu conjonctif.

Les parties noires elles-mêmes montraient sur ces coupes

une texture formée de faisceaux de fibres élastiques et lamineuses entrecroisées, très-abondantes et serrées, entre lesquelles existaient les noyaux et les cellules que nous venons de décrire. Ces éléments étaient ou bien isolés, un seul noyau, une seule cellule étant logée dans une petite cavité distincte, ou bien réunis, au contact les uns des autres, dans une cavité alvéolaire un peu plus grande. Ces alvéoles, dont les bords étaient formés de fibres lamineuses et élastiques, mesuraient de 0,010 à 0,050 dans leur plus grand diamètre.

C'est le plus souvent dans les cloisons mêmes, autour des noyaux de tissu connectif, autour des capillaires de la partie dégénérée, que se trouvaient les granulations pigmentaires brunes qui donnaient à ces petites masses leur coloration particulière. Très-rarement les cellules épithéliales, et plus rarement encore les noyaux présentaient dans leur intérieur ce pigment coloré.

En résumé, ces tumeurs mélaniques possèdent la structure du squirrhe, tandis que le plus souvent, les tumeurs mélaniques appartiennent aux fibro-plastiques.

EXTRAIT DU RAPPORT DE M. CORNIL SUR L'OBSERVATION PRÉCÉDENTE.

Examen microscopique après la mort.

Ovaires. — Les masses mélaniques de l'ovaire siégeaient en différents points : d'abord il y avait, à la surface de l'ovaire, par places, des fausses membranes infiltrées de pigment noir et assez minces. Ces fausses membranes étaient constituées par du tissu conjonctif dans lequel existaient des noyaux plus ou moins volumineux et des corpuscules noirs.

De plus, la surface des ovaires présentait des granulations saillantes, hémisphériques, marronnées, de volume variable, depuis la grosseur d'un grain de millet jusqu'à celle d'une noix et même plus. Plusieurs des plus petites de ces tumeurs étaient superficielles; les plus grosses, au contraire, partaient de la trame de l'ovaire, et, dans leur saillie, elles soulevaient la membrane fibro-musculaire de l'ovaire.

Ces grosses masses marronnées étaient molles, faciles à écraser; elles donnaient un suc noir qui tachait les doigts, et qu'on ne peut comparer mieux qu'au liquide noir des hémorrhagies intestinales (melœna). Les éléments de ce liquide, examinés au microscope, ont montré, comme éléments, des noyaux prédominants, ovoïdes, de 9 mill. en longueur sur 6 mill. en largeur, pourvus d'un nucléole brillant; des cellules sphériques ou irrégulières contenant un ou plusieurs noyaux; des cellules allongées, fusiformes, en petite quantité. Ces éléments étaient presque tous plus ou moins chargés de pigment noir; les noyaux libres étaient souvent tout-à-fait transparents; mais les cellules étaient toutes plus ou moins recouvertes de granulations couleur bistre qui tantôt laissaient encore reconnaître le noyau plus clair que le reste de la cellule, tantôt le masquaient complétement, en sorte que cellule et noyau étaient transformés en une grosse masse noire atteignant jusqu'à 18 mill. Ces éléments étaient libres au milieu d'un liquide chargé des mêmes granulations pigmentaires.

Après le premier examen, j'en fis d'autres à l'aide de coupes comprenant les couches superficielles de l'ovaire, sa membrane fibreuse et les tumeurs mélaniques, sur des pièces durcies par l'acide chromique ou par la dessication. Par ces moyens, nous avons vu que les fausses membranes de la surface péritonéale de l'ovaire avaient une disposition fasciculée perpendiculaire à la surface même de l'ovaire, et que leurs vaisseaux, partis de ceux de la tumeur fibreuse ovarienne, étaient très-nombreux et entourés de noyaux chargés de pigment; que la tunique fibreuse, composée de tissu fibreux et musculaire, présentait des lignes ou places pigmentées; que ce pigment était déposé ou bien simplement autour des éléments normaux, ou bien au milieu de gros noyaux ovoïdes, semblables à ceux du suc mélanique. Enfin que les coupes des grosses masses du tissu morbide n'avaient nulle part une trame bien nette de tissu conjonctif et possédaient seulement des vaisseaux; ce qui explique leur friabilité.

Sur toutes les préparations, les vaisseaux sanguins des parties examinées, quelle que fût le degré de leur altération, étaient distendus et remplis de globules rouges.

Reins. — Les reins, dont la structure est facile et bien connue, nous offraient un bon exemple pour étudier le siége des granulations mélaniques et leurs rapports avec les éléments normaux. Ces organes étaient farcis de granulations noires plus ou moins volumineuses, dont nous avons fait des coupes fines, surtout dans la substance corticale. Sur ces préparations, on voyait que les cloisons fibreuses du rein, entre lesquelles passent, comme on le sait, les tubes urinifères, étaient colorées en brun et en noir par le dépôt de pigment. Il n'y en avait ni dans l'intérieur des tubes urinifères eux-mêmes, ni dans les glomérules de Malpighi, de telle sorte qu'à un faible grossissement, ces éléments, tubes et glomérules avaient leur transparence normale, tandis que les cloisons fibreuses qui les entourent et qui servent de support au système capillaire rénal avaient une couleur sépia ou noire.

Ces cloisons, examinées à un fort grossissement (200 diamètres) se continuaient directement des parties saines aux parties malades et à la périphérie des ilots mélaniques, elles se remplissaient de granulations pigmentaires déposées autour des éléments normaux du tissu lamineux et des corpuscules, puis elles s'épaississaient par la production nouvelle de noyaux ovoïdes volumineux dans leur intérieur. Ces noyaux eux-mêmes se chargeaient de granulations pigmentées, et dans les parties les plus noires on observait de gros corpuscules ovoïdes ou arrondis entièrement noirs.

Cet examen anatomique des ilots noirs du rein nous a bien démontré que ce n'étaient pas des productions entièrement nouvelles, mais seulement un dépôt de pigment et une hypergénèse de noyaux et de cellules dans une partie constituante du rein, dans ses cloisons. Un des ilots noirs correspondait à une portion du rein lui-même ainsi altéré. Il résulte aussi de cette étude que le dépôt de pigment et l'hypergénèse des noyaux se sont faits uniquement autour des vaisseaux capillaires du tissu rénal.

Notre excellent collègue, M. Ranvier, a fait l'examen microscopique des os malades ; la matière noire siégeait principalement dans les cavités médullaires des os courts et des os longs, et dans les canaux de Havers. Elle était, comme par-

tout, riche en noyaux ovoïdes volumineux de nouvelle formation ; il y avait aussi des médullocèles colorés en brun par le pigment ; les granulations pigmentées existaient en grande abondance dans les cavités médullaires et les canaux de Havers qui sont, comme on sait, le siége exclusif des vaisseaux sanguins.

En résumant les principales données de cet examen anatomique, nous voyons que les granulations pigmentaires étaient déposées, soit dans les tissus normaux comme une infiltration simple ; soit dans les noyaux et cellules de nouvelle formation. L'extension des tumeurs se faisait à leur périphérie, par une infiltration simple bientôt suivie de la génèse de noyaux volumineux. Le dépôt de pigment, la génèse des noyaux avaient lieu dans le tissu conjonctif qui entoure les vaisseaux capillaires.

Quant à la nature histologique des tumeurs elles-mêmes, nous devons la chercher dans la forme des noyaux et cellules, ainsi que dans leurs rapports entre eux et avec la trame de ces tumeurs ; or les éléments cellulaires sont dans ce cas de gros noyaux ovoïdes d'épithélium ; ou des cellules sphériques et rarement des cellules fusiformes ; ces éléments, plus ou moins infiltrés de pigment sont libres au milieu d'un liquide également pigmenté. Quant à la trame des tumeurs, elle est uniquement formée par celle de l'organe où elles se sont développées, et par des vaisseaux ; ce dernier caractère les sépare du carcinôme commun qui est spécifié par une trame de tissu conjonctif de nouvelle formation. De telle sorte que ce cas de mélanose serait rangé dans la classe des tumeurs épithéliales, appelés sarcôme par les auteurs allemands. Le sarcôme est caractérisé d'après ces auteurs par l'absence d'une trame de tissu conjonctif, et il comprend entre autres variétés les tumeurs fibro-plastiques et embryo-plastiques, à myéloplaxes, et à médullocèles de Lebert et Robin.

Messieurs, le cas que vous a rapporté M. Peulevé soulève plusieurs questions importantes que je dois poser devant vous, sinon les résoudre. Ce qui nous frappe d'abord dans la relation de l'observation et de la nécropsie, c'est la marche rapide de la maladie, c'est la généralisation portée à

un degré tel que tous les organes sont atteints, à la seule exception des tissus tendineux, élastiques, cartilagineux et musculaires. Cette extrême gravité des tumeurs mélaniques est la règle, et si nous n'avons pas plus souvent occasion de l'observer à ce point, c'est que la tumeur primitive souvent mortelle par elle-même, ne donne pas à la maladie le temps de se généraliser. Tous les auteurs qui ont traité du cancer mélanique depuis Laennec qui l'a le premier décrit complétement sous le nom de mélanoses accidentelles, Boyer, notre savant président, M. Cruveilhier, Muller, Lebert, Follin, etc., ont insisté avec juste raison sur la marche rapide de cette variété et sur la multiplicité des dépôts secondaires auxquels elle donne lieu. En prenant le mot de cancer dans son acception clinique de tumeur à marche progressive fatale, à récidive, et à généralisation, aucune ne mérite mieux qu'elle de porter ce nom. Et cependant, si nous consultons les livres récents d'anatomie pathologique et les observations particulières de mélanose où cette production morbide est étudiée à l'aide du microscope, nous pourrons nous assurer que presque toujours son tissu est formé d'éléments fibro-plastiques ou embryo-plastiques. Tous les auteurs sont unanimes sur ce point. Ainsi, Virchow, qui résume dans son livre sur les tumeurs (T. II, 1864) les travaux les plus récents sur le mélanôme, en admet trois variétés : le mélanôme simple, le mélano-sarcome, et le mélano-carcinôme; c'est le mélano-sarcôme ou sarcome mélanique qui est le plus commun ; mais il se mélange souvent suivant lui, avec le mélanôme simple et le carcinôme mélanique.

Pour moi, qui n'ai pas une grande expérience personnelle sur ce sujet, sur quatre tumeurs mélaniques que j'ai examinées au microscope, j'en ai trouvé trois formées exclusivement de cellules fusiformes ou fibro-plastiques. De ces trois tumeurs l'une avait pris son origine au fond de l'œil (fait appartenant à M. Broca, 1863), une seconde siégeait dans les ganglions sous-maxillaires (fait publié par M. Demarquay, *Gazette des hôpitaux*, 1864) et le troisième fait est relatif à des tumeurs mélaniques multiples de tous les organes observées récemment dans le service de M. le professeur Grisolle, à l'Hôtel-Dieu.

Ainsi voilà des tumeurs dont le tissu est fibro-plastique ou

embryo-plastique, et ce sont les plus graves, celles qui récidivent et se généralisent le plus facilement. On ne peut pas trouver un exemple qui prouve mieux la malignité des tumeurs fibro-plastiques dans certains cas et qui montre qu'on ne doit pas les distraire du groupe de tumeurs appelées cancer par les cliniciens, si toutefois on peut conserver un mot qui n'a aucune valeur au point de vue anatomique.

Une autre question se présente : d'où vient la coloration noire de la mélanose, quelle est son origine et sa signification? Remarquons d'abord que les tumeurs mélaniques prennent toujours leur point de départ dans les parties où il existe des éléments cellulaires aptes à fixer du pigment noir. Aussi les voit-on se développer primitivement dans la choroïde et le fond de l'œil, dans la pie-mère dont les cellules épithéliales sont habituellement pigmentées; dans le derme, etc. Il n'y a rien d'extraordinaire à ce que ces tumeurs primitives aient la propriété de se colorer par du pigment, comme les tissus où elles prennent naissance. Mais comment expliquer que toujours les tumeurs secondaires soient également colorées? (Journal de physiologie de Magendie, 1821. Breschet a avancé avec juste raison, ce nous semble, que la matière colorante n'était autre chose alors que du sang métamorphosé. Il est très probable, en effet, que le pigment noir est une métamorphose de la matière colorante du sang exactement semblable à celle que nous voyons souvent se produire sur les ecchymoses des muqueuses, et qui donne la coloration ardoisée bien connue de l'estomac et de l'intestin. Les cellules pavimenteuses du poumon, dans les infarctus hémoptoïques de cet organe, nous permettent de voir toutes les nuances du pigment sanguin dans leur intérieur depuis la coloration jaune et rouge jusqu'à la couleur noire. Rappelons aussi que dans les détails anatomiques du cas que nous venons de relater, nous avons toujours vu les parties colorées en brun juxtaposées aux vaisseaux capillaires, et que toujours les îlots mélaniques étaient très riches en vaisseaux.

Aussi pouvons-nous caractériser ces tumeurs mélaniques en disant qu'à une formation exagérée de cellules épithéliales s'ajoute un développement considérable de vaisseaux et des

épanchements dans les cellules de la matière colorante du sang qui se transforme rapidement en pigment noir.

Y a-t-il une altération spéciale du sang dans ces cas, une véritable dyscrasie en vertu de laquelle le sang contiendrait une matière colorante particulière? Cela paraîtrait résulter des recherches de Eiselt (1) qui a observé que les urines des malades se coloraient alors en brun et en noir, par l'action de l'air ou de l'acide nitrique. C'est là un point qui demande des observations nouvelles; car, ainsi que le fait observer Virchow (2), l'altération du sang pourrait résulter simplement de la présence d'îlots mélaniques dans le foie, et nous ajouterons que les urines peuvent d'autant mieux être colorées que les reins ou la vessie sont quelquefois malades, ainsi que le prouve l'observation de M. Peulevé. Quoi qu'il en soit, cette coloration particulière des urines pourrait être un excellent signe diagnostique des tumeurs mélaniques internes.

NOTE SUR UN COQ MONSTRUEUX POLYMÉLIEN. — GENRE ISCHIOMÈLE, par M. Simon DUPLAY (3).

Ce coq adulte et vigoureux présente à droite deux membres accessoires situés en arrière du membre abdominal normal, en sorte qu'on voit de ce côté trois pattes distinctes, mais assez difformes.

Des deux membres accessoires, le premier, à peu près normalement développé, est situé en arrière et en dehors du membre principal, avec lequel il est uni au-dessus de l'articulation tibio métatarsienne, non seulement par la peau qui forme une enveloppe commune, à la jambe et à la cuisse, mais encore par des liens solides qui maintiennent les deux pattes fléchies, celle du membre normal à angle aigu, celle du membre accessoire, qui passe en dehors de la précédente, à angle

(1) Prager Vierteljahrschrift. 1861. T. LXX, p. 107, et LXXVI, p. 46, 1862.
(2) Die Krankhaften Geschwulste, T. II, 276, 1864.
(3) Ce coq a été donné à M. Broca par le Dr Ancelon de Dieuze (Meurthe).

obtus. Les doigts participent à cette flexion. L'extension de ces membres est impossible. On peut sentir à travers les parties molles de la jambe et de la cuisse que chaque membre possède un tibia et un fémur distincts, ntourés de masses musculaires. Le fémur du membre accessoire paraît s'articuler sur le bassin en arrière du membre principal.

La seconde patte accessoire très rudimentaire, formée seulement de trois doigts et d'un métatarse atrophié, est située en arrière du premier membre surnuméraire, avec lequel elle semble venir se confondre, ou du moins s'unir par une articulation à peine mobile, au niveau de l'extrémité inférieure du fémur. Par suite de l'insertion très élevée de cette seconde patte, et aussi par suite de son atrophie, elle descend beaucoup moins bas que l'autre, et atteint tout au plus par son extrémité inférieure le niveau de l'articulation tibio-métatarsienne de la première.

L'examen extérieur paraît donc indiquer que cette monstruosité consiste dans l'existence de deux membres accessoires confondus dans leur portion fémorale, isolés dans le reste de leur longueur, dont l'un est normalement conformé, tandis que l'autre, privé en apparence de tibia, s'articule directement par son métatarse avec le fémur commun.

Il faut noter, en outre, que l'union des deux membres accessoires entre eux et avec le membre principal a pour effet de les rendre tous les trois solidaires, de manière que les mouvements imprimés au membre normal, le plus mobile des trois, se communiquent aux deux autres. Enfin, en raison de la disposition vicieuse des membres, de l'atrophie de l'un, et de l'état de flexion des deux autres, aucun d'eux ne peut atteindre le sol, ni servir à la station; l'animal se tient uniquement sur la patte gauche, et la progression se fait par sauts.

Il est regrettable qu'il ne m'ait pas été possible de disséquer assez complétement les muscles pour en donner une description détaillée. Je me bornerai à dire que les muscles des deux cuisses formaient deux masses bien isolées, tandis qu'au niveau de la jambe il y avait une intrication des tendons du membre normal et du premier membre accessoire. De plus

des trousseaux fibreux très-forts et très-résistants unissaient le tibia du membre principal à celui du membre surnuméraire.

Le squelette du membre normal n'offre rien de particulier à noter.

Celui des membres accessoires se compose d'abord d'un fémur unique, sans traces de bifidité. Ce fémur s'articule en haut avec un bassin assez développé, quoique rudimentaire, qui paraît situé entre l'iliaque et l'ischion du bassin normal. On constate l'union de la partie antérieure du bassin accessoire avec le bassin normal; elle est marquée par une sorte de suture placée en arrière du trou sciatique. A la partie postérieure, au contraire, toute trace d'union a disparu, et le bassin accessoire semble se continuer sans ligne de démarcation avec la portion élargie de l'ischion.

Ce bassin supplémentaire, quoique imparfait, présente cependant toutes ses parties constituantes, moins le pubis ; on y reconnaît : 1° un iliaque, avec sa portion antérieure convexe, et sa portion postérieure concave ; 2° une portion ischiatique rudimentaire, limitant avec l'iliaque un trou sciatique presque aussi grand que celui de l'autre côté. La cavité cotyloïde est peu profonde ; son fond est fibro-cartilagineux, non ossifié ; ce qui, du reste, est l'état normal dans le bassin des oiseaux. Le pubis du bassin principal occupe sa situation et sa forme habituelles.

L'extrémité supérieure du fémur ne présente pas de tête, mais une surface articulaire très-légèrement arrondie, presque plane. Il n'y a pas de grand trochanter.

L'extrémité inférieure de l'os est aussi mal conformée; elle s'unit avec les deux membres accessoires. Constituée, dans sa plus grande partie, par deux condyles volumineux séparés par une trochlée, elle s'articule en bas avec le tibia du membre accessoire le plus développé, en arrière, avec l'extrémité du métatarse du second membre accessoire. Entre ces deux articulations, existe une rotule très-rudimentaire.

Quant au squelette des deux membres accessoires, il diffère beaucoup pour chacun d'eux. Celui du premier membre accessoire est à peu près normal. Cependant le tibia cour,

volumineux, est un peu déformé. Le péroné ne s'articule pas avec le fémur par son extrémité supérieure, mais il se porte en avant et vient s'unir avec le péroné du membre normal, au moyen de brides fibreuses qui concourent à unir solidement les deux membres. Le métatarse volumineux est fortement incurvé suivant sa longueur, de manière à présenter une courbure à convexité externe. Les phalanges sont difformes. Celles du doigt médius sont énormes et très-longues; celles des autres doigts sont atrophiées.

Le second membre accessoire est réduit à trois doigts, dont deux ne présentent qu'une seule phalange immobile; ces doigts sont supportés par un métatarse grêle dont l'extrémité supérieure présente cependant certaine particularité à noter. Cet os, parfaitement rectiligne et d'un diamètre uniforme, se termine en haut par une partie brusquement courbée à angle droit, qui vient s'articuler, comme je l'ai dit, à la partie postérieure du fémur commun. Cette portion osseuse, dont l'aspect et la direction, par rapport au métatarsien, rappellent la disposition du col du fémur, offre ceci de particulier que son diamètre est bien supérieur à celui du métatarsien qu'elle termine, et, en l'examinant avec attention, je serais fortement porté à voir en elle un tibia rudimentaire, soudé angulairement à sa partie inférieure avec l'os du métatarse, et articulé par sa partie supérieure avec le fémur commun.

En résumé, ainsi que l'examen à travers les parties molles pouvait le faire pressentir, cette monstruosité est constituée par deux membres accessoires, dont l'un est à peu près normal et l'autre très-difforme, confondus tous deux dans leur portion fémorale, qui vient s'insérer sur un bassin assez développé, interposé entre les portions iliaque et ischiatique du bassin normal.

Il résulte de la description sommaire qui précède que ce monstre polymélien, tout en appartenant au genre pygomèle établi par Is. Geoffroy Saint-Hilaire, offre cependant quelques caractères particuliers, tirés surtout de la situation des membres accessoires, non pas entre les membres pelviens, comme dans la pygomélie proprement dite, mais en arrière et en dehors de ceux-ci. Le savant tératologiste ayant observé sans

doute des cas analogues, avait prévu que le genre pygomèle, tel qu'il l'avait établi, devrait probablement être divisé, par la suite, en deux genres : l'un conservant le nom de pygomèle ; l'autre, pour lequel il proposait le nom d'ischiomel, qui serait caractérisé par l'existence d'un ou de deux membres accessoires insérés sur les parties latérales du bassin, derrière les membres pelviens normaux.

C'est à ce dernier genre qu'il faudrait, je pense, rapporter le coq polymélien dont il s'agit.

Pour terminer cette note, je dois ajouter que le reste du squelette ne m'a offert aucune anomalie, et que j'ai constaté la parfaite conformation des organes principaux (organes digestifs, respiratoires, circulatoires, génito-urinaires, etc.). Enfin, le docteur Ancelon a fait savoir à M. Broca que ce coq était fécond, qu'on avait eu de lui une belle couvée, et qu'aucun des poulets qui en étaient nés n'avait offert la moindre apparence de monstruosité.

M. *Guéniot* ajoute que, dans ce moment, un jeune homme de 18 à 20 ans se montre dans les foires et présente des monstruosités analogues. Il a un membre inférieur surnuméraire ; deux verges, dont chacune contient un seul corps caverneux; il urine par chacune d'elles. Il a deux anus; un seul permet la défécation.

XL.e ANNÉE. — JUIN 1865.

SOMMAIRE :

EXTRAITS DES PROCÈS-VERBAUX. — 1. Rachitisme. — 2. Abcès du cerveau consécutif à une otite interne. — 3. Hypertrophie de la séreuse prérotulienne. — 4. Fièvre typhoïde; ulcération de la vessie; hématocèle. — 5. Corps étranger de l'intestin grêle. — 6. Plaie du cœur. — 7. Phlegmon de l'avant bras. — 8. Nécrose phosphorée de la mâchoire inférieure; extrait du rapport de M. Paquet, interne des hôpitaux sur les pièces précédentes. — 9. Mal de Pott; pénétration de l'abcès dans le poumon droit. — 10. Vices de conformation multiples, identiques chez deux jumeaux.

OBSERVATIONS. — 1. Endocardite ulcéreuse de forme purulente; anévrysme du cœur; communication du ventricule gauche et de l'oreillette droite; pas d'infarctus, par M. BARBEU-DUBOURG, interne des hôpitaux.

Extrait du rapport de M. Réné BLACHE, sur l'observation précédente.

2. — Thrombose de la branche droite de l'artère pulmonaire, par M. E. LABBÉE, interne des hôpitaux.

3. — Anévrysme de l'aorte, par M. de FONT-RÉAULX, interne des hôpitaux.

4. — Dilatation de l'aorte et du tronc brachio-céphalique, par MM. BOZONET et de FONT-REAULX, interne des hôpitaux.

5. — Anévrysme de l'aorte abdominale, par M. LEGROUX, interne des hôpitaux.

6. — Tuberculisation générale, spécialement des poumons et des ganglions bronchiques, par M. RIGAL, interne des hôpitaux.

7. — Abcès symptomatique d'une affection tuberculeuse des cartilages costaux, par M. HAYEM, interne des hôpitaux.

8. — Mal de Pott ; arthrite vértébrale, par M. HAYEM, interne des hôpitaux.

9. — Nécrose du tibia, par M. HAYEM, interne des hôpitaux.

10. — Fracture du crâne avec contusion du cerveau, par M. R. PETIT, interne des hôpitaux.

11. — Fémoro-coxalgie suppurée ; résection du col du fémur, par M. R. PETIT, interne des hôpitaux.

12. — Mort par inanition à la suite d'un empoisonnement par le phosphore par M. TIXIER, interne des hopitaux.

13. —Cancer de l'œsophage,par M.E. LABBÉE,interne des hôpitaux.

14. — Note sur plusieurs cas de calculs vésicaux,par M. LOUVET, interne des hôpitaux.

15. — Abcès péri néphrétique gauche ; pleurésie consécutive ; pneumothorax ; uretère double, kyste du rein gauche, par M. PEULEVÉ, interne des hôpitaux.

16. — Vaginalite suppurée par M. OBÉDENARE, interne des hôpitaux.

17. — Rapport de M. Ed. CRUVEILHIER sur un cas d'hermaphrodisme présenté,par M. DACOROGNA.

18. — Vice de conformation simulant l'hermaphrodisme, par M. E. DODEUIL, interne des hôpitaux.

Extrait du rapport de M. Réné BLACHE, sur l'observation précédente.

PRÉSIDENCE DE M. CRUVEILHIER.

1. *Rachitisme.*

M. *Hayem* présente le crâne d'un enfant de 2 ans et demi.

Il est complétement asymétrique. A la coupe, on voit le frontal énormément hypertrophié, tandis que les autres os le sont moins, et que l'occipital paraît normal. Le diploé est très-vascularisé; l'ossification de la fontanelle paraît plutôt en retard qu'en avance.

La trace de la suture médiane du frontal a persisté.

Les mêmes lésions se retrouvent sur la base du crâne.

L'enfant a succombé aux progrès de la cachexie rachitique.

---

2. *Abcès du cerveau consécutif à une otite interne.*

M. *Causit :* X..., âgé de 26 ans, journalier, est entré le 28 mai dans le service de M. Broca, suppléé par M. Desprès, pour se faire soigner d'une fracture de la clavicule. Elle est incomplète et siége dans un ancien cal.

Les premiers jours se passent sans manifestation d'aucun trouble cérébral.

Le quatrième jour, le malade est très-agité, il a de la fièvre, le visage est coloré, le pouls est fort et fréquent. Le malade a une céphalalgie intense et des vomissements répétés. Constipation. Rien de notable dans le poumon ni dans l'abdomen.

Le lendemain, les troubles nerveux sont plus accusés : le malade a des convulsions dans les membres inférieurs et dans l'avant-bras droit. Il existe un strabisme manifeste.

Le malade a un écoulement séro-purulent par l'oreille droite; il date de plusieurs années et a présenté des alternatives d'amélioration et d'aggravation.

Les symptômes : strabisme, contracture, délire, vont en augmentant. Le malade meurt dans le coma.

Autopsie.

En enlevant le cerveau, il s'écoule du lobe sphénoïdal droit un pus fétide, un peu couleur chocolat. La cavité de l'abcès est tapissée par une membrane de couleur verdâtre, et le cerveau est ramolli tout autour. A ces lésions du cerveau correspondent des lésions des méninges qui tapissent les faces supérieure et postérieure du rocher. Ces membranes sont épaisssies, revêtues

de fausses membranes et très-adhérentes au rocher, qui est lui-même altéré, et qui présente une partie nécrosée. Une coupe longitudinale du rocher nous permet de constater l'injection, la rougeur, l'épaississement de la muqueuse des cavités auditives. Le tympan, examiné sur ses deux faces à l'aide de coupes verticales du rocher, ne présente pas d'ulcération ni de perforation. Il est seulement épaissi, injecté. Mêmes lésions dans l'oreille interne. Le nerf auditif est ramolli.

---

3. *Hypertrophie de la séreuse prérotulienne.*

M. *Rondeau :* Schmitt (Marie), couturière, âgée de 45 ans, succomba à Beaujon, le 24 juin 1865, aux progrès d'un cancer de l'estomac.

Elle porte, à la partie antérieure du genou droit, au-devant de la rotule, une tumeur dure, élastique, mobile sous la peau, et n'ayant point contracté d'adhérences avec les parties profondes.

Cette tumeur est hémisphérique, légèrement aplatie, reposant par sa base sur la face antérieure de la rotule et offrant le volume de la moitié d'un œuf de poule.

Interrogée sur l'origine de cette grosseur, la malade nous raconte qu'elle fit, il y a douze ans, une chute sur le genou droit.

Il survint un gonflement qui disparut au bout de quelques jours; mais, à partir de cette époque, elle remarqua en avant un petit noyau d'induration, dont le volume s'accrut de jour en jour d'une façon insensible et atteignit enfin le développement qu'il offre aujourd'hui.

Depuis quelques années, la tumeur restait stationnaire, et la marche n'en était point gênée.

Au dire de la malade, son père et sa sœur présentaient sur le genou droit une tumeur analogue à celle qu'elle avait elle-même; seulement, chez ses parents, elle aurait été congéniale.

L'*autopsie* permit de constater que la tumeur siégeait dans

la séreuse prérotulienne, dont les parois hypertrophiées faisaient corps avec le tissu morbide. Celui-ci était constitué par des fibres blanches, élastiques, se laissant couper très-difficilement, et formant, par leur enchevêtrement, une sorte d'enveloppe, de coque fibreuse, dans laquelle se trouve un tissu analogue, mais moins dense et n'offrant aucune direction déterminée.

L'examen microscopique montra qu'à la circonférence, la tumeur était formée de fibres de tissu conjonctif mêlées de fibres élastiques. Dans les portions centrales plus molles, se trouvaient des corpuscules granuleux avec des granulations disséminées au milieu du tissu conjonctif.

A la face postérieure de la rotule, on observe quelques points du cartilage qui présentent l'altération velvétique. Les autres parties de l'articulation sont saines.

Il est probable que cette altération du cartilage fut consécutive au travail inflammatoire qui s'opérait à la face antérieure de la rotule, dans la bourse séreuse, dont les éléments hypertrophiés constituent la tumeur.

M. *Cornil :* J'ai fait l'examen microscopique : la tumeur ne contient pas de cartilage. Elle est constituée par du tissu conjonctif et élastique. Au centre, on trouve une partie plus molle, qui a subi la dégénérescence graisseuse. Il n'y a pas de globules de pus ni de liquide.

Cette tumeur paraît due à une inflammation chronique de la bourse prérotulienne.

Le cartilage de la rotule a subi l'altération velvétique ; on y voit des saillies et des rugosités constituées par des villosités de tissu conjonctif.

---

4. *Fièvre typhoïde. Ulcération de la vessie. Hématocèle.*

M. *Anger :* Marie M..., blanchisseuse, âgée de 33 ans, entra à l'hôpital Beaujon dans la nuit du 10 juin. Le 11 au matin, nous la trouvâmes dans l'état le plus grave. Décubitus dorsal ; altération profonde des traits ; bouche béante ; dents fuligi-

neuses; yeux excavés et vitreux ; respiration anxieuse et stertoreuse ; pouls très-petit et excessivement fréquent; coma absolu ; adynamie profonde : tels étaient les principaux symptômes extérieurs. A l'auscultation de la poitrine, nombreux râles ronflants et sibilants. Ventre plat non ballonné, sans taches. On nous dit vaguement qu'elle était malade depuis une dizaine de jours.

Cet état typhoïde si prononcé, l'agonie commençante rendaient inutile toute médication. On se contenta de prescrire du vin que la malade ne pouvait plus même avaler. La mort arriva 20 heures après son entrée.

Autopsie 30 heures après la mort :

Poumons congestionnés, rien de notable dans le cœur, le foie, la rate et les reins.

Intestin rétracté, péritonite récente du petit bassin caractérisée par la rougeur et le dépolissement de la surface péritonéale, par l'adhérence de quelques anses intestinales, dont l'une est soudée à la vessie dans l'étendue d'une pièce de 1 fr. Une légère traction suffit pour rompre l'adhérence et produire une perforation. L'urine s'écoula dans le petit bassin.

Cette adhérence existait au niveau d'une plaque de Peyer; mais la muqueuse vésicale avait subi une large perte de substance, et il était évident que l'adhérence intestinale était due autant à une ulcération primitive de la vessie qu'à celle de l'intestin.

Phlegmon des deux ligaments larges. A gauche, surtout l'ovaire, l'oviducte, et le ligament ne formaient plus qu'une masse épaisse, rénitente, rougeâtre. En dehors de l'ovaire existe un foyer purulent de la grosseur d'une noix, communiquant avec le rectum perforé. Sur l'ovaire lui-même existe une tumeur molle, fluctuante, bleuâtre faisant corps avec l'organe, et formée par du sang liquide. Les parois de la poche sont si amincies, qu'elle se fût vraisemblablement rompue si la femme eût vécu. Des adhérences inflammatoires appliquent intimement la trompe sur l'ovaire. Outre ces lésions qu'on pourrait appeler consécutives, on trouve dans l'intestin toutes les altérations caractéristiques de la fièvre typhoïde.

Toutes les plaques de Peyer de la moitié inférieure de

l'intestin grêle sont ulcérées. Les ulcérations sont profondes, à bords taillés à pic, à fond grisâtre gangréneux, sans trace de réparation. L'S iliaque et le rectum sont également le siége de nombreuses ulcérations, petites, circulaires, siégeant à la place des follicules isolés. A l'union de l'S iliaque et du rectum existe même une perforation complète, qui a été l'origine de la péritonite du petit bassin et la cause de l'abcès que nous avons décrit dans l'épaisseur du ligament large.

Nous ferons ressortir trois points dans cette observation : 1° L'ulcération de la vessie, signalée, mais assez rare dans le cours de la fièvre typhoïde ; 2° L'abcès du ligament large et la péritonite du petit bassin, dus l'un et l'autre à la perforation du rectum ; 3° Le kyste sanguin de l'ovaire, constituant réellement une hématocèle dont l'origine est ici une vésicule de Graaf. Nul doute que ce kyste ne se fût rompu, si la femme eût vécu.

---

5. *Corps étranger de l'intestin grêle trouvé à l'autopsie d'un paralytique général.*

M. O. Donnel Challier : Jean Dupré, âgé de 50 ans, charretier, entré à l'hospice de Bicêtre le 8 janvier 1865.

Ce malade arrêté, faisant scandale sur la voie publique, est amené à l'hospice dans un état d'agitation extrême. Il présente alors les symptômes de l'alcoolisme aigu. Peu de jours après, il devient plus calme, mais on ne tarde pas à constater les signes de la paralysie générale (tremblement de la langue et des lèvres, embarras de la prononciation ; idées de grandeur etc.). Jusque vers la fin de mai, l'affection suit sa marche habituelle. De temps en temps le malade s'agite, et on est obligé de lui appliquer la camisole de force, qu'il n'a pas quittée depuis environ un mois avant sa mort.

Peu de jours avant la terminaison fatale, notre attention est attirée par des symptômes particuliers qui ne sont pas ceux de la paralysie générale arrivée à cette période. Nous trouvons en effet un aspect typhoïde prononcé, de la stupeur, une séche-

resse extrême de la langue. Il y a de la prostration, des sueurs visqueuses, une altération profonde de la physionomie. Des vomissements répétés suivent l'ingestion des boissons, mais seulement à partir de l'avant-veille de la mort. Le malade répond cependant assez nettement aux questions qu'on lui adresse. La palpation du ventre et même une assez forte pression ne déterminent aucune douleur. Il y a un gargouillement manifeste dans toute la partie droite de l'abdomen.

Le malade succombe brusquement dans l'après-midi du 9 juin, sans qu'on puisse soupçonner la cause réelle de la mort.

A l'ouverture du corps, au moment où on cherche à soulever le foie, il se produit une perforation du duodénum qui livre passage à des gaz, à une certaine quantité de pus très-fétide, et enfin à l'extrémité d'un bâton. Une ligature est alors appliquée près de l'orifice pylorique de l'estomac, une autre près de l'extrémité terminale du duodénum, et toute cette portion de l'intestin est enlevée avec le pancréas, qu'elle entoure, et le rein droit, auquel elle est adhérente. Cette dissection montre que le tissu cellulaire sous-jacent ne contient pas de pus, mais seulement une sérosité noirâtre et sanguinolente. Ces parties se détachent, du reste, facilement, et ne paraissent pas avoir contracté avec les gros vaisseaux voisins d'adhérences morbides.

Le bâton, fragment d'une branche cassée, a une longueur de 14 centimètres et environ 2 centimètres de circonférence. Il est revêtu de son écorce ; sa surface est rugueuse et présente des nœuds et des aspérités. Il est placé à peu près verticalement dans la seconde portion du duodénum, qu'il allonge et distend. Son extrémité supérieure, coiffée des parois intestinales, répondait à la face inférieure du foie sur laquelle elle a marqué son empreinte. En effet, la perforation paraît s'être produite pendant les manœuvres de l'autopsie ; la paroi de l'intestin comprimée, en partie sphacélée par l'action du corps étranger, n'offrait plus, sans doute, qu'une très-faible résistance que le moindre effort a pu vaincre. Cette perforation se trouve à 5 ou 6 centimètres environ du pylore, c'est-à-dire à peu près au niveau du coude que forme la première portion du duodénum en se continuant avec la seconde. L'intestin est

lié en ce point au rein droit par une adhérence déjà résistante et qui a pu s'établir au moment où, franchissant le pylore après un séjour plus ou moins long dans l'estomac, le corps étranger est venu rencontrer, par son extrémité antérieure, la première courbure du duodénum. Le rein ne paraît présenter, du reste, aucune altération ; il n'en est pas de même du foie; incisé un peu au-dessus de la dépression remarquée sur sa face inférieure, la glande laisse échapper environ un verre de pus, et on peut voir la poche d'enveloppe d'un vaste abcès, que tapisse une fausse membrane parfaitement organisée. Cet abcès est unique ; le reste de l'organe, divisé par de nombreuses incisions, ne contient aucune autre collection purulente.

Le poumon droit présentait, particulièrement en arrière et à sa base, deux ou trois foyers ressemblant aux abcès métastatiques.

Le cerveau et le cervelet renfermaient, dans toute leur épaisseur, un grand nombre de foyers, tous très-petits et remplis d'un pus verdâtre. Ils présentaient, en outre, les lésions caractéristiques de la paralysie générale : épaississement et injection des membranes ; adhérence de celle-ci à la substance corticale ramollie ; fermeté de la substance blanche, etc.

---

6. *Plaie du cœur.*

M. *Bouchereau* présente le cœur d'un aliéné qui s'est donné un coup de couteau dans la région précordiale. Ce couteau a pénétré dans le ventricule gauche, a perforé la paroi postérieure et un des piliers. Le malade a été pris de quelques convulsions, et il a succombé rapidement. Le caillot contenu dans le péricarde pesait 300 grammes.

---

7. *Phlegmon de l'avant-bras.*

M. *Sanné :* Un jeune garçon de 12 ans se fit, au médius de la main gauche, une piqûre assez légère; bientôt il survient

un phlegmon de la main qui, malgré les incisions, se propage à l'avant-bras. On sent, à travers les incisions, le radius dénudé.

L'inflammation envahit l'articulation du coude, l'humérus, et on est obligé de faire l'amputation. Cette affection suivit son cours du 12 au 21 mai, jour de l'amputation.

En examinant le bras, on voit que le radius forme un séquestre et est entouré d'un os de nouvelle formation. Le périoste du cubitus est épaissi.

M. *Houel* : Ces faits sont intéressants, bien qu'ils soient rares. L'os semble frappé de nécrose d'emblée; il n'y a pas d'ostéite. Le plus souvent, ces nécroses succèdent à une lésion du pouce.

La marche a été, dans ce cas, des plus rapides.

---

8. *Nécrose phosphorée de la mâchoire inférieure.*

M. *Bordier* présente à la Société plusieurs maxillaires inférieurs atteints de nécrose phosphorée.

Dans le premier de ces cas, il s'agit d'une jeune fille de 26 ans, d'un tempérament lymphatique, employée depuis l'âge de 18 ans dans une fabrique d'allumettes. Elle comptait et réunissait en paquets les allumettes préalablement trempées dans le phosphore. Pendant cinq ans, elle avait exercé sans aucun accident cette dangereuse profession. Mais, à cette époque, son attention fut éveillée par la fétidité de son haleine. Peu après, le segment inférieur du visage devenait dur et volumineux; des abcès se formèrent, des fistules s'établirent de tous côtés. Les mouvements de la mâchoire furent impossibles. La malade exhalait une odeur fétide et subissait elle-même un véritable empoisonnement. Cet état durait depuis deux ans, lorsqu'elle se présenta à l'hôpital Saint-Louis.

M. Guérin fit l'ablation du séquestre. L'opération fut de courte durée. Une section médiane fut pratiquée, puis une légère traction sur chacune des deux moitiés permit d'enlever d'un seul coup la presque totalité de la mâchoire, puisque l'on trouve dans ces deux fragments toutes les alvéoles.

La malade a été prise d'un érysipèle qui paraît s'éteindre aujourd'hui.

La seconde de ces pièces a été recueillie dans des conditions analogues chez une malade de la même fabrique.

La pièce diffère de la précédente, en ce que tout un côté de la mâchoire est complet. Nous avons dans son entier la branche montante avec sa partie articulaire. Une faible traction suffit encore ici pour recueillir cet énorme séquestre. La femme est parfaitement guérie. L'os est imparfaitement reproduit, mais une sorte de bec dur et solide fournit à la malade de quoi mâcher ses aliments.

La troisième de ces pièces a été recueillie sur une jeune femme qui, dans la fabrique d'allumettes, mettait exclusivement en paquets les allumettes préalablement trempées dans le phosphore. Depuis deux ans, la malade avait vu enfler la partie inférieure de la face ; les fonctions de la mâchoire étaient de plus en plus gênées. Elle était entrée dans le service dans le courant du mois de janvier, et présentait, depuis cette époque, un état cachectique très-avancé, qui avait fait redouter pour elle l'intervention chirurgicale. La malade toussait ; une diarrhée rebelle s'était établie ; la face était œdématiée ; l'air qu'elle respirait était littéralement infecté ; la malade dépérissait. Un érythème cachectique, analogue à celui des pellagreux, occupait le dos des mains. Enfin, ces jours-ci, M. Guérin se décida à débarrasser la malade du foyer d'infection qu'elle portait dans la bouche. La plus grande partie de la mâchoire fut enlevée par fragments. Le plus considérable présente un exemple curieux de séquestre invaginé, avec nécrose secondaire du nouvel os engaînant. Le séquestre paraît avoir été, avant la nécrose, le siége d'une ostéite très-vascularisante, L'os de nouvelle formation présente de l'ostéite dans sa plus grande étendue, et enfin de la nécrose dans certains de ses points. Cet exemple montre assez l'opportunité d'agir rapidement dans cette sorte de nécrose ; peut-être que si l'opération eût été faite plus tôt, on aurait pu laisser à la malade le maxillaire de nouvelle formation.

La quatrième pièce a été recueillie sur une femme d'une autre fabrique, chez laquelle la série des mêmes accidents

s'était développée. Elle a elle-même enlevé une partie de son maxillaire inférieur. La moitié qui reste a déterminé un gonflement considérable du côté gauche. Il existe deux fistules, dont l'une siége au niveau de l'articulation temporo-maxillaire, et laisse passer, dénudé, le condyle de la mâchoire. Hier matin, une traction peu considérable a permis à M. Lailler d'enlever d'un seul coup cette moitié gauche de l'os. Il existe, en certains points, une nécrose qui semble avoir succédé à une ostéite. Dans d'autres points, l'os dénudé est moins spongieux; il semble avoir été moins vascularisé.

M. *Ranvier* : Le processus de cette altération est constant. J'ai pu l'étudier sur la collection des pièces de nécrose phosphorée que possède M. Lailler. Il y a diminution de calibre des canalicules de Havers. L'os devient plus dense et plus lourd. Le plus grand nombre de ces canaux n'a plus que 9 à 10 mill. de mm. alors que les vaisseaux capillaires ont au moins 7 mill. de mm. Outre ce rétrécissement, on trouve, plus loin, les traces de lamelles osseuses, concentriques, qui n'aboutissent plus à aucun canal de Havers. On conçoit bien ainsi le mécanisme de la nécrose : rétrécissement du canal de Havers, oblitération, pour peu qu'il y ait un peu d'ostéite, arrêt de la circulation, nécrose.

Ceci, d'ailleurs, n'est pas spécial aux nécroses phosphorées; on le retrouve dans les nécroses spontanées.

Extrait du rapport de M. Paquet, interne des hôpitaux, sur les pièces précédentes.

Les pièces que M. Bordier vous a présentées ont été recueillies dans le service de M. Lailler, qui étudie depuis longtemps les diverses lésions qui se rencontrent chez les ouvriers exerçant les professions dites insalubres. Les malades étaient de jeunes femmes, l'une avait 20 ans, la seconde 24 ans, et la plus âgée 26 ans.

C'est en effet chez la femme, et particulièrement la femme jeune, que se montre la nécrose phosphorée.

La thèse de concours de M. Trélat, pour l'agrégation en chirurgie, nous a fourni les éléments statistiques suivants : Sur 53 cas recueillis dans les auteurs allemands, on trouve 48 femmes pour 5 hommes ; l'âge moyen de 52 de ces malades est de 22 à 23 ans.

La raison de ce fait étiologique est très-simple : Le masticage ou la trempe des allumettes chimiques, le démontage des presses et la mise en boîte n'exigeant qu'une faible dépense de force sont ordinairement confiés à des femmes. — Dans les fabriques les plus importantes, telles que celles qui avoisinent Paris, où l'on emploie pour le démontage des presses de jeunes hommes, la prédominance du sexe féminin diminue dans le nombre des nécroses phosphorées.

La plus jeune malade, celle sur laquelle les désordres produits par la nécrose ont été les plus graves, ne travaillait dans la fabrique que depuis trois ans. La seconde depuis cinq ans, et enfin la plus âgée depuis sept ans, ce qui nous donnerait pour moyenne un chiffre qui ne s'éloigne pas sensiblement de celui qu'accusait M. Trélat (4 ans, 8 mois, 11 jours) comme représentant le temps écoulé entre l'entrée en fabrique et l'apparition des accidents.

Les deux premières ont guéri, la troisième est morte comme le montrent les détails de l'observation. Chez ces trois malades, le maxillaire inférieur seul était atteint, mais à des degrés différents, qui permettent d'étudier la marche que suit dans son développement la nécrose phosphorée.

Le siége primitif de la lésion est le bord alvéolaire du maxillaire inférieur. Dans la première et la dernière observation, les dents molaires se gâtent et les malades les font successivement arracher. Dans la seconde observation toutes les dents restent saines, et ce n'est qu'après l'altération de l'alvéole elle-même qu'elle se déchaussent, s'ébranlent et se laissent facilement avulser. Dans ce cas seulement il paraît évident que la lésion doit son origine à une périostite alvéolaire primitive.

M. Roussel, et après lui M. Geist, ont admis la périostite

comme étant l'origine de la nécrose phosphorée, mais ils font intervenir la carie dentaire comme cause principale de cette périostite. Il résulte des recherches de Mayer, que l'influence des vapeurs phosphorées ne semble pas autant agir immédiatement sur les dents cariées que médiatement par les gencives et de là par le périoste. Dans une grande partie des pièces que possède M. Lailler, dans un grand nombre des cas relatés par M. Trélat, la grande majorité des dents sont parfaitement saines. — Pour ces auteurs la carie dentaire contribuant à rendre les gencives rouges et saignantes, les prédispose à l'inflammation. — « Les gencives une fois atteintes, dit M. Trélat, nous n'éprouvons aucune difficulté à comprendre la propagation de l'état morbide au périoste, car le tissu gincival est lui-même confondu avec le périoste sur le bord alvéolaire et se continue sans démarcation, autour des dents avec le périoste alvéolodentaire; c'est dans ce dernier point que les vapeurs irritantes trouveront le plus facile passage. »

Nous avons, du reste, dans une autre profession insalubre, celle où on emploie le mercure et ses composés, des accidents très-analogues à ceux du début de la nécrose phosphorée, et dont l'ensemble se rattache à l'histoire de la stomatite mercurielle.

Primitivement donc chez la seconde malade, consécutivement à la carie dentaire sur les deux autres, se montre une inflammation du périoste du maxillaire inférieur, qui se traduit à l'extérieur par du gonflement, des abcès, des fistules, qui livrent passage aux produits d'une suppuration sanieuse et fétide. Cette inflammation du périoste se transmet à l'os qui devient le siége d'une véritable ostéite raréfiante. Quelquefois, entre l'os et le périoste, se forme, incontestablement aux dépens, ou du moins, en grande partie aux dépens des produits de l'inflammation du périoste, un os nouveau, présentant la véritable structure et texture du tissu osseux. Nous avons pu le constater sur l'une des pièces présentées par M. Bordier. Cette pièce et celle qui provient de la troisième malade, la moins âgée, celle qui travaillait depuis trois ans seulement dans la fabrique. Le nouvel os qui recouvre le séquestre formé par le maxillaire inférieur mesure en certains points trois millim.

d'épaisseur ; il forme une véritable gaîne autour du séquestre. Il est composé au centre et à sa surface extérieure par du tissu compacte, éburné, tandis qu'à sa surface intérieure, dans les points en contact avec le séquestre, il présente un travail évident d'ostéite raréfiante. Là où on trouve le tissu éburné, les canalicules sont petits, étroits, les ostéoplastes sont moins nombreux; mais la texture du tissu, ou l'arrangement réciproque des éléments qui le constitue est exactement celui que l'on trouve sur des coupes pratiquées sur le tissu compacte qui constitue les faces des os de la tête. D'autre part, dans la portion du nouvel os qui se rapproche du séquestre, on remarque que les canalicules sont élargis; on retrouve les éléments de la moelle, avec prépondérance de la graisse, le tout joint aux éléments produits de l'inflammation. Cette malade avait conservé la plupart de ses dents, et on a pu voir sur la pièce le nouvel os percé d'un trou au niveau de la canine inférieure gauche.

La longueur de cet os nouveau est d'environ six centimètres et demi. Peut-être est-il permis d'expliquer par l'âge peu avancé de la malade la formation de cet os nouveau que l'on ne rencontre pas dans les deux autres observations. On sait, en effet, que le périoste est plus épais et que ses fonctions sont bien plus actives chez les sujets jeunes.

Entre ce nouvel os et le séquestre, la pièce présente un bel exemple de ces productions que l'on a appelées ostéophytes phosphoriques : d'un aspect analogue à celui de l'éponge de platine, cette matière est déposée sous forme de traînée sur le séquestre du maxillaire, de la troisième observation, et accumulée en plaques sur les séquestres provenant des deux autres malades. L'épaisseur de ces plaques dépasse en quelques points trois millimètres, et à part cette épaisseur un peu plus considérable que celle qui a été indiquée comme maximum dans la thèse de M. Trélat, (un à deux millim.), elles offrent tous les caractères indiqués par cet auteur.

Elles paraissent être de véritables concrétions, osseuses formées par le périoste, accolées et presque soudées plutôt que véritablement confondues avec le séquestre. Elles forment de fines lamelles ayant la constitution du tissu osseux, et sépa-

rant des sortes d'aréoles où se trouvent des débris de séquestre et les produits de l'inflammation.

Tels sont dans leur ensemble les lésions anatomiques que nous offrent ces différentes pièces.

Chez ces trois malades, la maladie a commencé par être locale, et est restée pendant un temps variable bornée à la région de l'os maxillaire. Ce n'est qu'après la production d'abcès et de fistules, que la suppuration, par son abondance et sa mauvaise nature est venue porter une grave atteinte à l'état général des malades. La troisième malade, a succombé au marasme, après avoir présenté de l'anasarque, une diarrhée et des vomissements incoercibles, ce qui établit une analogie de plus entre cette observation et celle de M. Leudet fils, de Rouen, où l'on a aussi observé comme chez notre malade la production d'un os nouveau. Les deux autres ont offert des symptômes analogues, quoique d'une intensité moindre, et se sont rétablies. Chez la première, une sorte de bourrelet fibreux a remplacé la moitié absente du maxillaire, et permet la mastication.

---

3. *Mal de Pott, avec pénétration de l'abcès dans le poumon droit.*

M. *Hayem :* Ce poumon provient de l'autopsie d'un enfant de deux ans, entré, le 22 mars 1865, dans le service de M. Millard.

Le petit malade, atteint de mal de Pott, avait, depuis plusieurs mois, une gibbosité très-prononcée, formée par les cinq premières vertèbres dorsales. De plus, paraplégie, sans trouble appréciable de la sensibilité ; mais mouvements réflexes très-peu prononcés.

Vers le 15 mai, coqueluche gagnée dans les salles. Le 4 juin, convulsions et broncho-pneumonie droite grave ; pouls à 160 ; souffle et sub-matité dans les deux tiers inférieurs du côté

droit, en arrière. Râles sous-crépitants fins dans le reste de la poitrine. Le 6, au soir, râles crépitants et sous-crépitants fins des deux côtés, plus de souffle à droite. Le 7, au matin, dyspnée plus grande, teinte un peu cyanique, pouls petit et très-accéléré ; souffle et râles des deux côtés de la poitrine. Mort le 7, à huit heures du soir.

L'abcès du poumon est immédiatement au-dessus de la bronche droite ; il est de la grosseur d'une petite noix; il contient de nombreux débris d'os et une matière comme calcaire, jaunâtre, un peu sèche. Il est parfaitement limité par une fausse membrane.

L'abcès osseux était rempli de la même matière que l'abcès du poumon, et il a été ouvert en enlevant ce dernier. On y trouvait une matière pulpeuse, jaunâtre, des séquestres osseux jaunes et une sorte de matière pulpeuse mélangée à de la poussière osseuse ; dans quelques endroits, du pus crémeux, plus fluide, sorte de mastic. Du côté gauche, l'abcès formait, au niveau de la tête des côtes, deux mamelons qui soulevaient la plèvre et avaient creusé leur empreinte sur le poumon correspondant, le long de son bord postérieur, presque au niveau du hile du poumon. Les altérations osseuses présentaient dans leur ensemble des caractères rapportés par M. Nélaton aux cavernes tuberculeuses et à l'infiltration tuberculeuse des os. Les corps des troisième et quatrième vertèbres dorsales avaient disparu ; mais on ne pouvait trouver nulle part de granulations miliaires ou de masses tuberculeuses.

Le ligament vertébral commun postérieur était complétement détruit au niveau de l'abcès, et la face antérieure de la dure-mère rachidienne était tapissée par une fausse membrane pulpeuse, jaunâtre, granuleuse, à surface chagrinée et pâteuse.

La moelle, un peu ramollie à ce niveau, présentait une consistance pulpeuse, une coloration d'un blanc grisâtre, et, au microscope, des corps granuleux.

Les autres lésions trouvées à l'autopsie étaient, pour les *poumons*, granulations miliaires très-petites et peu nombreuses aux deux sommets ; dans les deux tiers inférieurs

des poumons, congestion chronique, induration, sorte de splénisation plutôt que d'hépatisation, du côté droit surtout ; du côté gauche, la congestion paraît plus récente et ressemble encore à de l'engouement ; quelques points friables sont hépatisés.

Les bronches sont injectées et remplies de mucosités aérées.

Rate. — Granulations miliaires excessivement petites.

Ganglions bronchiques. — Masses caséeuses et crétacées dans quelques-uns. Imbibition sanguine dans d'autres.

Les autres organes n'offraient pas d'altération.

M. *Brouardel.* L'ouverture des abcès ossifluents dans le poumon ne constitue pas un fait aussi rare que le pense M. Hayem. Un certain nombre de cas semblables sont rapportés par les auteurs, en particulier dans le Traité de la pneumonie de M. Grisolle.

---

10. *Vices de conformation multiples, identiques chez deux jumeaux.*

M. *Carbonell* présente à la Société anatomique deux fœtus jumeaux du sexe féminin, âgés de quatre mois environ, provenant du service de M. Dolbeau, à l'hôpital de Lourcine. La mère, non syphilitique, est âgée de vingt et un ans ; elle fut admise à l'hospice pour être traitée d'une vaginite.

Ces fœtus présentent tous les deux les mêmes lésions, le même arrêt de développement. Ils ont tous les deux un bec de lièvre double compliqué de séparation de l'os intermaxillaire du reste de la voûte palatine. Le tubercule médian de la lèvre supérieure adhère à la sous-cloison, à l'os incisif, et se trouve projeté en avant avec le lobule du nez, dont un sillon transverse le sépare. Après avoir enlevé les parties molles, on constate que l'os incisif, complétement isolé de la voûte du palais, se continue en haut avec le cartilage de la cloison et s'articule en arrière avec le vomer.

La suture intermaxillaire existe, le voile du palais et le larynx sont normaux.

A chaque main on trouve un sixième doigt ; le pied ne présente rien de semblable.

L'abdomen est distendu par une tumeur qui, née de l'hypocondre et du flanc droits, a repoussé la masse intestinale et le ligament large du côté droit au-devant d'elle. Cette tumeur, identique quant au volume et aux rapports chez les deux fœtus, est constituée par des kystes multiloculaires qui occupent la place du rein droit, dont elle n'est, du reste, qu'une lésion kystique. En effet, cette tumeur sous-péritonéale, recouverte par la capsule surrénale, offre, à sa partie interne, un cordon qui se termine à la vessie, à l'angle supérieur droit du trigone vésical. Le cordon est perméable dans ses trois quarts inférieurs, et présente les mêmes rapports que l'uretère du côté gauche. En haut, il est complétement oblitéré, et on ne trouve à l'œil nu ni les calices, ni le bassinet. Une simple membrane fait continuer l'uretère avec la tumeur kystique. M. Ordonez, qui a bien voulu faire l'analyse histologique de la pièce, a pu isoler une partie de la tunique épithéliale de ce conduit.

La vessie, l'urèthre et le rein du côté gauche sont sains.

Les parois du kyste sont très-vasculaires. Le parenchyme grisâtre qui est interposé entre les différentes poches est formé de tubes urinifères avec leur tunique épithéliale, et de glomérules de Malpighi en très-grand nombre. Traités par la solution ammoniacale de carmin, les tubes déposent de nombreux cristaux de phosphate ammoniaco-magnésien, ce qui prouve qu'il existe des phosphates acides dans le liquide. A l'œil nu, le liquide est transparent, non filant. Il rougit légèrement le papier de tournesol, et se coagule en présence de l'alcool ou de l'acide azotique. Au microscope, on n'y trouve que des globules rouges du sang en parfait état de conservation. L'alcalinité du sang a dû neutraliser en partie l'acidité du liquide. Quant à l'albumine, outre qu'on la trouve dans le sérum du sang, sa présence est constante dans l'urine du fœtus.

Dans un point de la tumeur, où l'on trouve un aspect plus jaune et comme graisseux, le microscope démontre une altération des tubuli, qui sont devenus granuleux.

Obs. I. — Endocardite ulcéreuse de forme purulente. — Anévrysme du cœur. — Communication du ventricule gauche et de l'oreillette droite. — Pas d'infarctus, par M. Barbeu-Dubourg, interne des hôpitaux.

Placerdet, Philomène, âgée de vingt ans, giletière, entre à l'hôpital Lariboisière, le 11 avril 1865, salle Sainte-Mathilde, n° 19, service de M. Hérard.

Cette malade est d'une constitution moyenne et d'un tempérament lymphatico-sanguin; elle avait toujours joui d'une bonne santé avant le début de l'affection dont elle est atteinte. Il y a trois semaines environ elle prit dans la journée un bain très chaud. Elle n'éprouva rien de particulier jusqu'au soir, où elle fut prise en se promenant de frissons, de douleurs dans les jambes et d'un violent mal de tête, qui l'obligèrent à rentrer chez elle pour se mettre au lit. Le frisson a continué toute la nuit et a été remplacé le matin par une chaleur fébrile très intense. La malade garda alors le lit pendant cinq à six jours avec des accès de fièvre revenant deux ou trois fois dans les 24 heures et se traduisant par une grande chaleur à la peau, précédée ou non de frissons. En même temps il y avait des douleurs dans les bras et dans les jambes, particulièrement au niveau des articulations. Les genoux surtout étaient le siége de violentes douleurs. A cela se joignait une céphalalgie continuelle par moments très intense.

Après cinq ou six jours, les douleurs ont diminué, la malade se levait un peu; mais les frissons et la fièvre l'obligeaient bientôt à reprendre le lit. Dans les trois derniers jours qui précédèrent l'entrée de la malade; elle eut un peu de diarrhée. Enfin le 11 avril elle se présente à la consultation, en proie à un violent frisson avec tremblement et altération profonde des traits.

12 avril. Hier au soir, la malade était dans l'état où elle se trouve ce matin. Elle paraît très abattue, la face est pâle, les yeux cernés. Elle se plaint de quelques douleurs vagues dans les membres. La pression sur les masses musculaires éveille

quelques douleurs. Il y a surtout de la céphalalgie et de la douleur à l'épigastre. Le pouls est fréquent, régulier et très petit. La malade tousse un peu et rejette des crachats mousseux et transparents. La percussion et l'auscultation de la poitrine donnent un résultat négatif. Au cœur, bruit de souffle un peu rude au premier temps et à la base.

Appétit nul, langue jaunâtre et un peu sèche. La diarrhée a cessé.

Limonade et eau de Sedlitz.

13 avril, la malade se plaint surtout de douleur à l'épigastre, peu d'oppression. Le bruit de souffle au cœur est devenu plus rude et presque râpeux. Il paraît redoublé ou à deux saccades. Le pouls donne 90 pulsations. Deux pulsations très rapprochées sont séparées de la suivante par un intervalle assez long, suivi de deux autres pulsations séparées par un intervalle très petit.

Ventouses scarifiées à la région précordiale, julep gommeux avec bicarbonate de soude, 4 gram.

14 avril, pouls irrégulier, faible, ne présentant pas les mêmes caractères de rhythme que la veille.

La malade a eu hier un frisson violent suivi de chaleur à la peau.

15 avril, la douleur épigastrique persiste, le pouls a repris le même rhythme que l'avant-veille.

Hier soir, à 8 heures, la malade a été prise d'une fièvre intense sans frisson, qui a duré toute la nuit, et a été suivie d'un peu de transpiration.

Même traitement.

16 avril, souffle très rude à la base du cœur. Le pouls est plus faible et plus irrégulier, hier fièvre sans frisson. Ce matin, à trois heures, frisson violent et prolongé. Un peu de diarrhée.

Sulfate de quinine, 50 centigrammes.

17 avril, pouls très fréquent, 150 pulsations, régulier. Frisson hier dans la journée, insomnie, un peu d'agitation.

20 avril, la malade se plaint d'une douleur vive au niveau du creux épigastrique. Pouls, à 135 irrégulier; il y a eu hier quelques vomissements et un peu de diarrhée.

Les jours suivants, la malade n'a pas eu de nouveaux frissons, le pouls toujours très fréquent a oscillé entre 140 et 160. Les traits sont profondément altérés. Un peu de toux, un peu de diarrhée et quelques vomissements.

24 avril. 150 pulsations. On constate un nouveau bruit de souffle à la base du cœur et au second temps. Ce bruit est peut-être un frottement péricardique. Prostration considérable des forces; les yeux sont excavés; il y a eu dans la nuit beaucoup d'agitation et un peu de délire.

28 avril. La malade a eu hier un violent frisson. Pouls à 120.

On constate dans la poitrine un peu de matité en arrière et à gauche. Quelques râles sous-crépitants. Grande prostration des forces; faciès très-altéré.

Potion : café et extrait de quinquina.

30 avril. Frisson intense hier dans la journée. La malade se plaint d'une douleur vive dans l'hypochondre droit.

2 mai. Les extrémités se refroidissent. La respiration est anxieuse et fréquente. La malade est très-agitée.

Le 2 mai au soir, mort. La malade a eu sa connaissance presque jusqu'au dernier moment.

Autopsie.

A l'ouverture de la poitrine et de l'abdomen, les organes se présentent d'abord avec leur aspect normal. Les poumons ne présentent pas d'adhérences, et les plèvres sont saines; mais on constate des adhérences intenses et générales du péricarde avec le cœur. Le péricarde est incisé, les adhérences sont rompues par une traction modérée, et le cœur se présente partout recouvert de fausses membranes inégales et jaunâtres. Il ne paraît pas augmenté de volume. Au niveau de l'origine de l'aorte et de l'artère pulmonaire, entre ces deux vaisseaux, d'une part, et l'oreillette droite, on voit une petite tumeur bien circonscrite, du volume d'une grosse noix. Sa consistance est ferme et sa surface est lisse. En ouvrant les cavités de l'organe, voici ce qu'on observe : dans le ventricule gauche, au niveau de l'orifice aortique et à la base d'une des valvules sigmoïdes, on trouve un orifice irrégulier d'un centimètre de diamètre environ. La partie supérieure, plus large et située au-dessus de la valvule sigmoïde, est complétement fermée

par un caillot fibrineux; la partie inférieure, d'une étendue de quelques millimètres seulement, est au-dessous de la valvule, dans la cavité du ventricule. Une petite végétation fibrineuse d'un jaune rougeâtre et à surface inégale s'avance sur cet orifice et adhère à son bord postérieur, mais ne l'oblitère pas, et on peut y introduire un stylet, qui pénètre, d'une part, dans la cavité de la tumeur, et d'autre part, dans l'oreillette gauche. On trouve, en effet, dans cette oreillette, immédiatement au dessus de la valvule mitrale, un petit orifice irrégulier de 4 ou 5 mill. d'étendue.

La tumeur, incisée sur sa partie culminante et verticalement, nous offre des parois dures, comme fibreuses, et d'une épaisseur de 3 ou 4 mill. environ. Sa cavité contient un sang noirâtre, non coagulé, offrant à peu près la couleur de la boue splénique. Ce sang s'enlève facilement à l'aide du lavage, et on voit alors que la cavité de la tumeur est presque complétement remplie par un caillot fibrineux, jaunâtre, dont la surface est très-inégale.

Tous les autres organes sont sains, si ce n'est un peu de congestion pulmonaire, surtout du côté gauche. On ne trouve nulle part d'abcès ou d'infarctus fibrineux.

M. *Bricheteau :* Pour moi, cette tumeur est un anévrysme du cœur; je ne vois rien qui doive faire admettre une endocardite ulcéreuse. Il n'y a dans le cœur aucune lésion qui s'y rapporte; il n'y a dans les autres organes ni infarctus ni aucune lésion.

M. *Cornil :* Le titre d'endocardite ulcéreuse donné à cette observation n'est pas complétement exact.

Il y avait anévrysme de la paroi auriculo-ventriculaire; les symptômes typhoïdes peuvent se rapporter autant à la péricardite fibrino-purulente qui existait. Quand des manifestations typhoïdes accompagnent l'endocardite, on trouve des abcès métastatiques qui manquaient dans le cas présent.

M. *Fritz :* L'endocardite ulcéreuse ne s'accompagne pas constamment d'abcès métastatiques; mais alors il n'y a pas de symptômes typhoïdes.

Extrait du rapport de M. Réné Blache sur l'observation précédente.

C'est surtout à partir de 1852, époque de la publication du mémoire de M. Senhouse-Kirkes sur les effets produits par les concrétions fibrineuses développées dans le cœur et leur mélange avec le sang, que l'endocardite ulcéreuse a attiré tout particulièrement l'attention des pathologistes. Depuis cette époque, la science s'est enrichie des travaux de MM. Rokitansky (*Path. anat.*), Lesouef (*Bull.* S. A, 1861), Virchow (*Path. cellul.*), Lancereaux (*Gaz. méd.*, 1862), Vulpian et Charcot (*Gaz. méd.*, 1862), Bamberger, Freidrich; enfin nous citerons la thèse de notre collègue M. Vast, où on trouve un bon résumé de la question et quelques faits nouveaux, parmi lesquels nous mentionnerons ceux qui ont été présentés ici par MM. Fritz et Fernet. Cependant la maladie présente encore quelques obscurités, et même M. Dupuis (*Examen critique des théories de l'infection purulente; Gaz. méd.*, P. 1863), e MM. Hardy et Béhier, dans leur *Traité de pathologie interne*, mettent en doute sa réalité.

Nous n'avons pas l'intention de faire ici une histoire complète de la maladie, ni de discuter les opinions différentes que les auteurs ont émises à ce sujet. Nous dirons seulement que les faits nous paraissent prouver suffisamment que les accidents typhoïdes ou pyoémiques sont dus au mélange avec le sang, des produits de l'affection de l'endocarde. Quant à la question de savoir si ces produits sont la substance même de l'endocarde, du pus ou des concretions fibrineuses désagrégées, nous pensons que la distincton est le plus souvent impossible, que ces divers produits doivent souvent se mélanger, la suppuration suivant l'ulcération. Telle est l'opinion de Senhouse-Kirkes, qui comprend comme cause de l'intoxication du sang : le pus, les concrétions fibrineuses, en un mot, toutes les parcelles granuleuses qui peuvent se détacher de l'endocarde. — Jusqu'à présent il nous semble qu'on doit s'en tenir à ces caractères généraux. — On aura certainement

raison de distinguer les cas où l'infection est produite par le pus, les caillots fibrineux ou la matière des valvules, mais, comme le disent MM. Vulpian et Charcot, au point de vue pratique, tous ces faits aboutissent aux mêmes conséquences.

Ce court aperçu suffit pour faire voir qu'il existe encore dans l'histoire de l'endocardite ulcéreuse bien des points obscurs et que tous les faits de ce genre qui pourraient fournir quelques éclaircissements seront pour la science une conquête précieuse.

A ce point de vue l'observation rapportée par M. Barbeu-Dubourg, est extrêmement digne d'attention. Nous voyons d'abord que pendant la vie, la malade a présenté tous les symptômes de l'affection ulcéreuse de l'endocarde à forme purulente; frissons répétés, irréguliers et parfois très-intenses qui sont le phénomène le plus caractéristique de la maladie. — Un pouls fréquent petit et irrégulier, une altération profonde des traits, une grande prostration, en même temps la malade éprouve de l'oppression, une grande anxiété épigastrique ; elle tousse un peu ; dans les derniers jours la toux devient plus fréquente ; on constate dans le poumon gauche un léger souffle et quelques râles sous-crépitants, et pendant tout le cours de la maladie un bruit de souffle rude au premier temps et à la base. On a même observé quelques jours après l'apparition de ce premier bruit, un autre souffle au 2e temps, particularité à laquelle on doit attacher une grande importance diagnostique d'après les observations de MM. Fritz, Charcot, etc. Mais malheureusement on resta ici dans le doute si on avait à faire à un véritable bruit de souffle, ou a un bruit péricardique. Les mouvements tumultueux du cœur rendaient l'auscultation difficile. Au bout de trois semaines environ, les phénomènes graves que nous venons de rapporter se terminaient par la mort. Il était impossible de méconnaître l'analogie frappante qu'ils présentaient avec ceux que relatent les différentes observations d'endocardite ulcéreuse.

M. Hérard, qui a fait de la malade le sujet d'une leçon clinique, publiée récemment dans la *Gazette des Hôpitaux*, n'hésita pas dans son diagnostic. On s'attendait donc à l'autopsie à trouver sur l'endocarde les lésions décrites comme

appartenant à l'affection ulcéreuse de cette membrane et dans les viscères, surtout dans le poumon et dans le foie, au niveau duquel la malade avait éprouvé une vive douleur dans les derniers jours, des abcès métastatiques ou des infarctus fibrineux.

Ces dernières lésions manquaient complétement, et celles du cœur extrêmement remarquables, s'éloignent un peu par leur aspect de celles qu'on trouve jusqu'à présent mentionnées dans les auteurs. On n'a pas trouvé à proprement parler d'ulcération de l'endocarde. Mais d'abord nous ferons remarquer que la dénomination même d'endocardite ulcéreuse a été considérée comme une dénomination impropre qui semble indiquer des lésions qu'on est souvent bien loin de rencontrer. Voici ce que disent à ce sujet MM. Vulpian et Charcot : « Nous déclarons attacher peu d'importance à la dénomination d'endocardite ulcéreuse, tant qu'on ne sera pas définitivement fixé sur ce qu'on doit entendre par inflammation ; il conviendra peut-être, et nous le reconnaissons volontiers, pour les cas comme le nôtre où les valvules altérées ne présentent ni pus, ni éléments plasmatiques de s'en tenir à la dénomination d'affection ulcéreuse de l'endocarde. » Or, dans le cas qui nous occupe, nous voyons d'abord une tumeur anévrysmale, dont le volume est assez considérable et les parois assez épaisses, pour faire croire que son développement remonte à une époque bien antérieure au début de la maladie. D'un autre côté, il est possible que les altérations de l'endocarde, végétations fibrineuses, soient des altérations de date récente, les orifices de la tumeur peuvent s'être agrandis sous l'influence d'un travail ulcératif. Mais quelque soit l'âge de ces lésions, il suffisait qu'il pût y avoir transport dans le torrent circulatoire d'un sang altéré par son séjour dans la tumeur dans laquelle l'examen anatomique démontre que la circulation devait se faire difficilement, ou de quelques parcelles fibrineuses, pour produire les symptômes de l'endocardite ulcéreuse. La possibilité d'une pareille infection a parfaitement suffi dans quelques observations, notamment dans la dernière de M. Senhouse-Kirkes pour expliquer les phénomènes

typhoïdes ou pyoémiques sans qu'on puisse démontrer une véritable ulcération.

Quant à l'absence des abcès métastatiques et des infarctus fibrineux, on sait qu'elle se retrouve dans un certain nombre de cas. Nous citerons les observations III, et IX de la thèse de M. Vast.

Obs. II. — Thrombose de la branche droite de l'artère pulmonaire; par M. E. Labbée, interne des hôpitaux.

Cette pièce a été recueillie chez un homme de 71 ans, le nommé Sainot (Claude), né dans le département du Jura, entré le 9 mai 1865, à l'infirmerie de l'hospice, service de M. Archambault.

Cet homme est d'un tempérament lymphatique, d'une faible constitution. Il est malade depuis six ans. A cette époque, il commença à éprouver les premiers symptômes d'un mal de Pott qui le rendit paraplégique subitement deux ans après. En même temps qu'il devenait paraplégique, il commença à tousser un peu ; il eut quelques sueurs nocturnes, mais jamais d'hémoptysie. Il ne fut, du reste, jamais incommodé par cette toux, qui était légère. Il entra à l'hospice comme paraplégique, il y a environ quinze mois. A son arrivée, il fut traité d'une bronchite chronique que l'on considéra comme symptomatique de tubercules pulmonaires. Il se rétablit un peu et passa dans les salles d'infirmes, où il resta pendant tout ce temps sans souffrir de la poitrine.

Vers les premiers jours de mai 1865, il est dans un état moins satisfaisant : il éprouve de l'embarras gastrique. Un purgatif semble le soulager un peu ; mais bientôt il retombe malade ; c'est alors qu'il vient à l'infirmerie. A son entrée, le 9 mai 1865, on constate tous les signes d'un mal de Pott ancien, avec paraplégie à peu près complète du mouvement, incomplète du sentiment. Cet homme est pâle, un peu amaigri ;

il présente l'aspect général d'un phthisique à la dernière période.

L'auscultation des poumons révèle l'état suivant : souffle caverneux très-manifeste au sommet droit : en arrière, dans la fosse sus-épineuse, au-dessous, dans la fosse sous-épineuse ; râles crépitants, fins, et souffle tubaire ; résonnance de la voix à ce niveau. A gauche et en arrière, râles de bronchite abondants, surtout au sommet ; en avant et à droite, respiration rude et quelques râles de bronchite ; à gauche, nombreux râles muqueux en avant, dans la fosse sous-claviculaire. Pas de douleur de côté ; un peu d'oppression ; pouls à 80, pas de chaleur ; langue un peu saburrale ; peu d'appétit ; selles normales. Parmi les antécédents de cet homme, nous n'avons rien à signaler de particulier. Du côté des ascendants, rien de spécial : ils sont morts dans un âge très-avancé. Cet homme eut plusieurs frères et sœurs qui sont morts dans un âge peu avancé ; il ignore de quelles maladies.

Les jours qui suivirent son entrée, nous n'avons à signaler qu'une expectoration très-abondante, constituée par des crachats nummulaires, épais, et nageant dans une sérosité transparente, et des accès de dyspnée assez fréquents revenant le jour et la nuit sans cause appréciable.

Du 17 mai au 16 juin, l'état fut relativement assez satisfaisant. A partir de cette époque, les accès de dyspnée se renouvelèrent plus fréquemment. Le malade se crut souvent prêt à mourir au milieu de ces accès ; en même temps le pouls devient plus fréquent, irrégulier. L'expectoration est très-abondante ; la toux est très-fréquente, enrouée.

Le 17 juin au matin, le malade est aphone, l'haleine de cet homme exhale une odeur détestable de gangrène pulmonaire, la salle en est infectée. La faiblesse est plus marquée. A l'auscultation, les symptomes thoraciques sont les mêmes que précédemment ; à la percussion également, c'est-à-dire qu'il y a une matité très-prononcée en arrière et à droite, dans toute l'étendue du lobe inférieur.

20 juin. Le malade, à la visite, est agonisant ; il meurt à 9 heures, exhalant une odeur infecte de gangrène pulmonaire. L'odeur disparaît immédiatement après la mort.

Autopsie.

Comme lésions secondaires, nous trouvons les traces manifestes d'un mal de Pott guéri, d'un ramollissement de la moelle au niveau du point de compression. Dans les organes thoraciques, il y a des adhérences généralisées et complètes des deux feuillets du péricarde. Ces adhérences sont anciennes et très-fortes. Le poumon gauche présente de la congestion au niveau de son bord postérieur. Le poumon droit est adhérent par son feuillet pleural à la plèvre costale. Ces adhérences sont générales et très-fortes.

Quant au tissu pulmonaire, il est très-friable au niveau du bord postérieur. Le sommet de ce poumon présente une large excavation vide, où l'on pourrait loger un petit œuf. Autour de cette excavation, le tissu pulmonaire est induré, lardacé et grisâtre. Le lobe moyen offre des points nombreux de pneumonie chronique. Dans ce lobe et dans le lobe supérieur, nous trouvons des foyers de ramollissement en grand nombre; ces foyers, dont le plus gros atteint les dimensions d'une noix, sont remplis d'une matière blanchâtre, crêmeuse, sorte de bouillie fétide, dont nous retrouvons la présence dans les ramifications bronchiques et les bronches.

Les ganglions bronchiques sont indurés, enflammés.

Nous n'avons pas trouvé de traces de tubercules, soit dans ces ganglions, soit dans les poumons.

L'épithélium des bronches et des ramifications bronchiques est détruit dans beaucoup d'endroits. Dans le larynx, les cordes vocales inférieures sont sphacélées et complétement détruites par la gangrène.

Nous arrivons à la lésion de l'artère pulmonaire.

La branche droite de ce tronc artériel présente un caillot ancien des dimensions et de la forme de la dernière phalange du pouce. Ce caillot est assez résistant ; il est chagriné à sa surface et semble très-manifestement stratifié. Ce caillot adhère aux trois quarts du calibre de l'artère ; il y a sous lui une gouttière par où peut encore passer un peu de sang. Ce gros caillot envoie, par son extrémité qui regarde le poumon, des prolongements dans les divisions de l'artère.

Les artères bronchiques n'ont pas été examinées.

Le cœur était un peu hypertrophié, mais ne présentait pas d'autre lésion que celle que nous avons indiquée.

Les veines principales, sauf les sinus de la dure-mère, ont été examinées : elles ne contenaient pas de caillots.

M. *Fritz.* Il est regrettable que l'on n'ait pas examiné toutes les veines, les sinus cérébraux en particulier. Ce caillot présente tous les caractères que l'on donne en propre aux embolies. Il s'arrête au niveau d'une bifurcation. Il présente une cupule comme les caillots qui se sont rompus. Il est d'un âge manifestement plus ancien que le caillot qui le prolonge du côté du cœur.

M. *Voisin* : La présence d'une ancienne péricardite me paraît de nature à avoir apporté un trouble sérieux dans les fonctions du cœur ; peut-être sous l'influence de cette gêne, il se sera déposé quelques caillots sur les valvules, ces caillots peu adhérents auront pu se détacher et être lancés dans les poumons.

M. *Brouardel :* La gangrène est assez rare dans les embolies de l'artère pulmonaire. Il est regrettable que l'on n'ait pas examiné les artères bronchiques.

Obs. III. — Anévrysme de l'aorte, par M. de Font-Réaulx, interne des hôpitaux.

Coquillard, 61 ans, garçon de magasin, taille moyenne, teint bronzé, apparence peu vigoureuse. Entré à l'infirmerie de Bicêtre en novembre 1864 pour des vomissements et des douleurs vives dans le thorax, il nous raconte en janvier, époque où nous l'avons vu pour la première fois, que sa maladie date de deux ans et demi. Il s'était toujours bien porté jusque-là, et ne signale qu'une fracture du col du fémur datant de plusieurs années. Point d'habitudes alcooliques. Au début de son mal, il fut admis dans le service de M. Pidoux, à Lariboisière, et M. Wiart, alors externe du service, nous a assuré que le diagnostic d'un anévrysme de l'aorte avait été

posé. Les premiers symptômes éprouvés par le malade ont été des vomissements accompagnés de douleurs vives dans le thorax et l'abdomen pendant trois jours. Après 3 mois de calme, ces accidents reparurent et se sont reproduits depuis lors sous forme d'accès, en se rapprochant. Essouflement par la marche, enrouement de la voix, douleurs sourdes dans le thorax, du côté gauche en avant et en arrière. Amaigrissement notable. Palpitations.

A la fin de janvier, accès violent, les douleurs et les vomissements reparaissent avec intensité et durent six jours. Vomissements très-pénibles, tantôt bilieux, tantôt glaireux. Douleurs lancinantes à l'épigastre; le malade se tord dans le lit, pousse des cris, la douleur s'exaspère un peu par la pression et les mouvements ; elle correspond à la partie latérale gauche du tronc, et s'étend depuis la partie supérieure et postérieure du thorax jusqu'aux dernières côtes qu'elle longe jusqu'à l'épigastre, sans s'irradier ni vers l'hypochondre droit, ni vers le testicule. Pas d'ictère, dysurie et diminution de la quantité de l'urine. Toux et dyspnée légères. Pas de fièvre.

L'examen du thorax révèle une conformation un peu globuleuse ; les côtes sont saillantes, la respiration costale supérieure ; pas de voussure partielle. La percussion fournit une matité dans la région de l'aorte, derrière le sternum et s'étend de deux ou trois centimètres à gauche de cet os. L'auscultation fournit des signes variables ; parfois pourtant on aperçoit sous la clavicule droite le maximum d'un souffle au 2e temps, parfois souffle au 1er temps ; ces souffles, ordinairement peu sensibles ou même nuls, deviennent parfois très-intenses. Rien d'anormal au cœur qui est abaissé. L'application de la main sur la partie antérieure du thorax ne fournit point de sensation, de frémissement ni expansion générale, mais le doigt introduit profondément derrière la fourchette sternale, rencontre une masse dure, soulevée à chaque systole cardiaque. Le pouls, très-variable, généralement petit, serré, régulier, présente quelquefois une diminution d'ampleur d'un côté ou de l'autre. Dilatation des veines des membres supérieurs, du cou et du thorax.

La percussion des poumons fournit de la submatité au

sommet gauche, ailleurs sonorité. L'auscultation du poumon gauche révèle un affaiblissement considérable des bruits respiratoires coïncidant avec une sonorité normale à la base. Rien d'anormal à droite.

La voix est rauque, discordante, très-pénible, très-faible, et chaque fois que le malade veut parler, il commence par faire une ou plusieurs inspirations profondes, et le son est émis avec effort.

Atrésie considérable des pupilles qui sont égales. Le malade éprouve dans les membres supérieurs, surtout à gauche, des fourmillements, des crampes; de plus, analgésie et anesthésie incomplète dans le membre supérieur gauche. Diminution de la force musculaire. La main gauche offre une déformation analogue à celle du premier degré du rhumatisme chronique.

Pendant les mois de février et de mars, le malade continue à s'affaiblir; sueurs nocturnes très-abondantes; il se lève très-peu, toux fréquente, dyspnée; les accès de douleur et de vomissements augmentent en nombre et en durée; la douleur ne cesse jamais complétement. La pression au niveau de la tumeur, derrière le sternum, exaspère les douleurs.

Vers la fin d'avril, le malade est plus calme; cependant il continue à s'affaiblir.

Le 20 mai, matité et résistance au sommet droit, le poumon gauche respire fort peu. Souffle sonore, un peu métallique à l'épigastre, au deuxième bruit du cœur; cœur abaissé. Les jours suivants, nausées continuelles; lipothymies, toux opiniâtre, respiration anxieuse, pouls à 108, petit, dépressible, respiration à 44; la voix s'éteint de plus en plus, les douleurs s'étendent au côté droit du thorax; syncope prolongée; le malade ne peut plus avaler; il meurt le 31 mai.

Autopsie, 24 heures après la mort. — *Cavité thoracique.* — Après l'ablation de la partie antérieure du thorax, on trouve la plèvre gauche tapissée de fausses membranes cloisonnées, dont les lacunes sont remplies de sérosité. Ces fausses membranes, molles encore, recouvrent le diaphragme, le poumon, la paroi costale, et unissent la plèvre médiastine au poumon. A la partie supérieure du médiastin, on voit une tumeur solide, arrondie, volumineuse, refoulant le cœur en bas et sépa-

rée de lui par une sorte d'étranglement au niveau des gros vaisseaux. En avant de la tumeur, le tissu cellulaire est résistant, graisseux, parsemé de ganglions volumineux formant un chapelet qui se prolonge jusque dans la base du cou.

La tumeur s'étend verticalement de la fourchette sternale à la quatrième côte, et transversalement de la ligne médiane à 11 centimètres du bord gauche du sternum ; elle est donc contenue dans la moitié gauche du thorax. Au-devant de la tumeur passe le tronc veineux brachio-céphalique gauche, qui est sain.

Le cœur, couché complétement sur son bord droit, est considérablement abaissé; il s'étend du bord supérieur de la cinquième côte au bord inférieur de la septième. L'aorte, à son origine, s'applique et se moule sur la convexité de la face droite de la tumeur, qu'elle limite de ce côté.

Poumon droit, emphysémateux à son bord antérieur, congestionné à son sommet. Le poumon gauche considérablement amoindri, coiffe la tumeur; il est carnifié, réduit à l'état de lame épaisse de 2 centimètres, séparant la paroi thoracique de la tumeur.

En arrière de la tumeur, la colonne vertébrale présente une exagération de sa courbure latérale gauche. Le sternum est sain, la clavicule gauche offre une grande laxité dans son articulation sternale ; la première côte gauche est, à sa face inférieure, légèrement excavée et vascularisée ; les racines inférieures du plexus brachial gauche sont comprimées et offrent l'aspect de la sclérose.

La tumeur s'étend donc, en résumé, du sternum à la colonne vertébrale, et de la ligne médiane à deux centimètres de la face interne des côtes gauches.

L'examen de la pièce anatomique montre que la tumeur est formée aux dépens de la crosse de l'aorte et située au-delà de l'origine de la carotide gauche.

Le péricarde est sain, pas de liquide. Le cœur, flasque, mou, dilaté, sans hypertrophie. Epaisseur de la paroi du ventricule gauche à sa partie moyenne, 13 millimètres. Circonférence de la cavité ventriculaire gauche, 155 millim. Valvules sygmoïdes normales. Ventricule droit; circonférence de sa partie

moyenne, 120 millim. Orifice pulmonaire, 80 millim. Toutes les valvules du cœur sont saines.

L'aorte, à son origine, ainsi que dans le thorax et l'abdomen, est incrustée de plaques dures, athéromateuses ; elle est dilatée immédiatement au-dessus des valvules sygmoïdes, qui sont suffisantes. L'origine du tronc brachio-céphalique est athéromateuse. La carotide gauche naît immédiatement avant la tumeur. Celle-ci est solide, arrondie, à grand diamètre vertical ; elle envoie un prolongement conique entre l'œsophage et la trachée.

La tumeur incisée longitudinalement suivant l'axe de l'aorte, on trouve qu'elle est formée de caillots actifs, creusés d'un canal aplati d'avant en arrière, offrant à peu près le calibre de l'aorte, et rectiligne. L'artère sous-clavière gauche, saine d'ailleurs, s'ouvre dans la tumeur vers son sommet ; son canal est continué jusque dans la cavité perméable de la tumeur, au moyen d'une sorte de tube creusé dans les caillots actifs, tube régulier, à peu près cylindrique, pouvant admettre le petit doigt.

Les caillots composant la tumeur sont gris jaunâtre, fibrineux ; point de caillots passifs. Ces caillots feuilletés peuvent être isolés en lamelles d'autant plus minces qu'on se rapproche de la surface externe, où on les sépare avec une grande facilité. La coupe offre une coloration gris jaunâtre, parsemée de petites lacunes.

La plus grande partie de la tumeur est située en avant du canal qui la traverse ; les caillots ont, en effet, en avant une épaisseur cinq fois plus grande que la couche postérieure, qui n'a que 15 millim. A la face interne du canal, les caillots forment une surface à peu près unie, un peu irrégulière ; le calibre de ce conduit est uniforme. Au point où l'aorte redevient saine est un repli saillant, athéromateux, offrant une ressemblance grossière avec l'orifice pylorique.

Le prolongement de la tumeur entre la trachée et l'œsophage comprime ce dernier, qui lui sert de paroi, la poche anévrysmale ayant disparu en ce point. L'œsophage n'est pourtant point aminci. C'est dans ce prolongement que la disposition

en feuillets est le plus évidente, et que les lamelles sont les plus fines.

La poche anévrysmale, formée en partie des diverses tuniques de l'artère, qu'on isole très-bien des caillots, est formée de tissu cellulaire condensé à la partie antérieure de la tumeur, où elle est coiffée par le poumon gauche. Là où existe la membrane moyenne de l'artère, elle est athéromateuse.

DIMENSIONS DE L'AORTE.

Circonférence de l'aorte au niveau des valvules sygmoïdes.	78 mil.
— — 4 cent. au-dessus.	100
— — à l'entrée de la tumeur.	90
— du canal creusé dans la tumeur, mesuré à l'origine de la sous-clavière.	125
— à la partie moyenne.	110
— à la partie inférieure.	110
— de l'aorte immédiatement au-dessous de la tumeur.	90

DIMENSIONS DE LA TUMEUR.

Diamètre longitudinal vertical.	150
— transversal.	105
— antéro-postérieur.	90
Circonférence suivant le grand diamètre.	420
— suivant le diamètre transversal.	310
Epaisseur de la paroi antérieure du canal.	75
— postérieure.	15
Longueur de la paroi antérieure du canal.	130
— postérieure.	65
Longueur du prolongement de l'anévrysme vers l'œsophage.	35
Longueur du tunnel creusé à la suite de la sous-clavière.	50
Circonférence du tunnel à son embouchure.	55
— de la sous-clavière à son origine réelle.	25

Le pneumogastrique, le récurrent et le diaphragmatique droits sont sains et n'offrent rien de particulier.

Ceux du côté gauche sont altérés comme il suit. Le diaphragmatique est compris dans les adhérences pleurétiques. Le pneumogastrique, arrivé sur la tumeur, est dissocié peu à peu, aplati, forme comme un ruban ; ses fibres sont comprises dans l'épaisseur de la paroi, où la dissection seule les fait découvrir. Le récurrent offre le même état : ruban aplati, dissocié ; ce nerf contourne la tumeur en arrière, passant au-dessous du prolongement œsophagien ; il offre un volume notablement moindre que celui du côté droit.

Le diaphragme, à gauche, est altéré, ses fibres musculaires atrophiées ; il a un aspect fibreux.

Le larynx examiné, nous avons noté l'atrophie considérable des muscles du côté gauche. Les fibres musculaires ont une coloration jaunâtre, et le microscope a montré une dégénérescence graisseuse très-avancée. Cette altération est surtout très-manifeste dans le muscle cricoarythénoïdien postérieur.

Cavité abdominale. — Rien de particulier à noter.

Cavité crânienne. — Artères athéromateuses. Quelques adhérences des méninges ; ramollissement en ces points de la substance grise cérébrale ; ramollissement rouge hortensia par places dans la substance grise des circonvolutions postérieures.

Discussion.

M. *Desprès* : Cette pièce vient à l'appui de l'opinion que j'ai déjà exprimée dans le sein de la Société. Les caillots fibrineux sont formés par la surface interne du sac anévrysmal.

En effet, dans un petit diverticulum on voit que les couches sont stratifiées et qu'elles sont disposées comme des couches plastiques appliquées de dehors en dedans ; car si elles s'étaient formées aux dépens du sang et si elles s'étaient superposées de dedans en dehors, elles seraient déprimées en cul-de-sac, ce qui ne se voit pas ici. Le mécanisme semble, en un mot, être celui de la réparation des os par le périoste.

En d'autres termes on sait que la théorie ancienne, soutenue par M. Broca, veut que sous l'influence de la circulation

qui se fait rapide au centre de la poche, lente à la périphérie, il se dépose sur cette dernière partie des couches de fibrine; par conséquent les dernières couches formées sont les plus internes. Cette pièce vient à l'appui de cette théorie inverse. Les couches internes ont une organisation plus parfaite que celles qui sont au fond du diverticule. Celles-ci sont donc plus récentes. On peut se convaincre ici que les couches externes peuvent se décoller, tandis qu'au centre il est impossible de les séparer.

M. Bouchut a pu suivre des vaisseaux de la face interne des parois jusque sur les caillots fibrineux. M. J. Cloquet a admis que les caillots périphériques étaient les plus récents. Ces faits et ces opinions me semblent plaider en faveur de la formation de ces caillots réparateurs par les parois.

M. *Fritz* : M. Després regarde les caillots les plus mous comme les plus récents. Tous les anatomo-pathologistes de notre époque ont constaté que les caillots vasculaires en vieillissant se ramollissent. La fibrine subit une dégénérescence régressive ; de telle sorte que c'est le caillot le plus ancien qui est le plus mou.

M. *Després* : Les anévrysmes seraient la seule lésion pour la guérison de laquelle la nature médicatrice ne ferait aucun effort, si les caillots n'étaient pas formés par les parois.

Séance suivante :

M. *Després*: Dans un mémoire publié en décembre 1864, dans les *Archives générales de médecine,* je suis arrivé aux conclusions suivantes :

Les caillots fibrineux stratifiés ne se développent que dans les anévrysmes où la tunique celluleuse forme le sac.

La face interne de la tunique cellulaire sécrète de la lymphe-plastique, un blastème cicatriciel fibrineux. La dilatation des anévrysmes par le sang décollant sans cesse, l'exsudat déposé, la tendance à la réparation se traduit par des stratifications de couches fibrineuses.

La production de caillots actifs aux dépens du sang et une organisation consécutive surtout sont en contradiction avec la loi générale n'ayant pas d'exception ailleurs.

La production de couches fibrineuses aux dépens de la face interne de la tunique celluleuse est au contraire en relation avec la loi physiologique qui régit les fonctions du périoste, des gaînes des tendons et de tous les organes blessés tendant à se réparer.

En examinant la pièce présentée par M. de Font-Réaulx, voici ce que nous avons trouvé :

D'abord il y avait des diverticules à la poche anévrysmale; dans ces diverticules, il y en avait un qui avait la forme d'un cône ; il contenait des caillots fibrineux, stratifiés, en couches superposées, et ils présentaient cette particularité que les stratifications représentaient exactement des sections du cône perpendiculaires à son axe.

La masse du caillot qui oblitérait toute la cavité de l'anévrysme, sauf un canal creusé dans le caillot, était composée en dedans, c'est-à-dire dans les points où elle était en contact avec le sang, par une masse homogène ou à peu près. Au contraire, à la périphérie, dans les points qui étaient en contact avec les parois de l'anévrysme, le caillot fibrineux pouvait être séparé en couches lamelleuses minces et friables.

On distinguait nettement la continuité de la tunique celluleuse de l'artère dans les parois du sac.

Ces dispositions confirment notre opinion. En effet, dans le cas où les choses se seraient passées suivant l'ancienne théorie, on aurait dû avoir, dans le cul-de-sac accessoire de l'anévrysme, une sorte de dépression en doigt de gant des lamelles du caillot stratifiées; il n'en était rien; les lamelles étaient planes et formaient un cône par leur superposition régulière.

D'un autre côté, les couches internes du caillot étaient réunies en une masse homogène, tandis que les couches externes étaient nettement stratifiées, plus molles, plus élastiques, ce qui, à notre sens, est un indice d'une origine plus récente pour les couches fibrineuses excentriques.

En présence de ce fait, nous avons pensé que si le microscope indiquait une différence entre la composition des couches fibrineuses, un élément de la question serait résolu.

Voici ce que le microscope nous a révélé :

Dans la couche externe, nous avons trouvé un lacis plexi-

forme avec disposition à la stratification, une masse ayant plusieurs caractères de la fibrine; dans les couches centrales, il n'y avait plus que des granulations irrégulières, ne présentant aucune trace fibrillaire,et de la graisse. Lorsque l'on traitait la préparation par un peu d'acide étendu, il ne restait plus rien que de la graisse. On rencontrait, en outre, dans ces parties, de l'hématoïdine en masses irrégulières et déformées. Les couches moyennes contenaient, plus ou moins marquées, des trames qui ressemblaient à de la fibrine à l'état granuleux, et elle renfermait un peu de graisse. En aucun point, nous n'avons trouvé de globules sanguins. Nos recherches microscopiques ont été faites au laboratoire de M. Robin, avec le concours de M. Legros, interne des hôpitaux.

Que conclure donc? Que les couches externes du caillot sont celles qui se transforment les premières et subissent la regression graisseuse, pour me servir de l'expression allemande; que, par contre, les couches extérieures, celles qui sont en rapport avec la tunique celluleuse conservée, sont des couches de fibrine telles qu'on les retrouve dans les exsudats récents.

La Société anatomique pourra vérifier par elle-même les résultats fournis par l'examen microscopique.

J'ajouterai encore un détail : on sait que les acides dissolvent la fibrine pure. Nous avons traité par l'acide chlorhydrique une tranche, trois portions interne, moyenne et externe du caillot. L'externe s'est un peu dissoute; la moyenne et l'interne ne se sont pas dissoutes. Nous donnons ce détail à la Société anatomique pour ce qu'il vaut. La pièce avait macéré dans l'alcool, et nous ne voudrions pas affirmer plus que ne le permet un examen sur une pièce altérée ; il n'en est pas de cet examen chimique comme de l'examen microscopique.

M. *Guéniot :* J'ai peine, malgré l'argumentation de M. Desprès, à abandonner l'ancienne théorie.

M. Desprès nous a dit que le sang, dans le corps humain, ne contient pas une quantité de fibrine égale à celle que l'on trouve dans l'anévrysme.

Mais l'anévrysme n'est-il plus une lésion essentiellement

chronique? Ne sait-on pas avec quelle facilité la fibrine se reproduit dans le sang?

M. Desprès ajoute que le tissu cellulaire est le siége d'une exsudation intermittente formant des caillots stratifiés par des décollements successifs. Selon nous, il est assez étrange de voir ici le tissu cellulaire produire de la fibrine pure, alors que, nulle part ailleurs, il ne donne naissance, après une solution de continuité, à de la fibrine pure. Enfin, connaît-on un autre point où le tissu cellulaire blessé produise jamais une quantité aussi prodigieuse de fibrine?

M. Desprès regarde la théorie anglaise comme incapable d'expliquer l'absence de caillots dans l'anévrysme diffus. Admettons qu'il y a là une inconnue. Mais la théorie de M. Desprès l'explique-t-elle davantage? Le tissu cellulaire de l'artère seul sécrète la fibrine Comment le tissu cellulaire, qui forme la poche kystique d'un anévrysme diffus, n'en sécrète-t il pas? L'inconnue reste tout entière.

Le développement des vaisseaux dans les caillots plaide-t-il plus victorieusement en faveur de l'opinion de M. Desprès? Remarquons que ces vaisseaux ne se développent jamais que dans les couches extérieures, et si rarement que les exemples sont très contestables. Or, si nous examinons ce qui se passe dans une rupture sous-cutanée, nous voyons que les vaisseaux ne sont pas l'exception, mais qu'ils existent toujours et abondamment.

Enfin, rappelons-nous une ancienne expérience de M. Velpeau. Si on plonge une aiguille dans un vaisseau, il se dépose sur sa surface de la fibrine. Cette expérience se répète en clinique, et les rugosités des plaques calcaires sont, on le sait, le siége des dépôts. Ici peut-on dire que la source de la fibrine soit dans le tissu cellulaire?

Si nous devons avouer que l'ancienne théorie n'explique pas tout, nous devons reconnaître que celle-ci ne lui est pas supérieure.

M. *Houel :* La théorie que défend M. Desprès n'est, comme il nous l'a dit, que celle de Wardrop. M. Manec dans son travail sur la ligature des artères a cherché à démontrer que les parois artérielles fournissent à la cicatrisation.

Voyons ce que le fait présent apporte à l'appui de cette théorie :

1° L'examen microscopique est pour moi insuffisant jusqu'à présent.

2° Dans les anévrysmes vrais, où la tunique moyenne existe ainsi que la tunique interne, on trouve de vrais caillots.

Je dois dire cependant que la membrane interne sécrète une matière plastique; mais ce n'est pas de la fibrine, et cette couche passe à l'état fibreux. Des vaisseaux se développent dans cette couche externe comme dans la cicatrice d'une plaie.

Il y a donc là une couche plastique, et c'est sur elle que se font les dépôts fibrineux. Ceux qui sont en contact avec elle forment une couche dure et ceux qui sont internes sont mous et contiennent des globules sanguins.

3° En 1848, j'ai présenté une pièce provenant du service de M. Laugier. On avait trouvé une épingle à cheveux de femme implantée dans le ventricule gauche du cœur. Cette épingle s'était revêtue de caillots fibrineux, et comme l'adhérence n'était pas solide,. des parcelles détachées allèrent oblitérer les artères et produire les phénomènes de la gangrène sèche.

M. *Laborde :* Il faut séparer le mot caillot et l'expression fausse membrane. Cette dernière peut être produite par le tissu cellulaire. Cette distinction est importante au point de vue de la netteté de la discussion.

M. *Desprès :* M. Guéniot s'étonne que la tunique celluleuse produise tant de caillots, mais là où elle manque, il ne s'en produit plus du tout ; si une perforation se fait dans un sac, il ne se développe plus de caillot, au point de la perforation.

M. Guéniot ne comprend pas qu'il n'y ait pas de caillots dans l'anévrysme faux consécutif. Le tissu cellulaire qui existe à la périphérie produit une membrane celluleuse, adventice, et pas autre chose.

Quant à l'expérience de l'aiguille, on sait que les dépôts commencent par de petits mamelons qui se développent aux points, où il y a contact avec les parois, là où il y a conservation de la tunique celluleuse qui est dénudée.

M. Houel regarde les couches internes comme les plus ré-

centes; l'examen microscopique fait voir que ce sont les plus anciennes, celles où la régression de la fibrine est le plus avancée.

Dans les anévrysmes où la tunique interne est conservée il n'y a jamais de caillots, excepté quand il y a des concrétions calcaires, une surface rugueuse cela est démontré par tous les faits.

Séance suivante :

M. *Brouardel :* Puisqu'on a rappelé l'expérience de M. Velpeau dite de l'aiguille, je crois pouvoir y revenir. Je n'accepte pas que dans ce cas les caillots qui entourent le corps étranger soient formés par le tissu cellulaire ; car alors que le tissu cellulaire n'est pas intéressé ni dénudé, les choses se passent de même. Dans leurs expériences, MM. Marey et Chauveau ont vu que lorsqu'ils introduisaient une sonde dans le cœur ou les gros vaisseaux des animaux, leurs instruments se recouvraient rapidement d'une couche fibrineuse, étroitement appliquée. Je ne crois pas qu'ici on puisse invoquer, pour expliquer la présence de ce caillot, une autre source que le sang lui-même.

M. *Desprès.* Il n'y a pas d'analogie entre ces faits. On sait que dans les maladies inflammatoires il se forme des caillots dans le cœur et les gros vaisseaux.

Dans leurs expériences, MM. Velpeau et Malgaigne produisaient, en plaçant des aiguilles dans les vaisseaux ou en pratiquant une ligature, des ruptures des membranes internes qui se rétractent ; la membrane externe celluleuse sécrétait alors de la lymphe plastique : ces faits sont devenus classiques. Pourquoi vouloir que dans l'économie la seule membrane celluleuse ne fournisse plus d'exsudat cicatriciel ?

Enfin, il n'y a pas identité entre cette fibrine que l'on peut retirer par le battage du sang et les exsudats inflammatoires et plastiques. Ces exsudats contiennent toujours beaucoup de graisse : c'est un phénomène de leur évolution naturelle. Ce ne sont pas les mêmes substances.

M. *Brouardel :* Je maintiens d'abord l'analogie entre les corps étrangers introduits dans les vaisseaux et les aiguilles qu'on y implante.

En second lieu, je ne sache pas que les exsudats inflammatoires soient seuls exposés à subir la dégénérescence graisseuse ; les caillots vasculaires la subissent, au contraire, très rapidement, et d'une façon constante.

Enfin, dans la théorie de MM. Manec et Malgaigne sur l'oblitération des artères par les caillots, on voit qu'il y a oblitération provisoire par un caillot, et que la cicatrice définitive se fait par la lymphe plastique périphérique.

M. *Guéniot :* Je crois pouvoir protester au nom de la physiologie contre la théorie qui veut faire sécréter de la fibrine pure au tissu cellulaire.

M. *Desprès :* Cela n'a rien de plus antiphysiologique que la sécrétion d'un ostéophyte par le périoste.

M. *Desprès :* Dans le cas où il y a un corps étranger dans un vaisseau, la décomposition du sang est un phénomène physique.

Lorsqu'il y a une thrombose vasculaire, il faut distinguer les cas où la tunique celluleuse n'est pas à nu et ceux où elle l'est. La différence est très-tranchée. La secrétion de la lymphe plastique est une fonction de la substance cellulaire.

Quand il y a un caillot il subit un ramollissement, une dégénérescence graisseuse, il devient diffluent, et enfin il est possible qu'il y ait résorption. Mais il ne contient pas seulement de la graisse, il contient aussi de l'eau et de la fibrine. Ce n'est pas du tout ce que nous voyons dans les caillots des anévrysmes.

M. *Laborde* : Dans certains cas le sang communique avec des cavités osseuses, là il n'y a pas de tissu cellulaire, et cependant il n'y a pas de différence entre les caillots qui s'y déposent et ceux des anévrysmes.

M. *Cornil* : J'ai fait l'examen microscopique de l'anévrysme présenté par M. de Font-Réaulx. Il serait difficile de conclure quelque chose de cette pièce. Tous les caillots sont très-anciens, et leur comparaison ne prouve rien. On trouvait des cristaux d'hématoïdine dans les couches centrales.

M. *Fritz :* La présence de ces cristaux prouve que les caillots sont formés aux dépens du sang.

M. *Desprès :* Cet argument n'est pas concluant, car si nous regardons ce qui se passe à la suite des inflammations des plèvres ou du péricarde, nous voyons qu'une cause quelconque, une contusion par exemple, suffit pour que du sang s'infiltre dans les fausses membranes. Les conditions se trouvent les mêmes pour les fausses membranes des anévrysmes.

Obs. IV. Dilatation de l'aorte et du tronc brachio-céphalique, avec tumeur pulsatile sus-claviculaire, par MM. Buzonet et de Font-Réaulx, internes des hôpitaux.

Beylat, soixante-deux ans, tanneur. De constitution et de taille athlétique, cou gros et court, face rouge, animée, il buvait fréquemment de l'eau de vie et fumait beaucoup. Son état de tanneur exigeait beaucoup de forces. Il s'est toujours bien porté, dit-il ; cependant, depuis 1835, il aurait éprouvé des douleurs parfois violentes, erratiques, dans les membres et la poitrine, n'affectant pas spécialement les articulations, parfois lancinantes, parfois offrant la sensation de brûlure, et variant avec les vicissitudes atmosphériques.

Il y a sept ans que parut chez lui une tumeur sus-claviculaire ; ce fut la femme du malade qui l'en fit apercevoir. Quelque temps après, il éprouva des douleurs nouvelles dans les bras et la poitrine, et en même temps amblyopie, saillie des yeux, douleur et faiblesse dans les membres inférieurs, dyspnée avec exacerbation, essoufflement par la marche, étourdissements et signes de congestion cérébrale. L'exophthalmie et les troubles de la vue augmentent jusque il y a trois ans ; depuis lors, la vue est devenue peu à peu meilleure.

En 1864, les membres inférieurs deviennent œdémateux, et, à ce moment, le diagnostic de la tumeur sus-claviculaire était obscur, et on hésitait entre une tumeur soulevée et une dilatation artérielle.

Au commencement de 1865, les membres inférieurs s'affai-

blissent davantage, l'impuissance, qui datait de plusieurs années, persiste, urines normales, constipation.

Au mois d'avril, le malade entre à l'infirmerie pour la dernière fois. La tumeur sus-claviculaire est étendue transversalement de la ligne médiane, à 3 centimètres du bord antérieur du trapèze du côté droit. Elle paraît du volume d'une pomme de grosseur moyenne, n'est pas bosselée ; elle se termine un peu en pointe à ses deux extrémités, arrondie et saillante à sa partie moyenne. Elle est élastique, rénitente, pulsatile ; expansion ; frémissement très-léger. Elle est réductible en partie par une pression prolongée. Souffle doux au premier temps. Le volume de la tumeur n'est pas modifié sensiblement par la compression de la carotide ni de l'axillaire. La peau glisse facilement sur elle et n'est point altérée ; point de ganglions volumineux, pas d'induration périphérique. Veines dilatées à sa surface, jugulaire externe volumineuse ; ces veines sont animées d'ondulations correspondant aux pulsations de la tumeur.

L'examen du thorax ne montre point de voussure ; saillie légère de la clavicule droite à sa partie moyenne et interne, ainsi que du chef interne du sterno-mastoïdien. Côté gauche du thorax un peu plus ample que le droit. La percussion du cœur donne une matité étendue. Les bruits cardiaques sont sourds, mal frappés, un peu voilés. Le deuxième bruit, à la base, est prolongé ; le premier, à la pointe, est remplacé par un léger souffle dans une très-petite étendue. Vibrations de la région précordiale correspondant aux mouvements du cœur. Pouls régulier, à 76, celui du côté droit un peu plus résistant ; radiales souples, peu athéromateuses. Souffle doux sous les clavicules au premier temps du cœur ; là, le deuxième bruit est pur ; ce souffle se perçoit sur plusieurs centimètres carrés. Matité et résistance au doigt sur le trajet de l'aorte et du tronc brachio-céphalique, point de pulsation ni expansion à ce niveau.

28 mai. Anasarque général survenu depuis quelques jours. Dyspnée avec exacerbation. Toux rare. Pas de symptômes de compression du côté de l'œsophage ni de la trachée. Voix rauque, couverte ; rétrécissement des pupilles. Albumine

abondante dans les urines. Vomissements très-pénibles et fréquents. Constipation opiniâtre. Sensation de poids et de constriction à l'épigastre. La tumeur sus-claviculaire a augmenté, l'expansion est encore plus manifeste. Un mois après, le malade s'éteint dans des accès de suffocation et meurt le 27 juin.

Autopsie, 28 heures après la mort. — La tumeur sus-claviculaire a disparu, teinte ecchymotique violacée sur le côté droit du cou. Pupilles inégales, dilatée à droite, rétrécie à gauche. Tissu adipeux très-développé, système musculaire très-puissant.

Cavité thoracique. — Le cœur, très-volumineux, occupe les trois quarts du diamètre transversal du thorax ; sa pointe, déviée en dehors, répond à la neuvième côte. L'aorte et le tronc brachio-céphalique, sont très-dilatés; l'aorte thoracique descendante est augmentée de longueur et flexueuse. La plèvre droite contient 1,500 gr. de sérosité environ ; la gauche en contient 500. Emphysème au bord antérieur du poumon droit. Congestion de la base du même poumon. Ramifications des artères pulmonaires remplies par des caillots noirs à surface grisâtre, peu ou pas adhérents à la paroi. Ça et là, noyaux d'apoplexie.

Le péricarde, chargé de graisse, contient 80 gr. de sérosité. Pas d'adhérences ; quelques fausses membranes molles, jaunâtres, se prolongent sur l'aorte.

Le cœur, très-volumineux, a ses cavités très-distendues par des caillots, mous, offrant l'aspect de gelée de groseille. Mêmes caillots dans l'aorte, très-dilatée. Valvules saines, pas d'insuffisance à l'examen cadavérique. Athérome généralisé de l'aorte jusqu'à sa terminaison ; pas d'incrustations calcaires. Dilatation et allongement de l'aorte tels, que le tronc brachio-céphalique naît au sommet de la crosse et de la poitrine. La partie descendante de l'aorte thoracique, par suite de l'allongement de ce vaisseau, est flexueuse sur la partie latérale gauche du rachis. Artères cardiaques athéromateuses, mais perméables et dilatées. Artère pulmonaire saine, dilatée. Dilatation du tronc brachio-céphalique. Le système veineux supérieur est notablement augmenté de calibre.

DIMENSIONS DU COEUR.

Diamètre transversal du cœur à la base des ventricules.	18 cent.
— à la partie moyenne.	15
— à 1 cent. au-dessus de la pointe.	10
Longueur des ventricules du milieu de la base à la pointe.	16
Epaisseur de la paroi du ventricule gauche à sa partie moyenne.	2 1/2
Circonférence de la cavité du ventricule gauche à sa partie moyenne.	14
Epaisseur de la paroi du ventricule droit à sa partie moyenne.	8 mill.
Circonférence de la cavité du ventricule droit à sa partie moyenne.	15 cent.

DIMENSIONS DE L'AORTE ET DES GROS VAISSEAUX.

Circonférence de la cavité de l'aorte au niveau des valvules.	9 cent.
— à 1 centimètre au-dessus.	16
— à l'origine du tronc brachio-céphalique.	13
— au-dessous de l'origine de la sous-clavière.	10
— à l'origine de l'aorte abdominale.	9
— à 5 centimètres des iliaques.	5
Longueur de l'aorte de son origine au tronc brachio-céphalique.	14
Circonférence du tronc brachio-céphalique à son origine.	9
— de la carotide primitive droite à son origine.	3 1/2
— de la sous-clavière droite à son orig.	4
— — à 1 cent. au-delà.	2
— de la carotide gauche.	3
— de la sous-clavière droite.	3

Le nerf grand sympathique est augmenté de volume à droite, surtout au niveau du ganglion cervical inférieur, qui est environ trois fois plus gros que celui du côté gauche. Le pneumogastrique et ses branches, ainsi que le diaphragme, paraissent sains.

Cavité abdominale. — Un peu de sérosité dans le péritoine. Foie volumineux, surtout le lobe droit; état gras du cœur. Rate ferme, congestionnée. Reins congestionnés : dégénérescence graisseuse très-notable des tubuli. Rien de particulier du côté du tube digestif.

Cavité crânienne. — Sinus gorgés de sang. Congestion générale de la masse encéphalique.

Cavité rachidienne. — Sinus rachidiens gorgés de sang. Adhérence des méninges par places. Moelle paraissant saine à sa partie supérieure. Vascularisation à la région dorsale, dans les cordons postérieurs; aspect un peu gélatineux des cordons postérieurs à la partie inférieure.

Obs. V. — Anévrysme de l'aorte abdominale développé entre les piliers du diaphragme; par M. Legroux, interne des hôpitaux.

La pièce qui fait l'objet de cette communication provient d'un homme mort dans le service de M. Bernutz, à la Pitié.

Les circonstances dans lesquelles cet anévrysme s'est développé, les difficultés que l'on a eues, dans ce cas et dans les autres cas d'anévrysme de cette portion de l'aorte, à établir un diagnostic précis, exigent que j'entre dans des développements un peu longs sur l'histoire du malade.

Chaperon, 47 ans, grand, fort et musclé, entre à la Pitié, le 13 juin 1865, salle Saint-Paul, n° 14.

Il exerce la profession de scieur de long, profession sur laquelle je reviendrai plus tard.

Les renseignements sur les antécédents pathologiques dans sa famille sont nuls.

Il a toujours joui d'une bonne santé, à part quelques dou-

leurs rhumatismales vagues et sans fièvre, dont il a souffert à diverses reprises. Il ne fait pas ou peu d'excès alcooliques.

Au mois de janvier 1865, il ressentit quelques douleurs intestinales, quelques coliques après les repas, un peu de pesanteur stomacale; mais il continua son travail.

Pusieurs fois, les douleurs s'exaspérant après un travail prolongé, il fut obligé de garder le lit un jour ou deux, mais ne fit aucun traitement.

Enfin, depuis environ dix jours, il suspendit tout travail et se décida à entrer à l'hôpital.

Le symptôme sur lequel il appelle l'attention est la douleur qu'il ressent continuellement dans le ventre, et qu'il compare à de fortes coliques partant du creux épigastrique, et s'irradiant vers l'ombilic, la partie supérieure de l'abdomen et les régions rénales, surtout du côté gauche.

Ces douleurs s'exaspèrent au moment des repas, alors que l'estomac est distendu par les aliments, pendant les mouvements du tronc, lorsqu'il se courbe en avant ou lorsqu'il veut se cambrer, ou, enfin, lorsqu'il se retourne sur son lit. Pendant ce dernier mouvement, il suspend sa respiration, immobilise ses côtes et les muscles abdominaux, pour que le tronc se déplace en masse et d'une seule pièce.

L'examen direct de l'abdomen ne montre aucune déformation, aucune tumeur. La pression au creux épigastrique, dans le flanc gauche, dans la région rénale gauche, exaspère la douleur.

La percussion ne démontre, dans les organes abdominaux, aucun changement de rapports ni de volume.

Les actes de digestion sont normaux. Appétit bon, déglutition facile, pas de vomissements, ni diarrhée ni constipation. Du côté de la respiration, rien d'anormal dans la percussion et l'auscultation.

La respiration est un peu accélérée, gênée, à cause des douleurs abdominales que provoquent les grands mouvements inspirateurs.

Le cœur présente une matité plus étendue que dans l'état normal. Ses battements sont forts, présentent quelques irré-

gularités; enfin il existe, à la pointe et au premier temps, un souffle assez intense.

Le pouls est large, plein, avec quelques intermittences.

L'urine examinée contient du mucus en assez grande quantité, mais ni albumine, ni sucre, ni sels en excès, ni graviers.

Les membres inférieurs ne sont pas œdématiés, enfin la marche est facile.

En présence de ces symptômes, nous portâmes le diagnostic suivant :

Entéralgie. Affection cardiaque peu avancée avec hypertrophie, et un peu d'insuffisance mitrale.

L'origine de ces désordres nous paraissait rhumatismale.

Le diagnostic entéralgie était fort incomplet, puisque nous ne faisions que dénommer le symptôme, et, peu satisfait de notre impression, nous nous réservions, en étudiant la marche de la maladie, de porter un diagnostic plus précis.

Un bain, des cataplasmes, une pilule d'opium, furent prescrits.

15 juin. Même état.

16 juin. Une douleur vive est survenue dans le côté gauche de l'abdomen, et surtout dans la région rénale et lombaire gauche. La pression le long du trajet de la douleur nous fait penser qu'elle suit l'uretère.

La matité, au niveau du rein, nous paraît plus étendue que normalement.

C'est alors que l'idée nous vint qu'il pouvait y avoir des calculs rénaux, dont un se serait engagé dans l'urètre; mais rien, dans les antécédents ni dans les caractères de l'urine, ne nous autorisait à l'affirmer. Une hydronéphrose pouvait être possible ; mais on ne sentait pas de tumeur, et la matité rénale n'était pas assez augmentée pour qu'on pût y croire. L'absence de tout mouvement fébrile faisait rejeter les diagnostics pyélite, néphrite, phlegmon périnéphrétique ou toute autre inflammation ou collection purulente dans la partie supérieure de l'abdomen, d'où s'irradiait la douleur. Enfin la colonne vertébrale n'offrait aucune déformation.

17 juin. Pendant un effort de défécation, se produit une douleur subite avec sensation de déchirure. En même temps,

le malade éprouve l'impression de gaz chauds remontant dans sa poitrine, jusque vers l'épaule gauche. La respiration est plus gênée.

Nous constatons, dans les deux tiers inférieurs de la poitrine, à gauche et en arrière, une matité complète, avec résistance au doigt.

L'auscultation nous démontre l'absence totale du murmure vésiculaire dans toute l'étendue de la matité, l'absence de souffle, un peu d'égophonie.

Du côté droit la respiration est normale.

Le cœur bat plus fort, soulève la paroi précordiale ; ses battements plus tumultueux ont de fréquentes intermittences.

Pas de fièvre, pas de frisson. Gêne plus grande dans les mouvements.

L'apparition subite d'un épanchement dans la plèvre, et non accompagné de mouvement fébrile, nous donna bien à penser qu'un anévrysme ou une tumeur liquide, hydronéphrose ou kyste abdominal, s'était ouvert spontanément. Un examen plus attentif de l'aorte et des régions rénales ne nous donnant pas de renseignements, nous restâmes encore dans le doute.

18 juin. — Pas d'aggravation, — même état.

19 juin. — A huit heures du matin, la dyspnée a augmenté, les battements cardiaques sont plus forts, plus tumultueux à intermittences plus nombreuses.

La matité du côté gauche n'a pas augmenté, le cœur est un peu refoulé à droite.

A midi, le malade étant allé à la selle, fit quelques efforts, puis revint à son lit, haletant, se plaignant beaucoup du côté gauche, un peu pâle ; puis il s'affaissa sur lui-même, eut quelques mouvements convulsifs épileptiformes et mourut en peu d'instants.

L'*Autopsie*, pratiquée trente-six heures après la mort, nous montre les lésions suivantes :

La plèvre du côté gauche est remplie par un épanchement sanguin qu'on a pu évaluer à deux litres. Beaucoup de caillots mous et noirâtres occupent la partie déclive.

Le poumon, qui au sommet adhère aux parois costales par

des adhérences multiples celluleuses, infiltrées de sérosité jaunâtre, est appliqué contre la colonne vertébrale et réduit à une mince lame recouverte de fibrine.

Le poumon droit est sain, un peu emphysémateux. Le péricarde ne contient pas de sérosité. Le cœur est hypertrophié, surtout le ventricule gauche. Les valvules mitrales un peu épaissies offrent quelques dépôts inflammatoires qui expliquent le souffle et l'insuffisance. L'aorte, dans sa portion ascendante et horizontale, n'est pas augmentée de volume. Quelques plaques athéromateuses sont à sa surface interne. Jusqu'alors nous n'apercevions aucune tumeur. Ce n'est qu'après avoir enlevé le cœur et les poumons, que nous vîmes entre les piliers du diaphragme qui sont soulevés, un peu noirâtres, une tumeur du volume d'une grosse orange, située le long de l'aorte à l'endroit où cette artère traverse le diaphragme, adhérente à la colonne vertébrale, en rapport dans sa portion sus-diaphragmatique avec le péricarde, et dans sa portion sous-diaphragmatique avec le plexus solaire, le pancréas en avant ; à gauche avec le rein et la capsule surrénale, la face antérieure et latérale gauche du corps de la 11me, 12me vertèbre dorsale et 1re vertèbre lombaire. L'œsophage incliné à droite est à peine comprimé par la tumeur.

En soulevant et rejetant la tumeur sur la ligne médiane, nous vîmes les insertions du psoas gauche, noirâtres, infiltrées de sang. En suivant ce muscle, nous pûmes constater que l'infiltration sanguine s'était prolongée jusque vers le détroit supérieur du bassin ; du même côté et dans la portion sus-diaphragmatique, à l'angle de réflexion de la plèvre costale et diaphragmatique, une ouverture remplie de caillots noirâtres et communiquant avec l'intérieur de la poche anévrysmale. Là il y a un soulèvement de la plèvre, une espèce de poche secondaire. Le sang en faisant irruption sous la plèvre, l'a d'abord soulevée, puis rompue. Les parois sont constituées en avant par les fibres du diaphragme qui s'étalent à sa surface, sur les côtés par la plèvre et le tissu cellulaire sous-jacent épaissi, enfin par les parois propres du kyste, que nous verrons être probablement la tunique externe ortique épaissie et dilatée.

En ouvrant l'aorte dans sa longueur, on voit l'orifice de communication long de 3 centimètres sur deux de large, ovalaire, à bords mousses; sur la ligne médiane de l'artère et aux environs de l'orifice de nombreuses plaques calcaires qui font un peu saillie sous la membrane interne. L'orifice de communication est occupé à son centre par un caillot en partie cruorique, en partie fibrineux, à aspect réticulé.

Une incision étant faite sur le côté droit de la tumeur, on vit que, de ce côté, des caillots fibrineux, résistants, actifs, tapissaient la paroi et lui donnaient une épaisseur d'un centimètre et demi; mais que, vers le centre et du côté gauche, les caillots étaient de moins en moins fibrineux.

Le doigt, introduit par l'incision, peut sentir facilement les corps des vertèbres érodés rugueux et un peu excavés, baignés par le sang.

Les disques intervertébraux, comme cela a toujours lieu, sont moins altérés que le tissu osseux.

En cherchant à disséquer et à séparer l'aorte de la tumeur, on voit manifestement que la tunique externe se continue sans ligne de démarcation avec la paroi de l'anévrysme. Nous avons donc là un anévrysme sacciforme, et, sur le côté gauche, un anévrysme diffus consécutif.

Réflexions. — Cette observation est surtout remarquable au point de vue clinique.

En cherchant à se rendre compte de la formation de cet anévrysme, on est conduit à le considérer comme le résultat de la rupture de la membrane interne de l'artère par une plaque calcaire. En effet, on en rencontre au pourtour de l'orifice de communication et en divers points de l'aorte. De plus, cet homme avait accusé quelques douleurs rhumatismales, et l'on est en droit de considérer les altérations des artères, dans la grande majorité des cas, comme résultant de la diathèse rhumatismale.

La profession de cet homme a dû avoir une grande influence sur la détermination du siége de l'anévrysme, sur la rapidité de sa formation et de sa terminaison.

Je l'ai dit, il était scieur de long, et, selon l'expression consacrée, était tantôt singe, tantôt renard, et forcé, dans ces

deux positions, à des mouvements alternatifs et étendus de flexion et d'extension du tronc. La colonne vertébrale participait dans une grande mesure à cette flexion et à cette extension incessante ; l'aorte suivait ces mouvements, et il est probable que c'est par suite de ces inflexions, que la membrane interne a été érodée et rompue par une plaque calcaire. Une fois l'anévrysme formé, les mêmes mouvements étant continués, ont accéléré la marche des lésions de voisinage.

Les rapports de la tumeur avec le plexus solaire expliquent suffisamment les douleurs entéralgiques éprouvées par le malade, douleurs qui augmentaient après le repas, alors que l'estomac distendu était une nouvelle cause de compression sur le plexus. L'érosion des vertèbres pourrait être invoquée pour expliquer les douleurs; mais, dans plusieurs observations rapportées par Stokes (pages 647 à 649), on voit les douleurs exister avec les mêmes caractères, sans qu'il y ait de lésion vertébrale, et on admet généralement que le travail de résorption des os, qui a lieu par suite de compression par des anévrysmes, se fait silencieusement.

Les douleurs étaient, chez notre malade, continuelles, et nous n'avons pas noté ces intermittences, ces moments de répit, qui sont relatés dans beaucoup d'observations. Elles n'étaient accompagnées d'aucun trouble fonctionnel, et c'est là un caractère important pour le diagnostic.

L'absence complète de tumeur appréciable à la palpation ou à l'auscultation rendait le diagnostic très-difficile ; mais je ne doute pas qu'on ne parvienne, lorsqu'on a l'attention éveillée sur la possibilité d'un anévrysme dans des cas analogues, à découvrir des signes évidents de tumeurs, et surtout le souffle caractéristique.

Nous n'avons pas observé, comme dans les observations de Stokes, le frisson au début de chaque hémorrhagie. Lorsque la première eut lieu dans le psoas, le malade ne se plaignit que d'une douleur très-vive et lancinante dans une direction que nous crûmes être celle de l'uretère. Notons, en passant, que cette hémorrhagie intra-musculaire se produit assez fréquemment dans ces cas d'anévrysme aortique. C'est probablement lorsque les corps des vertèbres qui donnent insertion

aux fibres du psoas sont détruits, que ces épanchements sanguins ont lieu.

La seconde hémorrhagie se fit dans la plèvre, par suite de la formation d'un anévrysme diffus sur le côté gauche de la tumeur, puis de la rupture de la plèvre, et si la mort ne fut pas immédiate, il est probable que c'est par suite de l'occlusion momentanée de l'orifice de communication par un caillot plus résistant lancé de la cavité de l'anévrysme. Ce caillot, refoulé peu à peu par la pression de la colonne sanguine, cessa alors de boucher l'orifice, et la troisième hémorrhagie se produisant abondante et instantanée, fut cause de la mort.

Au point de vue du diagnostic, je crois que d'après ce fait, corroboré par les observations antérieures, lorsqu'un malade se plaindra de douleurs névralgiques intestinales analogues à des coliques, permanentes, s'exaspérant par les exercices violents et par la digestion, n'étant pas accompagnées de troubles fonctionnels ni dans la digestion, ni dans la sécrétion urinaire, sans fièvre, datant de plusieurs mois, le médecin devra penser à l'existence d'un anévrysme de l'aorte abdominale, surtout si, concurremment, on constate l'existence de lésions cardiaques ou artérielles périphériques de nature rhumatismale. Dans ces cas, les recherches attentives par la palpation, et surtout par l'auscultation, feront le plus souvent reconnaître cet anévrysme abdominal, maladie que l'on a si souvent prise pour des affections rénales, des entéralgies simples, des névroses à forme indéterminée, des vers intestinaux, des tumeurs de diverse nature, et malheureusement aussi pour des affections simulées.

Obs. VI. — Tuberculisation générale, spécialement des poumons et des ganglions bronchiques. — Pleurésie purulente. — Perforation pulmonaire. — Mort. — Autopsie par M. Rigal, interne des hôpitaux.

Acoulon (Anatole), âgé de 5 ans, entre le 24 novembre 1864

à l'hôpital Sainte-Eugénie, où il est placé dans le service de M. le docteur Barthez, salle Saint-Benjamin, n° 21.

Les parents racontent qu'il toussait depuis deux mois, que, depuis quelques jours, la toux a augmenté, et qu'il est survenu un peu de fièvre. Habituellement, cet enfant est bien portant, il est bien développé, d'un embonpoint satisfaisant, et il ne présente aucun signe apparent de scrofule. L'état de santé des ascendants n'a pas été noté.

Le 25 novembre, nous constatons les symptômes suivants : fièvre légère; taches rouges, peu apparentes, sur toute la surface du corps; conjonctivite double légère; toux peu fréquente; quelques râles ronflants aux deux bases du poumon.

Le 27, tous les symptômes précédents ont augmenté; une éruption rubéolique couvre toute la peau.

Cette rougeole suit une marche régulière; le 3 décembre, elle était en pleine période de déclin, quand il survint tout-à-coup des frissons assez intenses, bientôt suivis de vomissements alimentaires.

Le lendemain, 4 décembre, la fièvre est vive, la peau chaude et sèche, le ventre douloureux, quelques selles en diarrhée. Toux fréquente; à la base du poumon droit, l'auscultation révèle des bouffées de râles crépitants.

Le 5 décembre, un souffle bronchique rude a remplacé les râles crépitants; la respiration est *expiratrice*, la fièvre est toujours vive, les vomissements cessent.

Le 6 décembre, outre les symptômes précédents, on note un peu de diarrhée et un délire assez intense. Cet état persiste jusqu'au 9; ce jour-là, la pneumonie entre franchement en résolution; la fièvre tombe. A l'auscultation, on entend de nombreux râles sous-crépitants, mêlés à une respiration bronchique légère.

Jusqu'au 12 décembre, l'enfant est regardé comme convalescent; pas de fièvre, appétit assez bon.

Le 12 décembre, on constate un retour de la fièvre, qui est, du reste, peu vive; l'enfant a eu un peu de délire. On examine la poitrine, et on trouve une matité prononcée de la moitié inférieure du côté droit, avec absence du murmure respiratoire dans la même étendue. Ces signes d'un épanchement

pleurétique sont constatés de nouveau le lendemain; de plus, au sommet droit, on entend de gros râles humides, et la respiration a un peu le timbre bronchique. Un peu de diarrhée; le ventre est légèrement tendu; le foie déborde un peu les fausses côtes. Cataplasmes sur le ventre; lavement amidonné.

Du 15 décembre au 15 février 1865, l'état général devient pire : amaigrissement progressif, diminution considérable des forces, sueurs nocturnes, fièvre habituelle, avec redoublements quelquefois très-forts le soir. Cette fièvre a une intensité que ne peut expliquer l'état des organes thoraciques; on ne trouve, en effet qu'une diminution du son et du bruit respiratoire à la base droite, et quelques râles muqueux au sommet du même côté. Les fonctions digestives s'exécutent très-mal; vomissements après les repas et diarrhée habituelle. Le diagnostic flotte incertain entre une pleurésie purulente et des tubercules pulmonaires. Cependant on croit plutôt à cette dernière maladie.

Le 15 février, l'examen de la poitrine, qui n'avait pas été pratiqué depuis dix à quinze jours, donne les résultats suivants ; sommets des deux poumons peu sonores; matité prononcée, mais non absolue, dans la moitié inférieure du côté droit, en arrière seulement. Au sommet droit, en arrière, souffle bronchique avec gros craquements humides; en avant, sous la clavicule, râles muqueux assez abondants ; à la base droite, obscurité de la respiration ; du côté gauche, respiration parfaitement pure. Depuis deux ou trois jours, l'enfant expectore, pendant la toux qui est fréquente et quinteuse, de gros crachats verdâtres assez abondants. L'état général est toujours aussi mauvais.

Pendant les premiers jours de mars, l'expectoration devient très-abondante : elle est formée par un mucus épais, grisâtre, au milieu duquel nagent de très-nombreux crachats purulents jaunâtres, non aérés, paraissant constitués uniquement par du pus. Cette expectoration est assez abondante pour remplir au moins, chaque jour, un vase d'une capacité de 500 grammes; elle a toujours lieu pendant la toux, qui vient sous forme de quintes, principalement après les repas. Après avoir toussé deux ou trois fois, l'enfant expectore un gros crachat, qui est

suivi d'un second après deux ou trois nouvelles secousses de toux, et ainsi de suite. Dans une seule quinte, il arrive quelquefois que l'enfant remplit la moitié de son crachoir; jamais il n'y a de véritable vomique; cependant, cette expectoration si abondante, jointe à l'existence non douteuse d'un épanchement pleurétique, nous fait supposer qu'il s'est formé une perforation pulmonaire, et que le pus expectoré provient de la plèvre; on cherche, mais en vain, d'autres signes de cette perforation. Les résultats de l'auscultation et de la percussion restent les mêmes que ceux constatés le 15 février.

Pendant le mois de mars, l'état général s'améliore beaucoup: les vomissements et la diarrhée cessent, l'appétit devient vif, les forces et l'embonpoint reparaissent, la fièvre ne paraît plus que de loin en loin, et encore est-elle très-légère. Cette amélioration considérable, malgré la persistance des signes locaux, nous confirme dans le diagnostic de pleurésie purulente terminée par perforation pulmonaire.

Pendant le mois d'avril, la scène change : la fièvre, les troubles gastriques et intestinaux notés pendant le mois de février, reparaissent, et l'enfant dépérit chaque jour, bien que l'appétit soit conservé et qu'il ingère chaque jour une assez grande quantité d'aliments.

L'expectoration reste à peu près la même; les signes fournis par la percussion et l'auscultation ne varient pas.

Le mois de mai se passe sans amélioration. Le 1er juin, l'enfant, de plus en plus pâle et maigre, habituellement fébricitant, très-triste, a à peine la force de se tenir assis sur son lit. Il mange peu, vomit souvent et à chaque jour une ou deux selles en diarrhée. En auscultant la poitrine, on remarque que le souffle bronchique n'est plus limité à la fosse sus-épineuse; il s'est étendu dans l'aisselle et dans la région mammaire ; il est mêlé de râles muqueux.

Le 7 juin, la fièvre est beaucoup plus vive que d'habitude; la peau est chaude, couverte de sueur; le pouls, petit, faible, donne 120 pulsations à la minute. A l'auscultation, on trouve, outre les signes déjà indiqués, de nombreux râles sibilants et ronflants dans toute l'étendue de la poitrine, et, de plus, *pour la première fois,* on entend à la partie moyenne de la fosse

sous-épineuse droite, dans un espace limité de 3 centimètre au carré environ, une respiration amphorique évidente, mêlée dans les fortes inspirations, de gros râles gargouillants. L'expectoration n'est pas plus abondante. On rapporte le redoublement fébrile à la bronchite généralisée que révèlent les ronchus entendus dans toute l'étendue de la poitrine.

Du 8 au 19 juin, plusieurs auscultations ont donné les mêmes résultats que ceux constatés le 8; le souffle amphorique est toujours resté très-limité, les ronchus généralisés ont diminué peu à peu; la fièvre, l'abattement, ont été tantôt plus, tantôt moins marqués; en somme, l'état général est devenu pire. Ce matin, 9 juin, le petit malade est très-affaissé, le faciès est altéré, les traits sont tirés, la respiration est haute et fréquente, le pouls presque insensible. Mêmes signes d'auscultation. On remarque, pour la première fois, que l'enfant a une hémiplégie faciale gauche, dont les signes ne sont pas encore très-tranchés; la commissure des lèvres est un peu déviée, l'œil se ferme moins bien. La paralysie est exactement limitée à la face; les membres ne semblent pas atteints. La Sœur de service prétend que depuis quinze jours, lorsque l'enfant parle et rit, le côté gauche de la face est moins mobile que le côté droit.

21 juin. L'enfant n'a cessé de décliner; ce matin, il est en pleine agonie. Il meurt au milieu de la journée.

Autopsie le 23 juin, quarante heures après la mort.

Putréfaction peu avancée; le ventre commence à se couvrir de marbrures brunâtres.

Tout l'intérêt de l'autopsie se trouvant concentré sur l'examen de la cavité thoracique et des organes qu'elle contient, on ouvre cette cavité avec le plus grand soin par sa partie postérieure, et l'on peut alors constater les lésions suivantes :

Côté gauche : Les plèvres sont unies par quelques adhérences molles, lâches, peu nombreuses; dans la cavité pleurale, on trouve un verre environ de sérosité trouble, tenant en suspension quelques flocons albumineux. La plèvre pulmonaire est recouverte, dans presque toute son étendue, par une néo-membrane épaisse, adhérente, rougeâtre, parsemée de grains fibrineux et de petits tubercules crus, très-distincts des grains

de fibrine. Le poumon présente, dans son épaisseur, de nombreux tubercules crus, dont le volume varie depuis celui d'une lentille jusqu'à celui d'un gros pois.

Côté droit : Des adhérences très solides, anciennes, unissent les plèvres dans toute leur étendue, excepté dans une petite portion de la région externe du poumon et à la base de cet organe ; la cavité pleurale n'existe donc que dans ces deux derniers points, où l'on observe les dispositions suivantes :

La circonférence de la base du poumon droit est unie par des adhérences solides à la circonférence du diaphragme et à la paroi thoracique avoisinante ; la base du poumon et le diaphragme interceptent donc entre eux une cavité assez considérable, qui est remplie par un liquide purulent épais, grisâtre, dont la quantité peut être évaluée à 300 grammes environ ; cettecavité est close de toutes parts, sauf à sa partie supérieure et externe, où l'on voit s'ouvrir un pertuis, dans lequel on peut engager l'extrémité du petit doigt ; ce pertuis la fait communiquer avec une deuxième cavité beaucoup plus petite comprise entre la face externe du poumon et la paroi costale. Cette deuxième cavité, qui pourrait, au plus, contenir une noix, est creusée dans l'épaisseur du parenchyme pulmonaire, détruit par une ulcération dans la partie externe des lobes inférieur et moyen. Elle a la forme d'un entonnoir, dont la base s'applique sur la paroi thoracique, au niveau de la partie moyenne des cinquième et sixième espaces intercostaux et des côtes correspondantes, et dont le sommet correspond au fond du sillon inter-lobulaire, un peu au-dessous du point de bifurcation de cette scissure. La circonférence de la base de cet entonnoir est unie à la paroi costale par des adhérences très-solides ; mais, dans sa partie la plus inférieure, et dans une étendue d'un centimètre, ces adhérences manquent, et l'on voit une ouverture, qui est l'orifice supérieur du canal que nous avons vu s'ouvrir par son autre extrémité dans la grande cavité inférieure. Ce canal, d'une longueur de 2 centimètres environ, est formé par la juxtaposition d'une petite partie de la face externe du poumon et de la paroi costale ; il n'a ni paroi antérieure, ni paroi postérieure, seulement des bords antérieur et postérieur formés par des adhérences ; ses orifices ont la forme

d'une fente, d'une boutonnière dirigée d'avant en arrière ; l'orifice inférieur est formé en dessous par une portion de la circonférence de la base du poumon qui devait, pendant la vie, s'appliquer contre la paroi costale au moment des fortes expirations, de la toux, et jouer le rôle d'une véritable valvule obturant alors cet orifice ; nous reviendrons bientôt sur cette disposition valvulaire, qui explique, selon nous, une partie des phénomènes observés pendant la vie.

Nous avons dit que le sommet de la cavité infundibuliforme creusé par l'ulcération dans le parenchyme pulmonaire correspondait au fond de la scissure interlobaire ; en écartant les parois de l'infundibulum, on aperçoit en ce point une masse tuberculeuse du volume d'une noix, de consistance caséeuse en général, complétement ramollie en certains points ; cette masse tuberculeuse est formée aux dépens d'un ganglion bronchique ; elle proémine dans l'infundibulum et présente, à sa partie centrale, une perforation qui se continue directement avec une double perforation que l'on remarque sur la paroi de la bronche qui se rend au lobe moyen du poumon, bronche qui est entourée complétement par cette masse tuberculeuse. Les deux perforations bronchiques sont très-rapprochées l'une de l'autre, séparées seulement par une étroite languette de tissu ; elles sont arrondies ; elles peuvent donner passage facilement à un crayon ordinaire, et elles établissent une large communication entre la bronche et la cavité infundibuliforme.

En résumé, perforation pulmonaire ayant la forme d'un infundibulum dont le sommet s'ouvre par deux ouvertures dans la bronche du lobe moyen, et dont la base communique par un canal étroit, aplati, muni à son orifice inférieur d'une sorte de valvule avec un épanchement purulent situé dans la cavité pleurale, entre la base du poumon et le diaphragme.

Au niveau de cette perforation, la plèvre costale est ulcérée, les côtes sont dépouillées de leur périoste dans une étendue de 3 à 4 centimètres, en partie nécrosées, et recouvertes, sur d'autres points, de dépôts osseux de nouvelle formation, qui doublent parfois leur épaisseur. L'extrémité articulaire de la septième côte et la partie avoisinante de la vertèbre avec la-

quelle elle s'articule, qui baignent dans le pus de l'épanchement, sont également dépouillées de leur périoste et nécrosées superficiellement.

Le parenchyme du poumon droit dans sa totalité, sauf quelques points du bord antérieur, est le siége d'une congestion chronique ; d'assez nombreux tubercules crus ou demi-ramollis sont disséminés dans son épaisseur ; au sommet, caverne tuberculeuse pouvant loger un œuf de pigeon. Ganglions bronchiques volumineux et généralement tuberculeux. Rougeur et injection générales de la muqueuse respiratoire, spécialement de la muqueuse bronchique, qui est épaissie.

La rate présente dans son épaisseur d'assez nombreux tubercules crus ; les ganglions mésentériques sont pour la plupart tuberculeux; le foie est volumineux, son tissu est jaune; il est manifestement envahi par la graisse.

Les autres organes paraissent sains. Le cerveau n'a pas été examiné.

Réflexions.

Cette observation nous semble présenter quelque intérêt, au double point de vue clinique et anatomo-pathologique : elle est une preuve, ajoutée à bien d'autres, que la tuberculisation succède souvent à la rougeole, ou tout au moins que cette dernière maladie active la marche de la première. Elle nous montre une fois de plus combien le diagnostic différentiel de la pleurésie purulente simple et de la pleurésie avec tubercules est difficile et reste longtemps incertain ; dans cette observation, on voit qu'un examen attentif et répété pendant plusieurs semaines n'a pu résoudre la difficulté, et l'observateur a été réduit à pencher vers l'une ou l'autre de ces maladies, suivant que l'état général lui paraissait meilleur ou pire.

Il n'est guère douteux que l'abondance de l'expectoration n'ait été liée à la production de la perforation pulmonaire; la quantité des matières expectorées, leur nature franchement purulente portent à le croire; une preuve nous a manqué, c'est la brusquerie dans l'abondance, il est probable

qu'elle a existé, et si elle n'est point notée dans l'observation, cela tient à ce que le malade, considéré dans ce moment comme tuberculeux, n'était point soumis à un examen régulier et quotidien.

Quoi qu'il en soit, du moment que cette expectoration abondante a été constatée, on a pensé à la perforation, et on a recherché avec soin les signes qui auraient rendu son diagnostic certain ; on n'a pu les trouver pendant trois mois; enfin, s'est manifesté un souffle amphorique tellement limité que nous nous sommes demandé s'il était réellement lié à la perforation, ou s'il n'était point un souffle bronchique ordinaire rendu plus retentissant par la présence de l'épanchement; on sait, en effet, que dans quelques pleurésies, les bruits prennent une résonnance caverneuse des plus manifestes. Pourquoi toutes ces anomalies se sont-elles présentées ? Pourquoi cette fausse vomique, cette absence prolongée des signes de l'hydropneumo-thorax, et, enfin, lorsqu'ils ont paru, leur limitation si restreinte ? L'autopsie, selon nous, a résolu toutes ces questions.

Rappelons brièvement la disposition des parties : une assez vaste cavité pleine de liquide purulent existait entre la plèvre et le diaphragme ; elle communiquait avec la perforation par l'intermédiaire d'un canal étroit, aplati, d'une longueur de deux centimètres environ, dont les parois, formées par la face externe du poumon et la face interne de la cage thoracique, sont mobiles ; de plus, l'orifice inférieur de ce canal était limité en dedans par une portion de la circonférence de la base du poumon, partie plus mobile encore, pouvant s'élever et s'abaisser, et jouant, par rapport à cet orifice, le rôle d'une véritable valvule ; ajoutons que la perforation traversait le poumon de sa face externe à sa racine, où elle s'ouvrait dans la bronche du lobe moyen, que cette perforation avait la forme d'un entonnoir à base externe. Avec de telles dispositions anatomiques, il nous semble que tout peut être expliqué; examinons, en effet, ce qui devait se passer pendant une de ces quintes de toux qui s'accompagnaient d'une expectoration si abondante. Au moment de l'inspiration par le fait de l'ampliation de la cage thoracique qui formait la paroi

externe du canal de communication, celui-ci se trouvait dilaté, ouvert en quelque sorte ; en même temps, le poumon se dilatant et venant presser par sa base sur l'épanchement, forçait une petite portion de celui-ci à passer par le canal dans la cavité infundibuliforme que formait la perforation ; l'expiration forcée qui constitue la toux survenant alors, la cavité thoracique se rétrécissant dans tous ses diamètres, en même temps que le poumon, bridé par des adhérences et induré, ne pouvait revenir beaucoup sur lui-même, l'épanchement subissait une compression, refoulait en haut la base du poumon, tendait à appliquer sa face externe contre la paroi thoracique, relevait l'espèce de petite valvule que nous avons dit exister à l'orifice interne du canal de communication, qui se trouvait, par le fait de ces actions synergiques (retrait de la paroi thoracique, refoulement du poumon, redressement de la valvule), complétement obturé. Aucune portion de l'épanchement autre que celle qui s'était introduite dans la perforation pendant l'inspiration ne pouvait être évacuée au dehors. Pendant l'inspiration et l'expiration suivantes, les mêmes phénomènes se reproduisant, et ainsi de suite. Cette explication nous semble suffisante et rationnelle pour rendre compte de la manière dont se faisait l'expectoration pendant la vie.

Les signes de l'hydro-pneumothorax ont manqué, parce que les conditions anatomiques ne permettant qu'une évacuation de liquide par saccades et en très-petite quantité à la fois, la cavité purulente restait constamment pleine, et l'air ne pouvait s'introduire.

La limitation si restreinte du souffle amphorique s'explique tout naturellement par ce que nous venons de dire, ce souffle ne pouvait se produire que dans la cavité en entonnoir que formait la perforation. Pourquoi trois mois ont-ils été nécessaires pour la production de ce bruit de souffle ? Je ne puis donner d'autre explication que celle-ci : la perforation a, sans doute, été d'abord très-étroite, alors la production du souffle était impossible, puisque la cavité pleurale ne se vidait pas ; plus tard, un travail ulcératif a agrandi la perforation, et c'est seulement lorsque la cavité a été assez vaste que les

conditions de la production du souffle amphorique se sont trouvées remplies.

Examinons, enfin, une dernière question. Comment s'est faite la perforation ? L'examen des pièces anatomiques permet-il de reconnaître son mode de production ? Sans vouloir rien affirmer, il est cependant probable qu'il s'est fait en même temps une ulcération de dehors en dedans du parenchyme pulmonaire, le travail ulcératif étant facilité par l'état de pneumonie chronique tuberculeuse, et un ramollissement du ganglion bronchique qui enveloppait la bronche perforée, ramollissement s'accompagnant d'ulcération de la bronche et de la plèvre.

Obs. VII. — Abcès symptomatique d'une affection tuberculeuse des cartilages costaux. — Tuberculisation pulmonaire et intestinale. — Par M. Hayem, interne des hôpitaux.

G. Francis est entré, en décembre 1864, aux Enfants malades, pour un abcès de la région mammaire. En janvier 1865, à l'époque où M. Millard prend le service, on constate l'état suivant :

Il est alors âgé de douze ans ; pâle, peu développé pour son âge, d'une constitution chétive, il ne présente d'ailleurs aucune cicatrice de scrofule cutanée ou osseuse. Sa santé a toujours été assez bonne ; mais on n'a sur ses parents aucun renseignement. La région mammaire, du côté gauche, est occupée par une tumeur du volume du poing, ayant tous les caractères d'un abcès froid. Elle est, en effet, non douloureuse, fluctuante, la peau n'offre à son niveau aucun changement de coloration ; elle s'est développée lentement, sans déterminer de douleurs, et s'étend depuis le bord externe du sternum jusqu'au bord externe du grand pectoral. Son siége profond, sous-pectoral, la constitution générale du sujet, font penser qu'elle est liée à une altération des côtes.

L'enfant est soumis à un régime tonique : sirop d'iodure de

fer, vin de quinquina, huile de foie de morue, et, sur l'abcès, on applique d'abord de la teinture d'iode, puis, successivement, deux vésicatoires volants.

Après le premier vésicatoire l'abcès est moins tendu; il a sensiblement diminué de volume. Après le second au commencement de mars, il ne reste plus qu'une sorte de masse pâteuse, peu fluctuante; en même temps la santé générale est meilleure.

A la fin de mars, l'enfant part pour les bains de mer de Berk ; à Berk, on remarque que son abcès diminue; mais sa constitution s'affaiblit, et bientôt surviennent les symptômes d'une phthisie pulmonaire et intestinale à marche rapide.

28 *mai*. Il est renvoyé de Berk dans l'état suivant : marasme très considérable, malgré lequel on ne retrouve plus traces de l'abcès de la région mammaire ; on sent seulement un empâtement profond peu appréciable sous le grand pectoral.

A l'examen de la poitrine : souffle cavernuleux et sub-matité aux deux sommets. surtout à droite et en arrière, retentissement exagéré de la voix et de la toux et gargouillement ou gros râles muqueux aux deux sommets ; quelques râles humides dans le reste de la poitrine. L'expectoration est caractéristique.

De plus, diarrhée excessivement abondante, 10, 15, 20, selles par jour, quelquefois foncées et probablement sanguinolentes. L'examen de l'abdomen ne donne que des signes négatifs, pas d'albumine dans l'urine. Les jours suivants la diarrhée persiste avec les mêmes caractères. Le 6 juin, affaiblissement extrême, refroidissement des extrémités, quelques crachats striés de sang pur, mort à 8 heures du soir.

Autopsie. *Poumons*, petites cavernes aux deux sommets, une plus grande du côté droit, adhérences pleurales très fortes à gauche, hépatisation rouge du lobe inférieur du poumon droit; petits tubercules pleuraux peu nombreux et jaunâtres sous les deux plèvres viscérales.

Cœur sain, *foie*, un peu gras; *pancréas*, sain, *rate* très-hypérémiée, *reins* un peu anémiques et gras ; *intestins*, quantité considérable de tubercules sous-muqueux dans l'intestin

grêle, la plupart miliaires, quelques-uns ulcérés, d'autres en forme de petites cupules à centre déprimé, mais non ulcéré. Dans le gros intestin, de larges plaques ulcérées, taillées à pic, irrégulières, occupent presque tout le pourtour de l'intestin, en forme d'anneau ulcéré. Elles sont au nombre de sept dans toute l'étendue du colon ; la dernière portion du rectum présente deux ulcérations semblables, d'une largeur très grande ; elles s'étendent jusqu'à l'anus.

Ganglions ; les ganglions bronchiques présentent quelques extravasations sanguines et quelques dépôts de matière crétacée. Les ganglions chylifères sont remplis de matière caséeuse, et en partie crétacée qu'on fait sortir facilement d'une sorte de coque d'aspect un peu fibreux, formée par les parties corticales indurées des ganglions.

La *cavité péritonéale* est saine. Le tissu sous-péritonéal du gros intestin est très épaissi, rempli de masses tuberculeuses ; l'une d'elles a déterminé une adhérence assez forte de la première portion du côlon à la face inférieure du foie, pas de tubercules sous péritonéaux le long du petit intestin.

Abcès pectoral. A la face profonde du grand pectoral du côté gauche, on trouve un abcès en nappe contenu dans la gaîne propre du muscle et qui s'étend depuis les insertions chondro-sternales du muscle jusqu'à la naissance du tendon. Il ne porte pas sur la portion supérieure claviculaire du muscle. Il offre exactement le même aspect que les abcès ossifluents vertébraux qui fusent dans la gaîne du psoas, par exemple. A l'intérieur, c'est une sorte de poche tomenteuse à parois assez épaisses, traversée par plusieurs petites brides vasculaires et contenant environ 150 grammes d'une matière qui ressemble à du fromage mou. Cet abcès a été fourni par une lésion du quatrième cartilage costal gauche. Celui-ci présente, en effet, vers sa terminaison interne une sorte de caverne irrégulière, qui porte sur toute l'épaisseur du cartilage et l'a, pour ainsi dire, fracturé.

Cette caverne est limitée en arrière par le périchondre très-épaissi ; en avant, elle communique largement au niveau des insertions du grand pectoral avec l'abcès ; en dedans et en dehors on trouve le cartilage qui est taillé irrégulièrement à

pic, et dont la couleur et la consistance ne semblent pas altérées. Le contenu est constitué par une substance mollasse, pulpeuse, jaunâtre, moins liquide que celle que contient la gaîne du grand pectoral.

Le troisième cartilage costal présente à sa face postérieure, en un point situé à égale distance à peu près des deux bords et des deux extrémités une altération analogue; mais au début. Le périchondre est épaissi, et il adhère à une masse pulpeuse jaunâtre de la grosseur d'un pois située dans l'intérieur même du cartilage qui est comme taillé à l'emporte-pièce.

La dissection minutieuse du périchondre au niveau et autour de ces lésions montre seulement un épaississement considérable de ce tissu; du côté de la cavité thoracique, il a un aspect fibreux, dense, et il adhère au tissu cellulo-fibreux voisin, du côté du cartilage, et seulement au niveau des pertes de substance de celui-ci, il a un aspect rosé, mamelonné, et il adhère faiblement à cette sorte de matière pulpeuse, mollasse, qui remplace la substance cartilagineuse.

Au microscope : 1° La matière contenue dans la poche présente une quantité très-grande de matière grenue avec des gouttelettes de graisse et des corps granuleux; des leucocythes graisseux, très-altérés ; l'acide acétique concentré fait disparaître tous les éléments figurés, il ne reste qu'un amas granulo-graisseux soluble presque complétement dans l'éther.

2° La matière pulpeuse et jaunâtre, contenue dans les cavernes cartilagineuses, est formée d'une masse d'amas de petites cellules et noyaux reliés par du tissu conjonctif. Ces petites cellules et noyaux ont pour la plupart une forme polyédrique due à la pression réciproque ; ces petits éléments dont les plus volumineux ne dépassent pas le volume d'un leucocythe sont grisâtres, remplis de fines granulations amorphes, ou bien brillants et jaunâtres, et remplis de granulations graisseuses; on voit de plus entre les groupes qu'ils forment de la substance amorphe abondante granulo-graisseuse, de gros amas de granulations graisseuses ou de grosses cellules granuleuses appelées en général corps granuleux; et, dans les faisceaux de tissu conjonctif on voit un grand

nombre de corps fusiformes avec un, deux ou trois noyaux et une infiltration granulo-graisseuse abondante.

3° Le tissu cartilagineux qui forme les parois de la caverne et ne présente pas d'altérations visibles à l'œil nu offre des cellules de cartilage dont la plupart sont infiltrées de granulations graisseuses.

Les affections des cartilages costaux, en dehors des fractures et des luxations sont rares et mal connues. Le fait que nous venons de faire connaître à la Société, se rapporte à une maladie tuberculeuse de ces organes, ou plutôt du périchondre. Nous croyons, en effet, qu'il s'est développé à la face profonde du périchondre, de petits tubercules qui en subissant rapidement la métamorphose caséeuse, n'ont pas tardé à former cette masse, pulpeuse, granuleuse, jaunâtre dans laquelle le microscope a reconnu les caractères des tubercules caséeux. Comme on le voit d'après les détails de l'autopsie, ces petits tubercules se sont creusé des sortes de cavernes anfractueuses dans l'épaisseur du cartilage, en déterminant une sorte de fonte graisseuse du tissu cartilagineux.

La similitude avec ce qui se passe dans les os, dans les cas d'affection tuberculeuse du périoste, est parfaite, et on la retrouve jusque dans la formation de l'abcès symptomatique, qui a fusé dans la gaîne du grand pectoral jusqu'au tendon.

Je n'ai pas retrouvé dans les annales de la science de fait analogue à celui-ci, et je ne crois pas qu'on puisse le confondre avec aucun autre. La limite très-nette de l'altération du périchondre, la formation de cavernes cartilagineuses par une sorte de fonte graisseuse du cartilage, l'examen microscopique des tubercules caséeux, la comparaison de toutes ces particularités avec ce qui se passe dans le périoste et les os dans les cas analogues, tout cela forme un ensemble suffisant de preuves anatomiques, auxquelles, d'ailleurs, la clinique fournit un appui solide. Les détails de l'observation montrent, en effet, que l'enfant n'a jamais eu aucun signe de scrofule, que l'abcès de la région mammaire s'est montré à une époque où il existait déjà des tubercules pulmonaires, bien qu'ils n'aient pas été diagnostiqués à ce moment, et, enfin, qu'il a suffi d'un séjour peu prolongé dans un climat froid

pour donner à la diathèse tuberculeuse une marche rapidement funeste. Aussi, il nous paraît bien évident que tous ces accidents se rapportent à une tuberculose primitive.

Obs. VIII. — Mal de Pott. — Arthrite vertébrale, par M. Hayem, interne des hôpitaux.

M. Hayem présente la colonne vertébrale d'un enfant de treize ans, qui offre un exemple d'arthrite vertébrale excessivement étendue.

L'affection a débuté d'une façon insidieuse dès l'âge d'un an, sans qu'on puisse retrouver de traces de scrofule ganglionaire ou cutanée, ni recueillir sur les parents ni les antécédents de renseignements importants.

Au mois de janvier 1865, l'enfant, couché dans le service de M. Millard, aux Enfants malades, offre l'état suivant :

Teinte pâle, cachectique, sub-ictérique ; marasme excessivement prononcé. La tête est très-fortement enfoncée entre les épaules. La colonne vertébrale présente d'abord une concavité cervicale et dorsale très-marquée, et, au niveau de la huitième ou neuvième dorsale, une gibbosité brusque, qui se continue inférieurement par une ligne courbe avec la région lombaire et la région sacrée. Toute la colonne vertébrale est douloureuse, et le malade ne peut supporter le décubitus dorsal. Le thorax n'est pas très-déformé; mais les épaules sont très-saillantes et le cou paraît comme tassé et excessivement raccourci ; il en résulte que la tête est comme portée par les épaules.

On trouve trois trajets fistuleux qui ont succédé à l'ouverture naturelle d'abcès par congestion, qui datent de plusieurs années, et qui ont nécessité l'admission du malade dans le service, en août 1862.

Le dernier abcès s'est ouvert vers le milieu de juillet 1864 ; mais l'enfant, bien que très-intelligent, ne peut pas indiquer exactement les dates de l'apparition et de l'ouverture des divers abcès.

La première fistule siége au niveau de la dernière fausse côte droite ; la seconde, au niveau de l'ischion du même côté; la troisième, à l'union du tiers supérieur avec le tiers moyen et interne de la cuisse droite.

Ces ouvertures donnent lieu à un écoulement intarissable et assez abondant de pus, ordinairement séreux et quelquefois un peu granuleux.

Le ventre est très-développé ; la paroi abdominale tendue ; les petites veines sont très-visibles, sans varicosités. Le *foie* est énorme : il descend de quatre travers de doigt au-dessous des fausses-côtes et atteint l'ombilic ; on sent facilement sa surface supérieure, qui est lisse, et son bord antérieur tranchant. La *rate* est volumineuse. Pas d'ascite.

La miction est facile ; l'urine normale, sans coloration ictérique; examinée à plusieurs reprises, elle n'a jamais présenté d'albumine, ni aucun trouble, par la chaleur ou l'acide nitrique.

Le malade ne garde pas le lit constamment; il peut marcher assez facilement avec deux béquilles; se fatigue vite; ne tousse jamais. Rien dans la poitrine, ni au cœur. Souffle anémique dans les carotides. Le soir, gonflement œdémateux des pieds et des malléoles.

En février, mars, avril, mai, juin, l'état reste à peu près le même. Conservation assez parfaite de l'appétit, écoulement variable par les fistules, marasme de plus en plus prononcé.

17 *juin au matin*, hémorrhagie spontanée par l'ouverture fistuleuse de la partie interne de la cuisse droite, et un peu par la fistule lombaire. En même temps, malaise général, douleurs vives le long du rachis, accélération très-grande du pouls, peau un peu chaude; le malade a rendu quelques crachats sanglants, mousseux, de sang presque pur. Dans la poitrine, du côté droit, vers la région axillaire : respiration soufflante, avec râles muqueux et retentissement de la voix; pas de changement notable à la percussion. L'examen complet de l'enfant est presque impossible : toutes les positions sont douloureuses; celle qui l'est le moins est le décubitus sur le ventre.

Le 18 *juin,* l'hémorrhagie par les fistules a continué un peu;

l'hémoptysie s'est arrêtée. Fièvre, affaiblissement. Le malade n'a voulu prendre que du lait, douleurs très-vives, particulièrement au niveau de l'épaule droite, agitation, pas de sommeil.

19, 20 *juin*, même état. Le malade redoute le moindre attouchement, reste couché sur le ventre. Abattement. Sensation d'étouffement. Mort le 21 au matin.

Autopsie.

Cadavre excessivement amaigri, déformé ; atrophie générale avec courbure de la colonne vertébrale; ballonnement du ventre.

A l'ouverture de l'abdomen, écoulement d'une sérosité citrine, jaune, assez foncée, puis purulente. La cavité péritonéale est remplie de pus et de fausses membranes abondantes, surtout autour du foie, de la rate, dans le petit bassin ; le péritoine n'offre pas d'injection marquée. Distension gazeuse des anses intestinales.

A l'ouverture du thorax, du côté droit : écoulement d'une quantité assez considérable de pus teinté de sang; adhérences fibrineuses multiples et récentes du poumon à la plèvre, circonscrivant différentes loges purulentes. Les principales adhérences sont situées un peu au-dessus du hile du poumon, le long du bord postérieur. Après avoir enlevé le poumon, on trouve, le long de la colonne vertébrale, une poche, sur laquelle nous reviendrons. Ouverte dans la cavité pleurale, au niveau des dernières adhérences dont nous avons parlé, elle laisse échapper, par la pression, des grumeaux de sang et du pus; en d'autres endroits cette poche, très-amincie, est sur le point de frayer au pus de nouvelles issues dans la plèvre.

Dans la plèvre gauche, adhérences fibrineuses récentes, surtout le long de la gouttière vertébrale ; épanchement séro-purulent beaucoup moins abondant que du côté droit.

Les *deux poumons* ont subi, par leur compression dans la cavité thoracique, une déformation évidente ; ils sont très-petits, par rapport à l'âge du sujet, mais n'offrent, à la coupe, aucune lésion. Les *bronches* contiennent un peu de mucus sanguinolent. Pas de traces de tubercules pulmonaires.

Cœur : épaississement et pâleur des parois du ventricule

gauche. Pas de déformation du cœur. Commencement de sclérose et d'athérome dans l'épaisseur des valvules auriculo-ventriculaires gauches.

Foie énorme, lisse à la surface, couleur de la cire jaune, pesant 2 kilog. 450 gr.; il a 27 cent. de long sur 21 de large. La vésicule biliaire contient une très-petite quantité de bile décolorée et muqueuse. A la *coupe* et au *microscope*, l'altération du foie est complexe ; il y a, en même temps, degénérescence graisseuse, dégénérescence amyloïde et rétention parenchymateuse de la bile et de ses matières colorantes (foie ictérique).

Rate rouge à la surface, tuméfaction très-grande, 14 à 15 cent. de long sur 12 de large. Ramollissement. A la coupe, petits grains blancs de matière amyloïde disséminés dans la pulpe ramollie.

Pancréas, paraît sain.

Reins, volumineux ; les capsules un peu épaissies en certains points adhèrent à la surface lisse de l'organe, coloration à la fois ictérique et lardacée. Leur altération est tout à fait analogue à celle du foie. (Ictère et dégén. amyloïde).

Capsules surrénales, blanchâtres ; vaisseaux épaissis, blancs, amyloïdes.

Intestins ballonnés ; la dernière portion de l'iléon, seule examinée, n'offre aucune altération.

Le *péritoine* n'offre aucune perforation.

La *colonne vertébrale*, objet de la présentation, offre en avant une longue convexité cervicale et thoracique jusqu'aux insertions du diaphragme, et un abcès volumineux, allongé verticalement, qui s'étend depuis la quatrième vertèbre jusqu'au diaphragme, en formant une saillie dans le médiastin postérieur, le long de la gouttière vertébrale droite. La région lombaire offre au contraire, en avant, une cavité qui ne mesure que cinq centimètres de long Au niveau des piliers diaphragm., l'abcès est étranglé, et il se continue avec un abcès moins volumineux situé dans la gaîne du psoas droit et aboutissant inférieurement à la fistule de la cuisse.

L'incision de la paroi de l'abcès montre que celui-ci est rempli d'un caillot sanguin, très-volumineux dans la portion

thoracique, effilé dans le psoas. Ce caillot, d'une coloration gelée de groseille ou noirâtre, contient des parties de consistance variable réunies par des tractus fibrineux. Il est moulé exactement sur la poche fibreuse et les parties qu'elle contient.

Après avoir enlevé le caillot, on constate une dénudation de toutes les vertèbres à partir de la quatrième cervicale ; les corps, les masses latérales et la partie antérieure de quelques lames baignent dans l'abcès et ont perdu leur revêtement fibreux. Toutes les articulations vertébrales et costo-vertébrales sont détruites. Les ligaments, les disques intervertébraux, la plus grande partie des cartilages de conjugaison ont disparu. Les vertèbres qui se regardent par des surfaces raboteuses sont très-mobiles et retenues seulement par les liens fibreux des lames et les parties molles. Les côtes dont toutes les têtes sont dénudées ne sont retenues que par les articulations costo-transversales.

Les os sont atrophiés et déformés ; ils sont noirâtres ou rougeâtres sur la coupe et présentent quelques points d'éburnation. Dans la région lombaire, les vertèbres très-atrophiées se sont comme tassées et presque complétement soudées; leurs lignes de démarcation sont indiquées par les cartilages de conjugaison qui n'ont disparu qu'en partie. Les vertèbres sacrées n'ont pu être examinées ; mais il est probable que l'altération se continuait jusqu'au coccyx, puisqu'il existait une fistule à ce niveau.

Les parois internes de l'abcès sont recouvertes d'une fausse membrane stratifiée et de couches récentes de fibrine. Elles sont reliées aux os par des tractus fibreux et vasculaires.

Le ligament vertébral commun postérieur ramolli, n'a disparu qu'en certains points. La dure-mère rachidienne est intacte ; et comme la colonne vertébrale est atrophiée, tassée, raccourcie, la moelle d'ailleurs parfaitement saine, arrive jusqu'à la fin de la région lombaire.

Cette pièce est un très-bel exemple d'arthrite chronique vertébrale avec périostite et ostéite secondaires. C'est la forme véritablement articulaire du mal de Pott ; et il n'y a pas de doute à cet égard, lorsque l'on considère l'altération excessi-

vement avancée des articulations, l'état relativement sain des os, l'étendue énorme du mal, avec absence de séquestre, de débris osseux, de brisure des vertèbres; absence de masses jaunes, caséeuses, de nature scrofuleuse ou tuberculeuse.

On pourrait cependant se demander encore si l'ostéo-périostite chronique n'est pas primitive, et, si l'arthrite, au contraire, ne serait pas une conséquence de ces altérations. Mais la comparaison de cette pièce avec celles où l'ostéo-périostite est évidente, montre que dans ces dernières, c'est l'altération de l'os, très-avancée et ordinairement accompagnée de nécrose et d'infiltration purulente ou caséeuse, qui détermine celle des disques intervertébraux et des ligaments; que dans ces cas une ou plusieurs vertèbres ont disparu en partie ou en totalité, qu'il en résulte une gibbosité plus ou moins considérable et diverses particularités qui sont souvent confondues dans une même description avec l'affection tuberculeuse de la colonne vertébrale. Il est donc évident que parmi les différentes espèces de maux de Pott, la forme articulaire, la véritable tumeur blanche vertébrale est une des plus légitimes, et la Société a été à même plusieurs fois de constater, même chez les enfants, des différences remarquables dans les diverses affections vertébrales.

Cette interprétation anatomique, parfaitement fondée par l'étude attentive de la colonne vertébrale que j'ai l'honneur de vous présenter, reçoit un appui très-solide de la part de l'étude clinique. Rien ne pouvait autoriser à considérer le petit malade comme un scrofuleux, voué pour ainsi dire aux affections osseuses. Il tombe malade dès la première année de son existence, et supporte jusqu'à treize ans, une affection des plus débilitantes sans être atteint d'aucune manifestation scrofuleuse, et ce qui est très important pour nous, sans se tuberculiser. Je n'ai pas encore vu, en effet, un seul mal de Pott, un peu ancien, sans tuberculisation secondaire. De plus, un détail que j'ai omis dans l'observation, ses frères et sœurs sont tous bien portants.

Cette observation, d'ailleurs écourtée, se prêterait à d'autres considérations; mais je ne veux appeler encore l'attention que sur la dégénérescence amyloïde des viscères

abdominaux, pour faire remarquer que cette complication est d'une grande fréquence dans les cas de suppurations osseuses ou articulaires.

Ce point d'observation, déjà fort remarqué depuis que l'attention est éveillée sur la dégénérescence amyloïde ou cireuse, est particulièrement mis en lumière dans le service des enfants scrofuleux, et la présentation suivante en fournira encore une preuve.

Obs. IX. — Nécrose du tibia, par M. Hayem, interne des hôpitaux.

K..., G..., est entré à quinze ans, en juillet 1863, aux Enfants malades. A cette époque : adénites sous-maxillaires et cervicales, nécrose du tibia gauche déjà ancienne. Après un séjour très long à l'hôpital, l'enfant est envoyé à Forges et au retour de cet établissement, revient à l'hôpital dans le service de M. Millard, en avril 1865.

On constate alors des adénites sous-maxillaires et cervicales ulcérées, donnant issue à un pus épais, caséeux et grumeleux peu abondant, avec coloration violacée de la peau, amincissement des bords de l'ulcération, fond jaune et caséeux, en un mot tous les caractères assignés à la tuberculisation ganglionnaire.

La jambe gauche, malade depuis très longtemps, offre à travers les téguments épaissis, lardacés, un élargissement considérable du tibia dans toute sa longueur; et vers la partie moyenne de la face sous-cutanée du tibia, on trouve une fistule fort ancienne en forme de petit cratère. Le stylet arrive profondément sur un séquestre non mobile, écoulement abondant de liquide fétide et séro-purulent.

Ces affections ganglionnaires et osseuses dénotent une constitution scrofuleuse; mais les renseignements sur les parents sont insignifiants. L'état général est excessivement affaibli par la suppuration osseuse qui remonte à plus de cinq ans. L'enfant est peu développé pour son âge (dix-sept ans) ; il est pâle,

amaigri ; son teint est cachectique, et l'on a constaté à Forges, les premières atteintes d'une tuberculisation pulmonaire. Cependant l'examen de la poitrine ne fournit que peu de renseignements : matité de la moitié inférieure du côté gauche, en arrière avec faiblesse du murmure respiratoire, râles muqueux aux deux sommets. Mais depuis plusieurs mois : œdème des membres inférieurs, expectoration muco-purulente assez abondante.

Le *foie* déborde les fausses côtes de trois travers de doigts, pas d'ascite.

Les urines contiennent une quantité notable d'albumine.

En juin, affaiblissement du malade. Anasarque. Œdème de la face, des membres inférieurs, des bourses, de la paroi abdominale. Albumine plus abondante dans les urines.

Le 15 *juin*, refroidissement des extrémités. Perte de l'appétit. Vomissement des aliments. Pouls faible et accéléré. Les signes thoraciques restent toujours les mêmes.

Le 20 *juin*, petite hémorrhagie par la fistule osseuse. Les vomissements deviennent plus abondants. Fièvre. Pâleur et affaiblissement ; mais aucune douleur.

Le 22 *au matin*, le malade est pris brusquement de convulsions assez violentes, et il meurt dans l'espace d'une heure environ.

Autopsie.

Le tibia qui fait l'objet de la présentation offre une forme de fuseau, due à l'élargissement considérable de la partie moyenne; ses faces et ses bords sont à peine reconnaissables. Un peu au-dessus de la partie moyenne et à la face interne, s'offre une ouverture ovalaire faite comme à l'emporte-pièce, tapissée d'une fausse membrane, et conduisant dans le canal médullaire ; elle laisse sortir un pus fétide et jaunâtre. Sur une coupe de l'os dans toute sa longueur, on peut s'assurer que l'élargissement est dû au diamètre considérable du canal médullaire, qui est rempli presque en totalité par un séquestre. Celui-ci a, en effet, 14 centimètres de longueur sur 2 centim. à 2 centimètres et demi d'épaisseur et de largeur.

L'os nécrosé est jaune, spongieux, infiltré de pus extrêmement fétide, qui s'est écoulé en abondance pendant la section

de l'os. Il est presque complètement mobile, et ses faibles adhérences ne résistent pas à une traction avec des pinces. Aussi, presque partout, excepté aux points adhérents, il est séparé des couches osseuses corticales par une membrane rouge, granuleuse; couverte de bourgeons charnus très-vasculaires.

Les couches qui entourent le séquestre n'offrent pas l'aspect ordinaire du tissu compacte, et leur étude se fait plus complétement après la macération. Ce sont, en effet, des couches de nouvelle formation qui encadrent une nécrose fort ancienne de la diaphyse, probablement presque tout entière, du tibia. Leurs caractères se rapportent en partie au tissu compacte, en partie au tissu spongieux. Les portions les plus spongieuses sont les plus extérieures, particulièrement à la face interne et postérieure du tibia, immédiatement au-dessous du périoste.

A ce niveau, l'os est creusé de rigoles irrégulières, de spongioles assez volumineuses, et il est, de plus, hérissé d'aiguilles osseuses el de végétations anguleuses, irrégulières, plus dures que le tissu voisin (ostéophytes).

Vers la partie inférieure du tibia on voit, en outre, sur la coupe, quelques points très-durs éburnés.

Les autres détails de l'autopsie sont en quelques mots :

Tubercules des plèvres, nombreux, surtout du côté gauche et dans la portion diaphragmatique.

Adhérence des deux feuillets épaissis du péricarde par des tractus celluleux inégalement résistants.

Petits tubercules miliaires et jaunes aux deux sommets des poumons, au nombre d'une douzaine environ, de chaque côté. Un peu d'œdème pulmonaire; bronches pleines de mucosités.

Masses caséeuses, en partie ramollies dans les ganglions du cou et du médiastin.

Le pancréas présente une masse caséeuse du volume d'une grosse noisette complétement ramollie.

Le foie, excessivement hypertrophié, pèse environ 2 kilogrammes ; il offre l'aspect et les réactions caractéristiques de la dégénérescence amyloïde déjà très-avancée, avec un peu de dégénérescence graisseuse le long des radicules de la veine-porte.

La rate, atteinte aussi de dégénérescence amyloïde, contient, de plus, deux ou trois masses tuberculeuses.

Les reins sont pâles, mous ; ils présentent çà et là quelques tubercules peu nombreux et une dégénérescence graisseuse manifeste.

La cavité péritonéale est remplie de deux à trois litres de sérosité purulente qui s'est accumulée dans le petit bassin.

Les ganglions abdominaux et mésentériques sont un peu tuméfiés, quelques-uns sont caséeux.

L'encéphale est sain.

C'est là, pour nous, un cas de scrofule osseuse très-ancienne, qui a amené à sa suite la tuberculisation et la dégénérescence amyloïde.

La pièce du tibia est intéressante à plusieurs égards. Elle nous montre, non-seulement les efforts considérables tentés par la nature pour l'élimination du séquestre et la formation de nouvelles couches osseuses, mais aussi dans quel sens l'intervention du chirurgien aurait pu être utile dans ce cas.

En effet, l'examen de l'os, après la coupe longitudinale, prouve qu'il aurait été très-facile, en faisant sauter un fragment osseux d'une assez petite étendue, d'enlever la presque totalité du séquestre, en laissant le soin à la suppuration d'entraîner le reste par le large passage qu'on aurait pratiqué.

Il n'existait qu'une seule fistule osseuse étroite, permettant difficilement d'explorer la mobilité du séquestre, et l'affection était trop ancienne pour qu'il ne soit pas permis de penser qu'on aurait pu agir autrement à une époque antérieure.

Les complications graves qui sont survenues sont, en effet, bien postérieures à l'affection de l'os, et il est même remarquable que cet enfant ait pu résister aussi longtemps à une suppuration osseuse abondante.

Aussi, n'y a-t-il pas lieu de se demander, dans les cas analogues de nécrose invaginée, si le chirurgien, sans mobilité du séquestre, ne doit pas, malgré cette particularité, tenter quelque chose, puisque, d'une part, la nature fait des efforts considérables pour la guérison de l'affection de l'os et que, d'autre part, les suppurations longues des os entraînent des complications mortelles.

Obs. X. — Fracture du crane avec contusion du cerveau, par M. R. Petit, interne des hôpitaux.

Jean Biguet, âgé de dix ans, est entré à Sainte-Eugénie, salle Napoléon, n° 11, le 29 mai 1865, dans la soirée.

Cet enfant est tombé la veille par la fenêtre, d'un deuxième étage, dans une cour pavée.

La perte de connaissance a été instantanée. On constata une fracture de l'extrémité supérieure de l'humérus, dont le fragment inférieur avait transfixé les parties molles.

Pas d'écoulement de sang par le nez, ni les oreilles, ni la bouche.

Derrière l'oreille droite existait une bosse sanguine du volume d'un œuf. Six sangsues furent appliquées en ce point.

Tout le reste de la journée du 28 l'enfant fut en proie à de l'agitation et au délire Vomissements incoërcibles jusqu'au lendemain matin. Pouls fort, s'élevant à 130; respiration lente et profonde.

L'enfant n'urina pas de toute la journée et n'eut pas de garderobe, bien qu'on lui eût administré chez lui un purgatif.

Le médecin qui lui donna les premiers soins nous a dit que l'enfant avait semblé recouvrer sa connaissance le lundi matin, mais il ne nous l'affirma pas.

Les vomissements ont cessé le lendemain matin; mais l'agitation persiste; le pouls monte à 160 : les pupilles sont contractées ; les extrémités restent insensibles à l'action des sinapismes.

Transporté dans la soirée du lundi à l'hôpital, l'enfant n'avait pas encore eu de garderobes, malgré un second purgatif administré le matin. Un troisième purgatif est ordonné.

Le petit malade urina bien ce jour-là, mais l'agitation devint extrême, et le délire de plus en plus bruyant. Il poussait des cris en se débattant avec violence, pour tomber, quelques instants après, dans l'assoupissement; puis, le délire revenait, puis l'assoupissement, et ainsi de suite.

Le pouls, fort, atteignait une fréquence étonnante ; nous

avons cru pouvoir évaluer à 225 le nombre des battements à la minute.

Les applications froides sur la tête furent continuées.

A l'agitation excessive de toute la nuit du lundi au mardi succéda, le mardi matin, un coma profond. On lui avait administré une potion avec 20 gouttes de laudanum de Sydenham dans la nuit.

Ce matin mardi, 30 mai, coma profond ; pouls fort, régulier, mais moins fréquent (160). Perte complète de connaissance, insensibilité générale. Résolution des membres, chute des deux paupières, contraction des pupilles, qui sont insensibles à la lumière. Respiration lente, profonde, non stertoreuse ; dents serrées.

Un quatrième purgatif est administré pour vaincre la constipation, que rien n'a encore pu faire céder. Une vessie pleine de glace est appliquée sur la tête ; 12 sangsues sont placées derrière les oreilles, 3 par 3, et successivement, de manière à avoir un écoulement continu de sang. Révulsifs cutanés sur les membres inférieurs.

Mais rien ne peut tirer le malade du coma ; le pouls diminue de force et de fréquence. A une heure de l'après-midi, il a une garderobe abondante ; enfin, à trois heures, il succombe dans le coma.

Autopsie :

Epanchement de sang assez abondant dans le tissu cellulaire sous-aponévrotique de toute la région postérieure de la tête.

Le périoste du pariétal droit est décollé dans une étendue de 6 centim. carrés ; même lésion dans la portion écailleuse du temporal droit. Sous ce périoste décollé existe un caillot sanguin, qui recouvre une fracture telle que l'écartement des fragments laisse en ce point un espace comblé par un caillot qui se continue avec un autre caillot accolé à la face interne du crâne.

Entre la dure-mère et les os occipital et pariétal droit est un caillot large de 4 à 5 centim. carrés, épais de 4 millimètres.

En ce point, il y a enfoncement et dépression des circonvolutions cérébrales.

Les sinus sont gorgés de sang.

Au niveau des circonvolutions sphénoïdales gauches, nous constatons un épanchement de sang dans le tissu sous-arachnoïdien, le caillot est large de 8 centim. carrés.

La masse encéphalique est ramollie à sa superficie ; au niveau des points fracturés, il y a une véritable attrition de la substance. L'attrition se remarque aussi à gauche, dans quelques points disséminés.

Des coupes en tous sens font voir, dans tout l'hémisphère droit, de petits caillots gros comme un grain de millet ; deux ou trois, plus remarquables, ont le volume d'une grosse lentille.

Quant aux lésions du crâne, voici ce que nous constatons :

Fracture très-étendue, ainsi disposée : du milieu de la portion squammeuse du temporal partent trois fêlures.

1° *La fêlure inférieure* s'étend jusqu'à l'apophyse zygomatique, fracturée dans son tiers postérieur. Elle mesure 5 cent. de long. Cette fêlure se prolonge un peu dans l'intérieur de la boîte crânienne, vers le trou ovale. Mais, en ce point, il n'y a aucune lésion du cerveau ni de ses enveloppes.

3° *La fêlure antérieure* part du même point que la précédente et va en avant, traverse la suture sphéno-temporale et s'arrête à la suture sphéno-pariétale.

3° La *fêlure postérieure*, plus considérable, va parallèlement au sinus latéral droit, qui est ouvert et déchiré en ce point. C'est à ce niveau qu'existent les caillots dont j'ai parlé. Après un trajet de 8 centimètres la fracture remonte parallèlement à la suture lambdoïde ; à 7 centimètres plus loin, elle se divise en deux branches, une droite et une gauche, mesurant chacune 4 centimètres, et s'étendant jusqu'à la bosse occipitale gauche. — Vers son milieu, cette fêlure est traversée perpendiculairement à sa direction par une fêlure qui va de la suture lambdoïde à la partie latérale gauche et inférieure de l'os occipital.

Cette fracture si étendue de la voûte crânienne, a donc à peine causé des désordres dans la base du crâne ; on peut donc s'étonner avec raison de ne pas rencontrer de fracture de la base. — Vaste contusion, avec épanchement de sang entre le

deltoïde et l'articulation scapulo-humérale droite. Fracture du col chirurgical de l'humérus,... fracture dite *en rave*.

Infiltration sanguine des muscles pectoraux du côté droit.

Poumons fortement congestionnés; emphysème sous la plèvre droite, surtout en haut; en ce point existent de vieilles adhérences; l'emphysème existe sous la plèvre pariétale et viscérale; vainement nous avons ruginé une à une les côtes de ce côté, nous n'avons pas rencontré de fracture de ces os; s'est-il fait une rupture de quelques vésicules pulmonaires qui a produit l'emphysème, lequel s'est propagé par les adhérences sous la plèvre pariétale? C'est ce que nous n'osons affirmer.

Le foie est sain, ainsi que les autres organes.

Obs. XI.— Fémoro-Coxalgie suppurée. — Résection du col du fémur, par M. R. Petit, interne des hôpitaux.

Sachedieu (Jules), est entré à Sainte-Eugénie, salle Napoléon, le 13 juin 1864, avec une coxalgie suppurée du côté gauche.

Cet enfant, âgé de cinq ans, est d'une constitution lymphatique et délicate; il est pâle et tousse depuis longtemps.

Le petit malade avait déjà fait un séjour à Sainte-Eugénie, durant l'année 1863, et y avait été traité pour une fémoro-coxalgie, datant de trois mois, et sans cause bien connue. Pendant les sept mois de son premier séjour à l'hôpital, il garda un repos absolu, et au bout de ce temps, la claudication, le raccourcissement du membre inférieur gauche et la douleur qu'il présentait à son entrée, tout avait disparu. L'affection fut jugée guérie, et l'enfant partit le 30 novembre 1863, pour la Roche-Guyon.

D'après les renseignements du médecin de la Roche, pendant son séjour, l'enfant fit une chute sur la hanche, et fut bientôt repris de douleurs et de claudication.

Il fut renvoyé le 13 juin 1864, à Sainte-Eugénie, La fémoro-coxalgie gauche avait reparu, mais cette fois avec des symp-

t ômes plus graves et de sérieuses complications. Il portait, en effet, à la partie externe de la hanche, une tumeur volumineuse, qui fut reconnue pour être un vaste abcès par congestion.

Le membre était dans la flexion, la cuisse touchant presque la paroi antérieure de l'abdomen; le membre était en plus dans l'adduction forcée.

Mais l'état général du petit malade qui s'était amélioré après son premier séjour ici, est devenu plus mauvais. Il tousse, a des sueurs le soir, il a maigri.

Les émollients, les cataplasmes, quelques bains furent employés infructueusement, conjointement à un traitement interne tonique bien suivi. En effet, le mal n'en continua pas moins ses progrès, si bien que le 1er mai 1865, on se décida à ponctionner l'abcès. Le membre inférieur malade présentait déjà de l'œdème. La ponction donna issue à une grande quantité de pus mal lié. Nous pûmes facilement constater alors une luxation spontanée du fémur gauche; la tête avait fui vers la fosse iliaque externe. Le stylet introduit dans la plaie nous fit constater une dénudation du col du fémur; mais, soit que la plaie fût trop éloignée de l'os iliaque, soit que le trajet fistuleux fût trop sinueux; il ne nous fut pas possible de constater directement les altérations pathologiques de l'os coxal.

Aucune réaction inflammatoire du coté de la hanche n'eut lieu à la suite de la ponction. L'enfant continuait à tousser davantage, il pâlissait, et offrait de temps à autre une légère bouffissure de la face; du reste, pas d'albumine dans les urines. L'œdème du membre malade augmentant, l'état général empirant, vers le milieu du mois de mai, il fut pris de diarrhée et de sueurs plus abondantes; un commencement d'escarrhe au sacrum parut. La suppuration par la plaie fistuleuse était assez abondante.

Dans ces conditions si fâcheuses, la résection du col du fémur malade fut résolue et pratiquée le 17 mai 1865. C'était une dernière chance de salut; on pouvait espérer qu'en enlevant la partie malade du fémur, la suppuration se serait tarie et on eût ainsi soustrait l'enfant à une cause puissante d'affa-

blissement. Malheureusement rien n'avait démontré les altérations de l'os iliaque, comme je l'ai déjà dit.

Une incision longue de 8 centimètres est donc pratiquée à la partie externe de la hanche, dans la direction du fémur. Une petite scie mousse est engagée en arrière du col, que l'on a fait saillir par cette ouverture, et la résection est faite au niveau du grand trochanter. Le doigt est alors introduit dans la plaie, et après avoir écarté des fongosités nombreuses, il arrive sur l'os iliaque. L'os coxal est dénudé de son périoste dans une grande étendue, la cavité cotyloïde abandonnée est en partie détruite; ses rebords sont rugueux, inégaux. Une coupe du col fémoral y montre une ostéite suppurée de la tête et de la partie supérieure du col ; le cartilage qui sépare l'épiphyse de la diaphyse n'a nullement arrêté les progrès de l'inflammation; mais celle-ci est bornée à la partie inférieure du col qui n'en présente que de très légères traces, l'os est même au niveau du point réséqué à peu près sain.

Les premiers jours qui suivent, la diarrhée cesse; le pouls monte à 140. L'œdème disparaît, mais pour revenir trois ou quatre jours plus tard ; l'appétit est assez bon; vers le 21 mai, la fièvre diminue; mais le pouls redevient toujours plus fréquent dans la soirée. L'œdème augmente et envahit tout le côté gauche du corps ; la plaie suppure peu; il s'en écoule une matière purulente.

L'extrémité du fémur se recouvre de bourgeons charnus. Vers la fin de mai, la plaie revêt un mauvais aspect, elle devient grisâtre; la suppuration peu abondante est fétide.

L'état général empire rapidement, la diarrhée reparaît, le membre inférieur droit s'œdématie à son tour. Inappétence, pâleur extrême, prostration du malade. La toux est plus fréquente, les sueurs plus abondantes. Enfin, l'enfant succombe le 10 juin, à huit heures du matin.

Autopsie.

L'articulation coxo-fémorale est complétement détruite, le cotyle a disparu, et l'os iliaque est séparé en trois parties : ilium, pubis, ischion. Les parties sont baignées par du pus. L'ilium est dépouillé de périoste dans toute son étendue, la fosse iliaque interne aussi, et sous le muscle iliaque existe

une vaste collection purulente qui semble communiquer avec l'abcès extérieur par l'intervalle qui sépare les trois parties de l'os iliaque, intervalle dû à la destruction du cotyle. L'ilium est le siége d'une ostéite suppurée très-avancée, la substance osseuse est infiltrée de pus, et en plusieurs points se remarquent les caractères de la carie.

Du côté du fémur, se voit de l'ostéite récente, et qui semble avoir dû succéder à l'opération.

Du côté des poumons existe une tuberculisation manifeste, sous forme d'infiltration.

Obs. XII. — Mort par inanition a la suite d'un empoisonnement par le phosphore; par M. Tixier, interne des hôpitaux.

La nommée Peigné (Élisa), 21 ans, émailleuse, entre à l'hôpital Saint-Antoine le 6 juin 1864.

A son entrée, elle raconte que, le 29 mai, à la suite de déceptions cruelles, elle a cherché à se détruire ; pour cela, elle fait bouillir un paquet d'allumettes de 5 centimes dans du café, et elle a avalé cette liqueur. A la suite, resserrement des mâchoires, sentiment d'un feu qui la dévore, sommeil lourd pendant toute la nuit. Le lendemain, elle prend du bleu de blanchisseuse (ferrocyanure de potassium), plus 10 gr. d'aloès ; enfin, le soir, une cuillerée d'encre. Ce jour-là, vomissements de matières violettes et noires, diarrhée le troisième jour. Les trois jours suivants, douleur de ventre, grande agitation, constipation.

Elle a eu, dans son enfance, de la chorée ; elle a toujours des phénomènes hystériques; règles irrégulières. De plus, elle présente des symptômes de phthisie pulmonaire.

Le 7 juin, on constate la persistance des vomissements de matières liquides jaune verdâtre ; douleur à l'épigastre ; ballonnement du ventre; dyspnée ; rétention d'urine; cathétérisme. L'urine est rouge foncé, sanguinolente ; du reste,

aucune réaction fébrile. Dans la nuit, vertiges, éblouissements, hallucinations. Le côté droit du corps est le siége de fourmillements. En différents points, quelques troubles de la sensibilité témoignant de son état hystérique. Jalap, 1 gr.

Le 9 juin, la malade n'a pas réposé la nuit, mêmes hallucinations, les vomissements continuent; selles rares, malgré le jalap; le pouls reste faible, mais régulier. Administration de glace, poudre de belladone.

Le 11, persistance des mêmes symptômes; en plus, dyspnée considérable.

Le 15, la miction se fait naturellement; la respiration est plus calme, toujours des vomissements : elle vomit une demi-heure environ après avoir mangé; douleur de plus en plus vive à l'épigastre; pas de selle.

Application inutile de l'électricité.

Vésicatoire à l'épigastre.

Enveloppement.

Le 3 juillet, aucune amélioration; elle rejette tout ce qu'elle prend; affaiblissement, refroidissement général assez marqué. On lui donne : de la pepsine, eau de Vichy, 3 pilules d'opium de 5 centig. Il se produit un peu de calme accompagné de quelques phénomènes d'intoxication opiacée. Ce jour-là, dans les matières rendues, on trouve des lambeaux de membrane muqueuse stomacale (que nous avons présentés à la Société anatomique).

L'affaiblissement augmente. Deux lavements de vin et de bouillon, six pilules opiacées.

Le 14 juillet, il s'est fait un peu d'amélioration; les vomissements sont un peu moins fréquents. D'un caractère sombre et morose, elle nourrit toujours ses projets de suicide et de vengeance.

Le 30 juillet, elle commence à se lever un peu : elle descend au jardin.

Le 20 août, les vomissements qui s'étaient calmés pendant quelques jours reparaissent; l'appétit est nul, la faiblesse augmente.

Cependant elle quitte l'hôpital le 17 septembre; quinze jours après sa sortie, elle n'a plus vomi; elle a même pu

reprendre son état; mais, cinq mois après, les vomissements ont reparu, d'abord de loin en loin, puis se sont rapprochés, et alors elle a de nouveau réclamé un lit à l'hôpital, où elle est reçue le 4 mars 1865.

Malgré les vomissements, elle a continué à manger des aliments solides jusqu'au 15 mai environ, qu'elle rejetait une heure et demie ou deux heures après l'ingestion ; à partir du 15 mai, elle n'a plus mangé que des confitures, du sucre ; plus tard encore, elle ne pouvait plus prendre que du café, de l'eau-de-vie.

L'affaiblissement et l'amaigrissement faisaient des progrès continuels.

Les douleurs épigastriques étaient toujours horribles, la malade faisait presque continuellement entendre des plaintes et des cris de douleur ; le moindre mouvement était douloureux ; aussi on la trouvait toujours dans la même position : à demi assise et le tronc fléchi sur le bassin, pour mettre les parois abdominales et la masse intestinale dans le plus grand relâchement possible; elle dormait très-peu, encore elle était plutôt assoupie.

Pour la calmer on lui a donné de l'opium à haute dose et sous toutes les formes. Au début, on ne lui donnait que deux pilules ; mais progressivement, on s'est élevé jusqu'à neuf ; sur la fin, où elle était dans l'impossibilité de prendre aucun solide, on les lui donnait fondues dans un peu de sirop, ou dans de l'eau-de-vie. — On lui a fait des injections hypodermiques de chlorhydrate de morphine. Ensuite, on lui a donné du sirop de morphine, dont elle a pris, pendant longtemps, 60 gr. par jour : plus, ses neuf pilules d'opium ; on a aussi essayé du sirop de codéine.

Elle s'est affaiblie de plus en plus, l'amaigrissement est devenu extrême ; sur la fin, sa vue avait quelque chose d'effrayant; ses yeux étaient excavés, toute saillie musculaire avait disparu ; il ne restait pour ainsi dire plus que le squelette ; les deux ou trois derniers jours, elle est tombée dans l'abattement, la stupeur, rêvasseries la nuit, subdélirium ; elle est morte dans l'état des personnes subissant un empoisonnement par l'opium, le 12 juin 1865.

La malade n'a pas vu ses règles pendant toute la durée de sa maladie.

Autopsie faite le 13 juin, à dix heures du matin.

Poumons, tubercules plus à droite qu'à gauche.

Cœur. Le péricarde renfermait une certaine quantité de liquide séro-citrin, le cœur était revenu sur lui-même, rétracté, aminci, petit, ne présentant, du reste, aucune trace d'altération. Pas de caillot à l'intérieur.

Le cerveau n'a pas été ouvert.

Les voies digestives ont été examinées avec soin : sauf un léger retrait, l'œsophage et l'intestin ne présentaient rien de particulier ; mais l'état de l'estomac a appelé toute notre attention.

Ce n'était plus, comme forme, qu'un tube allongé réunissant l'œsophage à l'intestin, le grand cul-de-sac ayant à peu près complètement disparu. Après l'avoir incisé sur la longueur, nous avons vu que les parois en étaient très-épaisses, ce dont nous avions pu juger, même avant, car, en le prenant entre deux doigts, on avait presque l'idée d'un tube plein, la cavité était donc considérablement réduite. Ce rétrécissement portait sur toute la capacité de l'estomac ; on peut évaluer à moins d'un demi-verre la quantité de liquide qu'il aurait pu contenir.

A la face interne, la membrane muqueuse présentait des plis transversaux très-épais qui ne s'effaçaient plus par la traction; par places on trouvait des points où l'injection était beaucoup plus vive et ne disparaissait pas par le lavage ; on ne trouvait plus les traces des ulcérations et pertes de substance qui ont dû se produire au début des accidents présentés par la malade. Toutefois, il est probable que l'examen microscopique aurait montré qu'en certains points la structure de la muqueuse était modifiée, par disparition de l'élément glandulaire.

Le foie n'était pas gras, mais très-anémié.

Rien de particulier du côté des organes génito-urinaires.

(La première partie de l'observation a été rédigée d'après les notes que m'a données mon collègue et ami, M. Besnier.)

Obs. XIII. — Cancer de l'œsophage, par M. E. Labbée, interne des hôpitaux.

La pièce présentée à la Société a été recueillie chez un vieillard âgé de soixante-dix ans, ancien soldat du premier empire, d'un tempérament sanguin, d'une constitution très-forte; c'est un homme taillé en Hercule, alcoolique à un très-haut degré, du nom de Boudou, Casimir (né à Amiens). Il est entré à l'infirmerie le 31 mai 1865. Il rapporte qu'il est malade depuis sept semaines, qu'il commença, au début de sa maladie, par avoir un peu de coryza, ensuite survinrent un peu d'embarras gastrique et de l'angine tonsillaire. Il prit alors, comme traitement, plusieurs purgatifs et des gargarismes astringents; sa voix, pendant cet intervalle, devint plus rauque; il perdit l'appétit et eut une légère dysphagie.

Il entra alors à l'infirmerie le 31 mai; on constata l'état suivant : pharyngite granuleuse assez marquée, langue très-saburrale, dysphagie très-évidente; il refuse les aliments d'une consistance un peu forte, tels que le pain, la viande, etc. Ces aliments, broyés et insalivés, s'arrêtent après avoir franchi l'isthme du gosier, et remontent aussitôt vers la bouche, où ils doivent être broyés de nouveau fort longtemps pour pouvoir arriver à l'estomac.

Un second phénomène peut être facilement constaté : c'est une inspiration bruyante, striduleuse, indiquant un obstacle sur le trajet de l'arbre aérien; l'expiration est facile et non bruyante.

En examinant le cou du malade, on peut voir qu'à droite le corps thyroïde fait une saillie plus marquée, qu'à gauche, en même temps, on sent un ganglion en avant du sterno-mastoïdien et à la hauteur du bord supérieur du cartilage thyroïde. Ce ganglion est indolent, peu mobile et de la grosseur d'une noisette.

En auscultant le malade, on ne trouve rien d'anormal dans les poumons, si ce n'est une expansion très-faible. Le cœur bat normalement.

Quant à la voix, elle est enrouée, un peu cassée, mais on l'entend cependant encore facilement.

Le cathétérisme de l'œsophage étant pratiqué, voici ce que observe : à l'aide d'une baleine munie d'une boule d'ivoire 10 mill. de diamètre, le cathétérisme est impossible. En prenant une boule de 5 mill., on observe que, vers l'ouverture s ;crieure de l'œsophage, il y a un temps d'arrêt, un obstacle que l'on ne franchit qu'en poussant la sonde assez fortement; l'olive pénètre et peut être enfoncée sans difficulté jusqu'au cardia et même dans l'estomac. En retirant la sonde, on observe un ressaut très-manifeste, même à la vue, au niveau de l'extrémité de l'œsophage. L'olive est chargée de débris pulpeux, sanguinolents.

Le faciès du malade est très-amaigri, mais ne présente aucune coloration anormale. L'amaigrissement général est notable : cet homme prétend avoir perdu 12 kilog. 1/2 de son poids depuis le début de sa maladie.

Apyrexie complète; le malade, du reste, ne souffre nullement; il est très-faible et n'a pas d'appétit.

Boudou n'a pas d'antécédents syphilitiques; il n'eut jamais d'autre maladie que le typhus, à Mayence, en 1814.

Son père est mort à 94 ans, sa mère à 84.

Comme traitement : iodure de potassium, toniques.

Les jours qui suivent son arrivée, nous n'avons à signaler, comme symptômes nouveaux, que des accès de dyspnée souvent très-intense, qui ne se calmaient qu'à l'aide de violents révulsifs cutanés. L'inspiration devient fort bruyante, le faciès devient un peu cyanosé, la dysphagie augmente, le vin n'est plus supporté par le malade, auquel il fait éprouver une violente sensation de brûlure dans l'acte de la déglutition.

19 *juin*. La nuit a été fort mauvaise : agitation, dyspnée allant jusqu'à l'orthopnée; le matin, à la visite, les inspirations sont courtes, très-difficiles, par suite, très pénibles (48 par minute); légère cyanose de la face, respiration rude, mais non bruyante comme les jours précédents; le malade est abattu, le pouls est à 100, la peau froide. La mort survient à cinq heures du soir, le 19 juin.

A l'*autopsie*, la seule lésion que l'on constate est un cham-

pignon cancéreux de l'œsophage s'étendant sur toute la longueur, en rapport avec le larynx, et occupant la partie ou demi-circonférence antérieure de l'œsophage.

Ce champignon cancéreux n'est pas très-épais ; sa plus grande épaisseur est de 1 demi centimètre ; les tuniques muqueuse et celluleuse sont détruites ou dégénérées, une partie de l'épaisseur des tuniques musculeuses a subi la dégénérescence. Le larynx sur lequel repose ce fongus n'est pas altéré, cependant les ligaments aryténo-épiglottiques sont épaissis indurés, et ont manifestement subi la dégénérescence cancéreuse.

L'examen microscopique n'a pas été fait ; mais il ressort clairement de l'examen de la pièce que cette tumeur est de nature cancéreuse et peut être rapportée à la variété de cancer dit encéphaloïde à sa période de ramollissement. Le ganglion que l'on sentait sur le devant en avant du sterno-mastoïdien est également cancéreux ; mais il est à une période moins avancée.

Quant à la saillie du corps thyroïde, à droite, elle était due à une légère déviation de ce côté du larynx.

Obs. XIV. — Note sur plusieurs cas de calculs vésicaux, par M. Louvet, interne des hôpitaux.

Parmi les malades atteints de calcul de la vessie, et opérés par M. Giraldès depuis le 1er janvier 1865, il en est quatre dont l'observation offre un assez grand intérêt, surtout au point de vue du volume des calculs et des difficultés de l'opération. Deux de ces malades appartiennent au sexe masculin ; je rapprocherai de leur observation celle d'un jeune enfant entré avec un corps étranger de la vessie expulsé spontanément après avoir donné lieu aux mêmes phénomènes que les calculs vésicaux proprement dits. Les deux autres observations ont trait à des petites filles, fait beaucoup plus rare et dont la science ne possède qu'un nombre d'exemples plus limité.

I. — Mômal (Alfred), âgé de neuf ans et demi, entre le 8

mai 1865, dans le service de M. Giraldès, salle Saint-Côme, n° 20.

Le début des accidents qui l'amènent à l'hôpital paraît remonter à un an environ et se manifesta à l'occasion d'une chute sur les pieds, qu'il fit d'une hauteur d'à peuprès 15 mètres. Le lendemain et le surlendemain, il fut pris de douleurs vésicales et remarqua que ses urines contenaient une quantité de sang assez notable. A partir de ce jour apparurent un certain nombre de symptômes qui n'avaient pas existé avant l'accident, ou qui avaient passé inaperçus. Douleurs vésicales spontanées, augmentant pendant la miction et s'accompagnant d'une sensation de brûlure ; envies fréquentes d'uriner avec ténesme vésical et même rectal, compliquées plusieurs fois de chute du rectum ; difficulté de l'émission des urines ; arrêt subit du jet qui se reforme aussitôt après ; contorsions bizarres et attidudes variées prises par le malade sous l'influence de la douleur. Incontinence d'urine persistante et presque complète, surtout dans ces derniers temps. A plusieurs reprises, on remarque que ses urines contenaient une matière glaireuse assez abondante et ayant nécessité des efforts d'expulsion considérables.

L'intensité croissante de ces symptômes détermine les parents à l'amener à l'hôpital, où il est admis le 8 mai, après plusieurs jours d'hésitation.

Le cathétérisme, pratiqué après l'administration du chloroforme à cause de l'irritabilité extrême du malade, permet de constater la présence dans la vessie d'un calcul volumineux, donnant lieu, au contact de l'instrument, à un frottement sec, rugueux et sonore. Ce calcul parait occuper toute la cavité vésicale et le cathéter ne peut le contourner que difficilement, parce que la vessie, exactement appliquée sur lui et comme sur elle-même, empêche l'instrument de progresser.

Le toucher rectal révèle également sa présence, et en combinant les deux modes d'exploration, M. Giraldès croit pouvoir affirmer que son volume est environ celui d'un petit œuf de poule.

Les urines sont un peu troublées par du mucus et des dé-

bris d'épithélium, mais elles ne contiennent aucune trace de pus ou de sang. Une fois seulement elles ont paru contenir un peu d'albumine, qui n'a pu être retrouvée les jours suivants.

M. Giraldès se décide à pratiquer l'opération de la taille ; il rejette la lithotritie à cause du volume et de la densité apparente du calcul, de l'irritabilié du sujet, qui ne saurait supporter plusieurs séances, de l'étroitesse du canal à cet âge, et enfin à cause du peu d'espace qu'auraient pour agir, des instruments volumineux manœuvrant dans une vessie aussi étroitement appliquée sur le calcul. M. Giraldès se propose d'employer la taille périnéale, latéralisée ; mais l'opération menaçant d'être très-laborieuse, il annonce préalablement que si l'incision primitive est insuffisante pour laisser passer le calcul, il essaiera de l'agrandir par quelques mouchetures pratiquées sur son pourtour. En cas d'insuccès, il tentera l'écrasement, puis, si l'extraction est encore impossible, il prolongera l'incision de la prostate à droite, de manière à transformer l'incision primitive en taille bilatérale.

La taille hypogastrique sera sa dernière ressource. L'opération fut en effet laborieuse ; l'incision de la peau, de l'urèthre et de la prostate eurent lieu sans difficulté ; mais le chargement de la pierre rencontra des obstacles insurmontables. Les tenettes lâchaient prise à chaque fois, ramenant sur leurs mors des débris calcaires enlevés à la surface du calcul. L'écrasement fut impossible, et M. Giraldès fut obligé d'avoir recours aux mouchetures, à l'aide du bistouri boutonné l'une fut pratiquée en avant, l'autre, plus grande à droite. Après quelques tentatives infructueuses, le calcul fut enfin amené, grâce à une traction assez énergique et à la pression exercée par le doigt introduit dans le rectum. Une injection d'eau fut poussée dans la vessie, et le malade fut reporté dans son lit sans autre pansement qu'une compresse imprégnée d'eau fraîche et appl quée sur la plaie.

Du reste, pas d'hémorrhagie.

Examen du calcul. Il a la forme d'un ovoïde un peu aplati d'avant en arrière, à grand diamètre dirigé de haut en bas, à etit diamètre transversal. Sa grosse extrémité est tournée en

haut, sa petite extrémité écorchée par les tenettes, correspond à l'orifice uréthral de la vessie.

Son volume est celui d'un œuf de poule de petite dimension.

Le grand diamètre mesure 5 centimètres.

Le petit environ 35 millimètres.

L'épaisseur de la grosse extrémité est de 25 millimètres.

Son poids est de 33 grammes.

Il offre une consistance très-prononcée et ne se laisse que difficilement entamer par l'ongle.

Sa coloration est d'un blanc assez pur, ce qu'on remarque surtout dans les points entamés par les instruments. Bien que sa surface soit un peu rugueuse, elle ne présente pas d'aspérité notable.

Sur une coupe pratiquée dans le sens de son plus grand diamètre, on remarque qu'il est composé de deux parties assez distinctes, savoir :

1° L'une centrale constituant un noyau d'aspect gris fauve et formée de couches concentriques peu épaisses au milieu desquelles se rencontrent quelques points blancs ;

2° L'autre corticale, beaucoup plus considérable, composée également de couches concentriques, mais offrant toutes un aspect d'un blanc assez pur, et par cela même peu distinctes les unes des autres.

Dans deux points, de chaque côté du noyau, on remarque deux fissures linéaires, comme si du mucus s'était desséché à ce niveau, laissant un vide à la place qu'il occupait.

Ces caractères physiques, joints aux résultats d'une analyse, un peu incomplète, il est vrai, permettent de croire que le noyau est formé d'acide urique, tandis que l'écorce est constituée par des phosphates, et surtout du phosphate ammoniaco-magnésien. La convalescence du malade n'a été traversée par aucun accident sérieux ; la plaie a marché assez rapidement vers la cicatrisation, surtout après la chute de quelques filaments mortifiés, résultant, sans doute, de la contusion provoquée par le passage du calcul. L'état général a toujours été excellent. L'incontinence d'urine a diminué progressivement à mesure que la plaie se fermait, et le 1er juin la malade sortait sur la demande de ses parents.

Il est revenu le 1er juillet, complétement guéri, n'ayant plus aucune trace d'incontinence et la plaie tout à fait cicatrisée.

II. — Lot (Pierre Albert), âgé de huit ans, entre le 1er juin, dans le service de M. Giraldès; il est placé au n° 20, de la salle Saint-Côme.

Il se plaint de douleurs vives pendant la miction, et de picotements à l'extrémité de la verge. Cet organe a même acquis un développement anormal, à cause de tiraillements répétés, provoqués par les démangeaisons. De plus, les envies d'uriner se répètent fréquemment, et une grande partie des urines s'écoule involontairement.

Le cathétérisme est difficile à pratiquer à cause de l'irritabilité extrême du malade, chez lequel l'administration du chloroforme provoque des accidents nerveux, convulsifs et tétaniques. Néanmoins, l'instrument, une fois introduit dans la vessie, rencontre presqu'aussitôt le calcul et donne lieu à un choc sec et sonore. La pierre est, du reste, mobile dans sa position et fuit devant l'instrument; elle peut même échapper pour quelques instants aux recherches. Le toucher rectal ne donne aucun résultat.

M. Giraldès conclut de cette exploration, que le calcul est peu volumineux et n'occupe qu'une portion restreinte de la cavité vésicale.

Les urines, examinées immédiatement après la miction, sont troublées par du mucus et peut-être par des phosphates; mais elles ne laissent déposer aucun précipité nouveau par l'acide nitrique ou par la chaleur.

M. Giraldès pense d'abord à pratiquer la lithotritie, mais en présence de l'irritabilité extrême de l'enfant, des accidents provoqués par le chloroforme, de la densité apparente du calcul, il renonce à cette idée, craignant qu'il ne puisse supporter plusieurs séances successives. Il se décide donc à recourir à la taille, opération, dit-il, peu dangereuse chez les enfants du sexe masculin, et donnant presque toujours des résultats satisfaisants. Le procédé employé est celui de la taille périnéale latéralisée.

On administre de l'éther pur au malade; mais l'anesthésie

se faisant attendre trop longtemps, on cherche à la compléter par le chloroforme qui détermine de nouveau les accidents indiqués ci-dessus. On reprend donc l'éther, et l'anesthésie survient alors, mais un peu incomplète, de sorte que le malade fait à chaque instant des mouvements qui gênent l'opération. Lorsqu'après l'incision de la peau, la ponction de l'urèthre et l'incision de la prostate et du col de la vessie avec le lithotome, M. Giraldès, saisissant le calcul avec des pinces, voulut l'extraire, il n'y put réussir et fut dans la nécessité de pratiquer des mouchetures, sur le pourtour de son incision. Il en fit deux, comme dans la première observation, l'une en avant, l'autre à droite. Le calcul put alors être chargé et amené jusqu'au niveau de l'incision cutanée, où il rencontre un nouvel obstacle. Un débridement de la peau fut nécessaire pour compléter l'extraction.

La quantité de sang qui s'écoule pendant l'opération, fut assez notabl; emais cette hémorrhagie n'avait rien d'alarmant; et offrait tous les caractères des hémorrhagies veineuses.

Application de compresses d'eau fraîche sur la plaie.

Examen du calcul : Il est beaucoup plus volumineux que M. Giraldès ne l'avait pensé tout d'abord. Son contour est elliptique, presque circulaire, régulier et parfaitement arrondi.

Son grand diamètre offre :	0,035 millim.
Le petit diamètre,	0,032
Son épaisseur est de	0,020 millim.

La surface ne présente pas d'aspérités notables, mais se trouve hérissée d'une foule de petits cristaux brillants, ayant la forme d'aiguilles libres par leur pointe et incrustées sur le calcul par leur base.

Son poids est de 19 grammes, sa densité paraît assez considérable.

Après avoir enlevé la couche de mucus sanguinolent qui lui adhérait de toutes parts, on constate que sa coloration générale est jaune pâle (acide urique ?), mais sur quelques points on trouve des taches brunes et noires assez distinctes.

Le jour de l'opération, le malade a eu quelques vomissements et un peu de réaction fébrile; mais ces accidents ont disparu rapidement, et l'observation du malade n'a rien pré-

senté de particulier jusqu'au 28 juin, époque de la sortie. Le malade rendu à ses parents, sur leur demande, est presque complétement guéri. La plaie est en bonne voie de cicatrisation, et l'incontinence d'urine est très faible et paraît devoir cesser bientôt. Le malade peut parfaitement conserver ses urines dans sa vessie, et ce n'est que pendant la miction qu'il s'en échappe quelques gouttes par le périnée.

III. *Corps étranger de la vessie expulsé spontanément.*

Martinet (Octave), âgé de onze ans, entre, le 3 juin, dans le service de M. Giraldès, pour des troubles de la miction.

D'après le peu de renseignements que nous avons pu recueillir, les accidents qui l'amènent à l'hôpital auraient débuté il y a quelques jours seulement. Ils consistent en douleurs vives apparaissant subitement pendant la miction, paraissant siéger au niveau du col de la vessie et s'accompagnant de ténesme vésical et de rétraction du testicule. Le jet se trouve alors subitement nterrompu, et la imiction ne peut être continuée malgré les efforts d'expulsion du malade qui pousse des cris de douleur. Les accès sont intermittents, et laissent parfois entre eux des intervalles assez longs pendant lesquels le malade ne souffre plus et peut parfaitement uriner. Les deux derniers accès se sont présentés le soir, et ont duré plusieurs heures. Il n'y a pas d'incontinence d'urine.

M. Giraldès pratique le cathétérisme à l'aide d'une sonde métallique, et après plusieurs recherches infructueuses, perçoit la sensation d'un choc sec et sonore. Il croit donc à l'existence d'un calcul vésical peu volumineux, très mobile, échappant facilement à l'instrument, et d'une densité assez considérable.

Le 5 juin, au soir, deux jours après son entrée, le malade es pris en urinant d'un nouvel accès et pousse des cris effrayants. Au bout d'une heure environ, les accidents cessent subitement, et l'enfant montre alors un corps étranger cylindrique et arrondi qu'il vient d'expulser par le canal de l'urèthre. La longueur de ce corps étranger est d'environ 12 millim. ; son

diamètre de 5 à 6 millim. Sa forme est assez régulièrement cylindrique, l'une des extrémités étant parfaitement arrondie, tandis que l'autre est découpée et comme taillée. Il offre, en outre, sur un point de sa surface une cavité rugueuse et semblant présenter un aspect stratifié. Sa consistance est très dure, et aucun instrument ne peut le pénétrer; sa coloration est d'un gris jaunâtre.

Il ressemble assez exactement à une de ces pierres siliceuses qu'on rencontre en grand nombre dans les graviers.

L'enfant, interrogé avec soin à plusieurs reprises, nie complétement avoir introduit ou s'être laissé introduire ce corps étranger dans le canal de l'urèthre. Néanmoins les caractères physiques de la pierre et la forme des accidents qu'elle a provoqués ne permettent pas d'émettre d'autre hypothèse.

Du reste, les accès, qui sans doute étaient dus à ce que le corps étranger tendait, pendant la miction, à s'engager dans le canal, n'ont pas reparu depuis, et l'enfant est sorti le 8 juin, parfaitement guéri.

IV. Rolinat (Victorine), âgée de huit ans et demi, est amenée à la consultation de M. Giraldès, le 14 décembre 1864. Elle se plaint de douleurs vives en urinant et d'une incontinence d'urine permanente. Parfois des douleurs spontanées se font sentir dans la région vésicale, se propageant vers les lombes. Elle a eu aussi quelques vomissements. Ces phénomènes existent depuis plusieurs mois, augmentant graduellement d'intensité.

Le cathétérisme, pratiqué après l'administration du chloroforme à cause de la susceptibilité extrême de la malade, permet de reconnaître la présence d'un calcul de la vessie. Du reste, ce calcul est mobile, fuit devant l'instrument et peut échapper quelque temps à l'exploration. Son volume paraît donc peu considérable, mais sa densité serait assez prononcée, si on en juge par la sonorité du choc que détermine sa rencontre avec le cathéter.

Dès les premiers jours de janvier, M. Giraldès veut essayer d'extraire le calcul par l'urèthre, et, dans ce but, il fait introduire dans le canal un crayon de laminarium, pour pratiquer la dilatation. Mais la présence de ce corps étranger détermine

des efforts d'expulsion tels que, malgré un bandage assez solide, le crayon est rejeté au milieu des urines et des matières fécales. Ces mêmes efforts amènent en même temps un prolapsus de la muqueuse rectale. M. Giraldès renonce donc à sa première idée, et, ne pouvant espérer appliquer la lithotritie, parce que la malade ne peut supporter l'introduction d'aucun instrument dans la vessie, il prend la résolution de pratiquer la taille uréthrale. La taille vaginale lui semble impraticable à cause de la présence de la membrane hymen, de l'étroitesse du vagin à cet âge et du danger d'une fistule vésico-vaginale consécutive. Une vulvite qui se déclare quelques jours après la tentative de dilatation, le force à reculer l'opération jusqu'au 19 janvier 1865.

L'urèthre ayant été légèrement dilaté à l'aide d'une pince, une sonde cannelée y est introduite, et un bistouri boutonné est glissé dans la cannelure. Deux débridements sont pratiqués sur le canal et le col de la vessie, l'un à gauche, l'autre moins étendu, en haut. Une pince à polypes est ensuite portée dans la vessie, et ramène le calcul sans trop de difficulté. Il est assez régulièrement cylindrique, arrondi à l'une de ses extrémités, qui est lisse ; rugueuse à l'autre extrémité, qui est coupée presque perpendiculairement à l'axe. Sa longueur est d'environ 2 cent. et demi, et son diamètre de 12 à 13 millim. Sa couleur est blanc grisâtre, et sa densité assez considérable.

Aucune complication, aucun accident n'ont suivi l'opération ; la cicatrisation, quoique lente, s'est produite graduellement. Vers le 12 février, l'incontinence d'urine a presque totalement cessé ; la miction est soumise à l'influence de la volonté, et il s'échappe à peine, dans l'intervalle, quelques gouttes d'urine qui viennent mouiller le linge.

La présence dans les salles de quelques cas de rougeole et de diphthérite décide M. Giraldès à la rendre à ses parents, qui promettent, du reste, de la ramener quelque temps après.

La malade est revenue dans les premiers jours de juin, et, à cette époque, il ne restait plus aucune trace de son affection ; l'incontinence d'urine avait complétement disparu.

V. — Bertauche (Julie) âgée de huit ans, entre le 7 juin 1865, dans le service de M. Giraldès, salle Sainte-Pauline, n° 19.

Son affection paraît avoir débuté il y a environ deux ans, par des douleurs vésicales augmentant pendant la miction avec prurit à la vulve et envies fréquentes d'uriner. Au bout de trois ou quatre mois, ces symptômes disparurent pendant quelque temps pour reparaître bientôt accompagnés d'une incontinence d'urine qui augmenta graduellement. La persistance de ces troubles décida les parents à l'amener à l'hôpital où elle fut admise le 7 juin 1865.

L'incontinence d'urine est constante et complète ; la malade exhale une odeur urineuse très prononcée; il y a, en outre, des envies fréquentes d'uriner avec ténesme vésical et sensation de brûlure au col de la vessie. La masturbation est incessante et invincible ; si on applique à la malade la camisole de force, elle prend les attitudes les plus variées pour satisfaire ce besoin irrésistible.

Le catéthérisme pratiqué, à l'aide d'une sonde cannelée, permet de reconnaître la présence dans la vessie d'un calcul assez volumineux, rendant un son sec et sonore, mais jouissant néanmoins d'une certaine mobilité et fuyant devant l'instrument.

L'état général, assez satisfaisant le jour de son entrée, paraît bientôt s'aggraver, et on voit se développer des symptômes inquiétants : pâleur de la face, perte totale d'appétit, soif vive, vomissements répétés, agitation extrême et tremblement presque permanent; cris continuels, traits bouleversés, yeux égarés, délire la nuit, et enfin réaction fébrile.

M. Giraldès, espérant que l'opération, loin d'aggraver ces accidents, pourra les faire disparaître, se décide à la pratiquer et la fixe au 15 juin.

Opération. — Pour déterminer l'anesthésie, M. Giraldès a recours à l'éther qu'il préfère au choloroforme, à cause des accidents nerveux provoqués par celui-ci, chez la malade. L'anesthésie fut lente à se produire, mais fut enfin obtenue.

Le procédé opératoire employé est celui de la taille urethrale. L'urèthre et le col de la vessie sont dilatés à l'aide d'une pince à trachéotomie, puis une sonde cannelée y est introduite et un bistouri boutonné glisse dans la cannelure. Une moucheture transversale est pratiquée sur la partie latérale gau-

che du canal et des pinces à polypes sont introduites dans la vessie, mais sans succès. Une seconde moucheture est pratiquée à droite, mais elle est encore insuffisante ; enfin une troisième incision est faite en haut, mais toujours sans résultats, M. Giraldès essaie successivement des pinces de diverses formes, et fait même quelques tentatives d'écrasement, mais tout est inutile. Il se voit dans la nécessité d'agrandir encore les incisions primitives, et enfin le calcul peut être extrait à l'aide d'efforts et de traction assez énergiques. L'opération avait duré au moins une demi heure. Une assez notable quantité de sang s'était écoulée, mais paraissant d'origine purement veineuse

La malade est reportée dans son lit, et une compresse d'eau fraîche appliquée sur la vulve. L'hémorrhagie s'arrête bientôt et ne reparaît plus. Les difficultés de l'opération tenaient au volume du calcul qui avait des proportions réellement considérables, eu égard à l'âge de l'enfant et à l'étroitesse du canal de l'urètre.

Sa forme était celle d'un ovoïde un peu aplati dans un sens et dont le grand diamètre mesurait près de quatre centimètres et demi, tandis que le petit offrait environ trois centimètres. Sa forme est, du reste, assez régulière ; sa surface un peu rugueuse, mais sans aspérité notable, sa consistance assez considérable pour qu'il ait été à peine entamé par les tenettes.

L'opération, comme M. Giraldès l'avait prévu, a fait cesser les accidents signalés ci-dessus ; l'état général s'est amélioré de plus en plus ; mais l'incontinence d'urine a persisté, complète et ne paraissant avoir que peu de tendance à disparaître spontanément. La malade est encore actuellement dans les salles (29 août 1865).

Obs. XV.— Abcès périnéphrétique gauche.— Pleurésie consécutive. — Pneumothorax. — Mort. — A l'autopsie : Urètre double. — Kyste du rein gauche ; par M. Peulevé, interne des hôpitaux.

La nommée Marie D..., 33 ans, entre à l'hôpital Lariboisière, le 27 mai 1865.

Réglée à 16 ans, elle n'a jamais été malade; elle a eu un garçon à l'âge de 24 ans ; couches très régulières.

Vers la fin d'avril 1865, cette femme éprouva, dans la région des lombes et du flanc gauche, une douleur qui se prolongeait jusque dans la hanche et la cuisse du même côté. Cette sensation de douleur profonde avait paru pendant la nuit ; la malade l'avait attribuée à une fausse position. Dans les jours qui suivirent, sentiment de dégoût pour les aliments, du malaise général, de la fièvre. La malade fut soignée en ville : on la purgea trois ou quatre fois; après quoi elle éprouva un peu de mieux et fut abandonnée comme guérie, vers le milieu du mois de mai.

Cependant, quelques jours après, les mêmes signes se présentèrent de nouveau, lentement, et avec ceci de différent que la fièvre n'était pas continue, mais revenait chaque soir. Le 27, enfin, elle se décide à entrer à Lariboisière, où elle est placée dans un service de médecine. Examinée à la visite du matin, elle n'avait pas de fièvre, mais présentait au niveau de la région douloureuse, c'est-à-dire de la région lombaire gauche, une tuméfaction à base large. On diagnostique à la hâte un abcès froid, et la malade est envoyée en chirurgie. On la trouve dans l'état qui suit :

29 *mai*. A la région lombaire gauche, tumeur douloureuse à la palpation, sans changement de couleur à la peau ; sa base est large. Fluctuation qui se laisse plutôt deviner que sentir manifestement. Douleur à la pression de la région lombaire.

Décubitus gauche. Appétit faible (quelques potages). Langue sèche; pas de diarrhée. Pouls petit : à 110 pulsations.

Ce qui frappe encore plus, c'est la gêne de respiration de la malade, qui ne veut pas quitter le décubitus latéral gauche.

L'attention se porte donc du côté de la poitrine, et on trouve à gauche, à la vue, les espaces intercostaux de la moitié inférieure gauche soulevés. A la percussion, matité dans les trois quarts inférieurs gauches; de même en avant. En ces endroits, pas de vibrations thoraciques. A l'auscultation : en arrière, respiration amphorique, égophonie; en avant, absence de bruit respiratoire. Du côté droit, respiration puérile. Cœur non déplacé.

Diurétiques, large vésicatoire en arrière du bras gauche.

A n'en pas douter, nous avions affaire à un abcès périnéphrétique (maladie primitive d'après les commémoratifs), qui avait donné lieu à une pleurésie consécutive. Y avait-il communication entre la plaie et la collection post-rénale? C'est ce qu'il était alors impossible de dire; aucun signe qui pût l'indiquer, on devait donc conclure le contraire.

Pendant les premiers jours qui suivirent, l'état de la malade resta stationnaire. Langue sèche, pouls à 110. Le 3 mai, second vésicatoire, l'épanchement thoracique allant en augmentant. Quant à la tumeur lombaire, elle va en augmentant; la fluctuation devient manifeste. La région lombaire gauche est comme soulevée, et dépasse le niveau du côté droit de 2 à 3 cent. La malade a maigri, ses yeux sont excavés, son faciès très-pâle.

7 *juin*. La dyspnée ne diminuant pas, et la pleurésie étant d'ailleurs jugée symptomatique de l'abcès, on procède à l'ouverture de celui-ci. On choisit le bistouri, et l'on fait, au point le plus saillant de la tumeur, une incision verticale de 5 à 6 cent. Arrivé à 2 cent. de profondeur, le bistouri rencontre le pus. Celui-ci se précipite en jet; on en tire environ un demi-litre. Il est jaune. épais, et présente toutes les qualités du pus de bonne nature. Le doigt, plongé dans l'incision, passe au-dessous de la dernière fausse côte et pénètre dans une vaste poche limitée en avant par le rein lui-même, autant qu'on peut en juger. Cependant, il ne paraît pas communiquer avec l'abcès, car le pus n'a aucune odeur urineuse. On n'y trouve pas non plus de sérosité. La qualité des urines n'a pas été examinée; mais leur quantité n'a pas varié depuis la maladie.

Cette opération soulage quelque peu le malade, mais en percutant et auscultant, on voit que l'épanchement pleurétique n'a pas diminué d'un atôme. Dès lors, il est constant que la plèvre n'a aucune communication avec le foyer de l'abcès. Malgré la dyspnée actuelle, on a donc tout lieu de croire que la pleurésie cédera, l'abcès une fois ouvert. On se contente donc de continuer les diurétiques et d'appliquer un nouveau vésicatoire.

Le 8 juin. — Cependant le lendemain de l'opération, loin de diminuer, la dyspnée augmente, la langue est toujours sèche; la fièvre n'a pas cédé d'une pulsation, 110. La matité a envahi presque tout le côté gauche en avant comme en arrière; sinon au sommet en avant, où se perçoit un bruit de skoda type. Le cœur est très légèrement repoussé à droite. Quant à l'abcès il verse un pus clair et peu abondant.

Le 10 juin. — Matité de tout le thorax gauche même au sommet, cœur fortement déplacé à droite, dyspnée très intense, pouls presque insensible, 110 à 120. Appelé en consultation, M. Hérard conseille la thoracentèse immédiate. Celle-ci est faite séance tenante au lieu d'élection, et au moyen de la seringue de Guérin, on retire quatre litres d'une sérosité très trouble, louche, et mêlée de sang vers la fin de l'opération.

Sur le moment, la malade éprouve peu de changement; la dyspnée diminue peu ou point, la sonorité et la respiration se laissent percevoir au quart supérieur de la poitrine, toutefois le pouls, qui était difficile à percevoir avant la ponction, devient très sensible, et un peu moins fréquent.

Vin Bordeaux. Jul. Ext. qq., potages.

Le 11 juin. — La malade éprouve du mieux. La respiration se fait plus facilement. La malade reste toujours couchée sur le côté gauche, la langue est toujours un peu sèche. Le pouls a cédé, quelques pulsations, surtout vers le soir.

Dans les cinq ou six jours qui suivirent, l'amélioration paraît se soutenir sans toutefois faire des progrès sensibles; la malade prend des potages, ses selles sont régulières, la respiration paraît moins gênée, toutefois les signes physiques ne cèdent pas, le bruit respiratoire ne s'entend qu'au sommet, respiration amphorique à la partie moyenne, nulle en bas. Le

pouls aussi a repris son chiffre de 108 à 110, diarrhée, amaigrissement. Quant à l'incision lombaire, il en est à peine question, elle ne donne pas de pus et se cicatrise.

Vers la fin du septenaire qui suit la ponction, les signes généraux s'aggravent, dyspnée très intense; en percutant la poitrine, on trouve toute la moitié supérieure, gauche de la poitrine en avant comme en arrière, rendant un son exagéré, à la base matité complète. On en conclut à un pneumo-thorax, et dès le lendemain, c'est-à-dire, huit jours après la thoracentèse, voici le résultat de l'examen.

Dimanche 18 juin. — La nuit a été mauvaise, le faciès de la malade est hippocratique, les yeux excavés.

Langue très sèche, diarrhée.

Pouls impossible à distinguer du côté gauche, à droite il est perceptible : 108.

Léger œdème du membre inférieur gauche.

Pendant la nuit, la piqûre de la thoracentèse s'est ouverte, et l'on trouve la malade baignée dans la sérosité purulente; on peut évaluer à un litre ce qui s'est écoulé. En examinant la fistule, on voit le liquide en sourdre d'une façon continue; il est séro-purulent, louche et sanguinolent. A ce moment la malade se sent respirer un peu plus facilement que la veille, l'intelligence est d'ailleurs parfaitement saine.

Vers midi, pouls insensible, demi-coma; la malade a perdu environ un litre de liquide par sa fistule; à 2 heures, mort.

Autopsie, 40 heures après la mort.

Thorax. — *A droite*.— *Poumon*, sain. Pas de tubercules.

A gauche. — *Poumon*, refoulé dans la gouttière vertébrale et au sommet de la cavité thoracique. Il n'est guère plus volumineux que le poing. Sa surface est tapissée de fausses membranes très-abondantes, qui se continuent, sans ligne de démarcation, sur le feuillet pariétal de la plèvre.

La cavité pleurale, loin d'être virtuelle est, par conséquent, très-réelle. Le poumon, même par l'insufflation, ne peut se dilater pour l'emplir, à cause de la résistance des fausses membranes, dont l'épaisseur est de plusieurs millimètres ; elles ressemblent entièrement à ces fausses membranes du péricarde, qu'on compare pour l'aspect à du savon resté sur la

paume des mains, quand on les écarte subitement après les avoir frottées. Elles tapissent toute la plèvre, sans excepter sa partie diaphragmatique, péricardique. Dans la cavité pleurale, on trouve, dans la moitié supérieure, de l'air ; dans la moitié inférieure, deux litres de liquide séro-purulent et sanguinolent.

Poumon, condensé dans son tissu, mais sauf d'altérations.

Abdomen. — *Rein droit*, normal. Il possède un seul uretère; mais celui-ci est dilaté et a le calibre d'un intestin grêle d'enfant. Il semble à lui seul avoir desservi les fonctions rénales, au moins vers les dernières semaines de l'existence.

A gauche, le rein est atrophié, mais surtout dans la partie inférieure. Là, se trouve appendu un kyste du volume d'un gros œuf de pigeon, et rempli de sérosité pure et non mélangée d'urine. Il est sans communication avec la substance rénale.

De plus, il existe de ce côté deux uretères dont le calibre est très-faible et au-dessous de la normale. Ces deux uretères sont parfaitement indépendants de leur origine à leur terminaison. Ils ont chacun leur bassinet, et chacun une ampoule vésicale.

A la partie postérieure du rein, toujours du côté gauche, on trouve une poche un peu revenue sur elle-même, mais dont les dimensions ont certainement dépassé les limites du rein, si on en juge par les adhérences nouvelles qu'on trouve à sa périphérie. Elle présente deux faces appliquées l'une contre l'autre. *La face antérieure* est formée par le tissu du rein lui-même, dont la capsule fibreuse est détruite, et dont le tiers de l'épaisseur corticale a aussi disparu.

La face postérieure repose sur les muscles de la région. Vers son centre, on trouve l'incision qui a donné issue au pus pendant la vie. Ces deux faces, d'ailleurs, présentent quelques débris de tissu cellulaire mélangé de pus et de lymphe plastique.

Malgré les recherches les plus minutieuses, il est impossible de découvrir aucune trace de communication entre la plèvre et le foyer rénal, ni trace ancienne, ni communication récente.

Vessie saine. La malade a toujours uriné seule et sans augmentation ou diminution de la miction pendant sa maladie.

Obs. XVI. — Vaginalite suppurée. — Plaques d'apparence cartilagineuse. — Dépôts calcaires, par M. Obédénare, interne des hôpitaux.

N..., puisatier, cinquante-deux ans, est entré dans le service de M. Maisonneuve, pour une tumeur du scrotum.

D'intelligence médiocre, les renseignements qu'il fournit sur son passé sont donnés avec peu de précision.

A l'âge de vingt ans, on lui a dit qu'il avait une hydrocèle à gauche. Entre vingt et vingt-cinq ans, il lui est survenu la tumeur qu'il porte actuellement dans la région inguinale gauche. Il prétend que pendant vingt-sept ans, jusqu'à ce jour par conséquent, cette tumeur n'a subi aucun changement, elle n'a donné lieu à aucun trouble de la santé, malgré l'exercice de sa profession, qui consiste à rester quelquefois pendant quatre heures dans un puits, plongé dans l'eau jusqu'au cou.

Le 20 mai 1865, sans cause connue, il est pris de frisson, puis de fièvre, elle dure quatre jours ; au bout de ce temps, il s'aperçoit que son scrotum a grossi notablement.

Etat du malade à son entrée (6 juin 1865). — On observe à gauche, une tumeur parfaitement cylindrique, longue de 16 centim., d'un diamètre de 7 centim. ; en haut, elle s'étend jusqu'à 3 centim. au-dessus de la crête iléo-pectinée, où elle paraît se confondre avec la paroi abdominale ; en bas, la tumeur se termine dans le scrotum par une extrémité arrondie. Elle n'adhère ni à la peau, ni à l'os. De consistance dure, ligneuse, ne donne lieu à aucune douleur quand on la presse. Le scrotum est tuméfié, rouge, douloureux. Dans la tumeur, on ne peut distinguer ni le cordon, ni le testicule. Les bourses présentent, à gauche et en bas (au niveau de la tumeur), une escarre molle, blafarde, et large de 7 centim. On enlève l'escarre, et toute la journée il s'échappe du pus par

cette ouverture. En y introduisant le doigt, on ne peut pas délimiter le testicule ; mais on y trouve des dépôts calcaires assez épais et des plaques cartilagineuses, ce qui fait penser à un enchondrôme du testicule. Au niveau de ces dépôts, la tumeur est douloureuse à la pression. Le testicule et le cordon du côté droit ne présentent rien de notable.

Le 16 juin, on extirpe la tumeur.

Voici le résultat de son examen :

La tumeur est creuse; les parois ont une épaisseur d'un centimètre et demi; elles sont formées d'un tissu fibreux blanc. La cavité paraît n'être autre chose que la cavité même de la tunique vaginale, tapissée par des fausses membranes; c'est une surface ridée d'une couleur jaune verdâtre. Le testicule paraît sain; il se trouve dans l'épaisseur de la paroi et tout à fait en bas. A la partie inférieure (au niveau du testicule, par conséquent) la cavité est tapissée dans tout son pourtour et dans une hauteur de 3 à 4 centimètres par une plaque épaisse de 2 à 5 millimètres, d'apparence cartilagineuse; dans l'épaisseur de cette plaque, on trouve des dépôts calcaires, très épais et très larges dans certains points. Il y a notamment un dépôt calcaire de 3 centim. carrés tout près du testicule. On trouve encore de petits dépôts calcaires disséminés sur la face interne de la cavité de la tumeur, à diverses hauteurs.

L'analyse microscopique des plaques d'apparence cartilagineuse, a montré qu'elles étaient formées d'un tissu fibreux (fibres lamineuses) et de granulations graisseuses et calcaires (carbonate de chaux) en abondance. Pas de trace de cellules cartilagineuses ni de chondroplastes.

Obs XVII. — Rapport de M. Ed. Cruveilhier sur un cas d'hermaphrodisme, présenté par M. Da Corogna.

M. Da Corogna vous a présenté un de ces cas d'hermaphrodisme apparent qui a eu, comme presque tous ces vices de

conformation, les honneurs d'examens médicaux multipliés, mais ce que ce fait offre de spécial, c'est que Béclard d'Angers, au nom d'une commission composée de Petit-Radel, Chaussier et de Béclard rapporteur, consigna ses observations dans le *Bulletin* de la Société de la Faculté de Médecine, année 1815. Nous pouvons ainsi, à cinquante années de distance, vérifier les opinions avancées par le célèbre anatomiste.

Ce cas est d'autant plus intéressant que les cas d'hermaphrodisme apparent coincidant avec la présence des ovaires examinés au microscope sont loin d'être fréquents. Geoffroy Saint-Hilaire en a cependant rapporté quelques exemples, et Marc, dans le *Dictionnaire en* 30 *volumes*, admet parfaitement leur possibilité. L'examen microscopique qui a été fait dans ce cas par M. Legros, interne à l'Hôtel-Dieu et élève distingué de M. Robin, ne laisse aucun doute sur l'existence d'ovaires contenant des vésicules de Graaf, mais il a été impossible de rencontrer des ovules, quelque répété qu'ait été l'examen. On ne peut donc révoquer en doute l'existence d'un hermaphrodisme apparent avec coexistence d'ovaires bien reconnaissables au microscope.

Marie-Madeleine Lefort est entrée à l'Hôtel-Dieu dans le service de M. Horteloup, le 20 août 1864, pour une pleurésie chronique : elle est âgée de 65 ans, et son état inspire de graves inquiétudes.

La tête est volumineuse et hors de proportion avec le corps; par sa calvitie, par la forme carrée de la région frontale, la saillie des pommettes, grâce enfin à la longueur de la barbe, qui a 35 centimètres, l'aspect est bien celui d'un homme. D'un autre côté, l'exiguité de la taille qui n'a que 1 mètre 50, la largeur du bassin dont les diamètres sont ceux d'un bassin de femme ordinaire, la petitesse des mains et des pieds, la présence de mamelles développées viennent attester une origine féminine. En jetant du reste un coup d'œil sur le portrait que M. Da Corogna nous présente, il semble que l'attitude soit celle d'une femme.

A mesure, du reste, que nous entrerons plus avant dans l'étude de la conformation de ce prétendu hermaphrodite, nous

verrons que l'ambiguité n'existe que pour les caractères extérieurs, et que lorsqu'on arrive à l'étude des organes internes, on ne peut éprouver de doute sérieux.

Les organes génitaux externes sont constitués par deux grandes lèvres longues de plus de dix centimètres : à leur partie antérieure on trouve un corps volumineux long de 0m.045, offrant à son extrémité un corps analogue à un gland imperforé et revêtu d'un prépuce à sa face dorsale, ce corps est érectile, et Béclard avait déjà constaté qu'il pouvait augmenter assez notablement de volume. Jusqu'à présent nous ne voyons là qu'un clitoris démesurément allongé, mais n'offrant aucun caractère qui rappelle un urètre masculin ; il y a cependant un fait sur lequel l'attention n'a pas été suffisamment attirée et qui me paraît offrir un certain intérêt, c'est que la face inférieure de cet organe érectile est creusée d'une gouttière tapissée d'une membrane lisse et présentant, d'après la relation de Béclard, « cinq petits trous placés sur la ligne « médiane et dans lesquels on peut introduire un stylet de « Méjean. » Ceci me paraît un caractère important, propre à faire hésiter même un anatomiste compétent; car n'a-t-on pas tendance à reconnaître dans cette gouttière la face supérieure d'un urètre atteint d'hypospadias et offrant comme à l'état normal des foramina de Morgagni.

A la partie antérieure de l'intervalle qui sépare les grandes lèvres est une ouverture arrondie qui reçoit facilement une sonde d'un calibre moyen,et par laquelle sortaient l'urine et le sang menstruel; en arrière de cet orifice, on a la sensation vague, ainsi que Béclard l'avait parfaitement noté d'une cavité dont on ne serait séparé que par l'épaisseur d'une membrane assez mince ; cette cloison part de la base des deux grandes lèvres et les unit entre elles. C'était cette cloison que Béclard se proposait de détruire, afin de constituer à Marie Lefort une vulve de dimension normale ; mais il paraît que l'opération, acceptée en 1815, fut indéfiniment retardée. Afin de terminer l'étude des organes externes, il faut noter qu'on ne sent dans l'épaisseur des grandes lèvres aucun corps offrant l'apparence de glande séminale.

En pratiquant le cathétérisme du canal, on pouvait arriver

à acquérir des notions assez exactes sur la disposition des organes internes. La sonde pénètre en effet à une profondeur de 0,08 à 0,10 et rencontre à ce niveau et en arrière un obstacle sensible à son contact que Béclard avait parfaitement vu être le col utérin : le toucher rectal ne lui avait laissé presqu'aucun doute sur ce point.

Restait un détail intéressant, mais qui ne put être bien éclairci, c'était la manière dont l'urètre s'ouvrait dans ce canal commun à l'urine et au sang menstruel. Marie Lefort prétendait que l'urine sortait en partie par les petits orifices reliés à la face inférieure de l'organe érectile, nous avons vu qu'il n'en était rien ; Béclard n'avait pu pratiquer le cathétérisme urétral, et avait admis gratuitement que l'urètre offrait plusieurs ouvertures situées profondément, et par lesquelles l'urine était versée à l'entrée du vagin ; c'était la seule erreur commise par l'éminent auteur et l'autopsie a montré que l'urètre communiquait avec le vagin par une ouverture unique et assez large dont le cathétérisme était possible avec une sonde de calibre ordinaire. Je dois noter aussi qu'au dessus de l'orifice urétral le canal commun s'élargit et change d'aspect. Au dessous du point où s'ouvre l'urètre la muqueuse est lisse, blanchâtre, offre quelques stries longitudinales et de petits culs de sac analogues aux orifices des lacunes de Morgagni; au dessus de ce point, au contraire, la muqueuse a beaucoup d'analogie avec la muqueuse vaginale.

Nous voyons donc que, s'il pouvait exister quelque doute au point de vue des organes externes, l'examen des organes internes n'en laissait subsister aucun. Marie Lefort était réglée depuis l'âge de 8 ans, et, ainsi que cela s'observe chez les femmes réglées de bonne heure, l'écoulement menstruel cessa plus tardivement que d'habitude ; c'est seulement à 48 ans qu'apparut le retour d'âge. L'écoulement menstruel avait donc duré quarante ans, presque le double du temps habituel. Je n'ai pas besoin d'ajouter que l'autopsie a montré deux ovaires parfaitement conformés et ne présentant, du reste, aucune cicatrice.

Je regrette seulement de ne trouver ni dans la relation de

Béclard, ni dans celle du présentateur, aucun indice et sur la quantité de l'écoulement et sur sa durée.

Le timbre de la voix n'a pas été noté non plus; il offrait cependant un certain intérêt au point de vue de l'ensemble des signes caractéristiques du sexe.

De quelle façon se faisaient les manifestations du sexe génital chez cet être femme pour tout médecin expérimenté; mais que sa conformation extérieure, aidée d'un peu d'imagination, pouvait faire considérer comme un être hybride?

Marie Lefort a toujours répondu aussi bien à Béclard qu'au présentateur, qu'elle n'avait jamais éprouvé de penchant que pour les hommes; elle n'avait eu de rapports qu'avec un ouvrier cordonnier, rapports qui n'auraient consisté qu'en de simples attouchements. Ce qui paraît confirmer, du reste, le peu d'énergie de ses penchants génésiques, c'est l'absence de toute grossesse, bien que la conformation des organes génitaux internes et externes se fût parfaitement prêtée à la conception.

L'observation que je viens d'analyser brièvement me paraît intéressante à deux points de vue. La conformation extérieure permettait-elle de détruire cet hermaphrodisme apparent et superficiel, et de rendre à cette femme le libre exercice de ses fonctions génitales? Béclard avait aussi bien préjugé de la question chirurgicale que de la question anatomique; il est certain qu'une simple division de la membrane qui unissait les grandes lèvres dans leurs trois quarts postérieurs aurait délivré Marie Lefort de son atrésie vaginale.

Mais le point, selon moi, le plus intéressant, et que je soumets au suffrage éclairé de nos collègues, est le mode de formation de cette ouverture anormale de l'urètre dans le vagin, de ce cloaque commun aux urines et au sang menstruel.

En étudiant le développement du bassin, nous voyons que l'allantoïde, partant de la partie inférieure de la portion rectale de l'intestin, et l'ouraque, se convertissant en vessie urinaire, les parties génito-urinaires internes et l'intestin aboutissent à un véritable cloaque comparable à celui que l'on voit à l'extérieur précéder la formation de l'anus et de l'orifice uro-génital.

Les auteurs décrivent avec soin la cloison qui se forme entre les organes génitaux et l'intestin ; mais ils s'occupent moins de celle qui isole les organes génitaux et les organes urinaires.

J'ai été frappé dernièrement par une communication que nous a faite M. Trélat à propos d'un cas de fistule vésico-vaginale que présentait M. Houël, et qu'il pensait être congénitale. Une telle fistule ne pouvait être congénitale, d'après M. Trélat, par cette raison que la cloison uro-génitale se forme de haut en bas, et qu'elle ne peut manquer à la partie supérieure sans manquer aussi à l'inférieure.

Le fait d'hermaphrodisme apparent dont je suis rapporteur (si, toutefois, il résulte d'un arrêt de développement), viendrait à l'encontre du mode de formation enseigné par M. Trélat ; nous voyons, en effet, la cloison manquer à la partie supérieure, tandis qu'elle existe à la partie inférieure, et c'est là un fait que je voulais signaler ; car les auteurs classiques s'occupent peu de cette phase du développement qui consiste en la séparation des réservoirs uro-génitaux.

Obs. XVIII. — Vice de conformation simulant l'hermaphrodisme, par M. T. Dodeuil, interne des hôpitaux (1).

Eugène B..., marchand de fleurs, âgé de soixante-six ans, est entré le 31 mai 1865, à la maison Municipale de Santé, dans le service de M. Bourdon.

Ce malade est dans un état désespéré, ce qui empêche d'obtenir de lui des renseignements sur le vice de conformation qui, deux jours avant sa mort a frappé notre attention.

Il a succombé le 3 juin, aux lésions suivantes : une cirrhose du foie, avec épanchement péritonéal, une bronchite chronique compliquée d'emphysème pulmonaire, enfin une péricardite caractérisée par un enduit crêmeux et un épanchement modéré.

(1) Voir la planche, 1.

Les signes extérieurs que nous avons remarqués pendant la vie sont d'abord le caractère de la voix qui avait un timbre assez singulier; on ne saurait mieux le comparer qu'à celui des femmes qui abusent des alcooliques et fatiguent leur larynx. Notre malade était adonné aux liqueurs fortes, et cela n'a pas été sans influence sur le développement de la cirrhose.

La stature est celle d'une femme de taille moyenne; les saillies musculaires sont peu prononcées, l'embonpoint est assez considérable.

Les cheveux sont plats, d'une longueur ordinaire ; le visage n'est point rasé; les poils de la barbe sont rares, très espacés, presque imperceptibles : l'ensemble de la physionomie a quelque chose de féminin.

Cet individu, considéré comme un homme, a été marié; il a reconnu un enfant né de sa femme avant le mariage; dans sa famille où il était regardé comme homme, il ne passait cependant pas pour le père de l'enfant. Sa femme est morte il y a quatre ans et demi,

Un des amis intimes d'Eugène B.., qui le connaît depuis dix-sept ans, nous dit qu'il a vécu très heureux en ménage; il paraissait avoir beaucoup de penchant pour les femmes; plusieurs fois il a été blâmé de son peu de réserve. Il se vantait volontiers de prouesses érotiques auxquelles on refusait de croire, en raison de son âge.

L'examen cadavérique nous montre que les mamelles, surtout celle du côté droit, ont un développement exagéré pour un individu mâle; mais leurs proportions sont loin d'atteindre celles qu'on observe communément chez la femme.

Le bassin a une amplitude remarquable, tout à fait insolite chez l'homme bien conformé.

Le système pileux que nous avons remarqué si peu développé sur la face l'est peut-être encore moins sur le thorax. Les poils de la région pelvienne sont peu fournis, l'anus en est presque complétement privé.

En explorant les trajets inguinaux, on trouve, du côté droit, une masse molle, arrondie, difficilement accessible, et qu'on ne peut bien sentir qu'en refoulant en bas les viscères abdominaux dont la pression augmente alors la saillie de ce corps

regardé comme un testicule. A la partie supérieure du canal inguinal gauche, on peut apprécier, mais d'une manière moins distincte, une petite masse douée des mêmes caractères.

Lorsque les cuisses sont rapprochées, on n'aperçoit qu'une fente vulviforme ; en les écartant, on distingue deux grandes lèvres limitant un orifice long de 10 centim. Cette fente vulvaire est tapissée d'un tégument qui a toutes les apparences d'une muqueuse. A la partie supérieure est un appendice semblable à un gros clitoris ou à un petit pénis long de 5 à 6 centimètres.

L'écartement des lèvres laisse voir une dépresssion qui a la plus grande ressemblance avec l'ouverture du vagin ; mais cette dépression ne présente qu'un orifice entouré de quelques plis, par lequel les sondes du plus gros calibre pénètrent directement dans le réservoir urinaire.

Pour distinguer l'orifice de l'urèthre, il faut non-seulement écarter les grandes lèvres, mais, en outre, relever un peu l'appendice en forme de clitoris. Entre ce dernier et l'orifice uréthral, est un espace de 2 centim. 1/2 occupé par un repli falciforme, véritable frein, qui, pendant l'érection, devait donner au petit pénis une direction identique à celle que prend le clitoris, et, par conséquent, toute opposée à celle de la verge.

Cet appendice imperforé se termine par un gland dont la base est entourée d'un capuchon préputial. Deux petits corps caverneux accolés constituent ce pénis rudimentaire. Les petites lèvres sont imparfaitement simulées par deux légers replis latéraux qui se détachent du prépuce.

L'examen anatomique de l'appareil génito-urinaire nous donne les résultats suivants :

Les reins ne sont nullement altérés ; les uretères suivent leur trajet normal pour se rendre dans la vessie. Ce dernier organe ne présente rien de particulier.

De chaque côté, dans le canal inguinal, existe un corps ovoïde ayant la consistance du testicule. En incisant le trajet inguinal, nous le trouvons tapissé par une membrane lisse continue avec le péritoine, et facile à isoler. Cette membrane n'est autre chose que la tunique vaginale ; il suffit de l'ouvrir pour constater qu'elle enveloppe de chaque côté un testicule

de forme régulière, mais environ moitié moins volumineux que chez un adulte bien développé.

Les deux testicules ont une tunique albuginée assez épaisse contenant la substance séminifère.

La vascularité et l'innervation de ces glandes paraissent régulières.

Chacune d'elles est munie de son épididyme, duquel part un canal déférent, de calibre normal, parfaitement cylindrique, sans bosselures, doué de la grande consistance qui est caractéristique. Ce canal est accompagné d'une artère déférentielle assez volumineuse, que nous avons suivie depuis l'épididyme jusqu'à sa source ; elle naît, comme presque toujours, de l'hémorrhoïdale moyenne.

Les canaux déférents se rendent dans les vésicules séminales assez bien développées, mais ne contenant pas de sperme. Les canaux éjaculateurs s'ouvrent dans l'utricule prostatique, dont les dimensions sont ici plus considérables que de coutume. On peut, en effet, introduire l'extrémité d'une sonde ordinaire en argent dans cet utricule, dont la profondeur atteint presque un centimètre.

La prostate est tout à fait rudimentaire ; elle n'est représentée que par quelques granulations disséminées dans du tissu fibreux.

Chez le sujet de cette observation, on ne peut pas douter de l'existence des testicules. Il a été facile, en effet, d'isoler des portions de canalicules spermatiques atteignant parfois jusqu'à 2 cent. de longueur. M. le docteur Ordonez, qui a examiné avec le plus grand soin ces canalicules, a trouvé qu'ils présentent certaines altérations dignes de remarque.

D'abord, la paroi externe ou tunique adventice, formée de tissu fibrillaire (conjonctif), est considérablement épaissie, de sorte qu'elle représente huit ou dix fois son épaisseur normale ; il y a eu, par conséquent, hypergénèse du tissu fibrillaire.

La tunique moyenne ou gaîne propre des canalicules spermatiques, hyaline et mince à l'état normal, est également très-épaissie, et, par l'application de l'acide acétique concentré qui attaque fortement la tunique externe ou adven-

tice, il est facile d'étudier la tunique hyaline et de constater à sa surface la présence d'un grand nombre de noyaux embryoplastiques en voie de développement.

La tunique interne ou épithéliale n'existe pas : on voit à sa place, et seulement de distance en distance, à l'intérieur des canalicules, des dépôts d'une matière granuleuse, dernier vestige de la destruction de la gaîne épithéliale.

Cette matière se dissout en grande partie dans l'alcool rectifié, l'éther sulfurique et le chloroforme; elle contient de la margarine et de la cholestérine, ainsi que des granulations de carbonate et de phosphate de chaux.

Il n'a pas été possible de constater la moindre trace de cellules spermatiques ni de spermatozoïdes; du reste, la composition histologique des canalicules séminifères indique bien que ces organes étaient dans des conditions qui excluent toute sécrétion.

Il faut noter aussi qu'au milieu du tissu fibrillaire destiné à relier ensemble les canalicules spermatiques, il s'est développé un grand nombre de vésicules adipeuses.

Eugène B... nous présente-t-il un exemple de ce qu'on appelle l'hermaphrodisme transverse? Ou bien s'agit-il de l'arrêt de développement connu sous le nom d'hypospadias scrotal?

L'hermaphrodisme transverse ne donnerait, selon nous, qu'une explication imparfaite de ce vice de conformation. Il n'est guère possible d'admettre que, dans le cas actuel, le segment interne des organes génitaux se soit développé sur le type mâle, et le segment externe sur le type femelle.

Les organes externes n'ont de féminin que les apparences, et un examen attentif démontre immédiatement que le seul orifice qui débouche dans l'ouverture en forme de vulve n'est autre que celui de l'urètre un peu plus large qu'à l'état normal. Le vagin manque; on n'en trouve aucun vestige.

Il est bien plus rationnel d'admettre que l'individu est complétement mâle, que ses organes se sont formés sur le même type, et qu'il a été tout simplement victime d'un arrêt de développement. Les organes externes ont conservé d'une façon définitive la forme transitoire qu'on observe chez le

fœtus depuis la cinquième semaine jusqu'à la fin du deuxième mois environ. Pendant cette période, les apparences féminines dominent : il n'est pas possible de préciser le sexe auquel appartiendra ultérieurement le fœtus.

Ici l'arrêt a été double : il a porté à la fois sur les organes internes et sur les organes externes.

On sait que l'appareil génito-urinaire est divisé d'abord en deux segments isolés qui se développent d'une manière indépendante. Cette indépendance d'évolution explique pourquoi le vice de conformation peut n'atteindre que l'un des deux segments.

D'autre part, le développement étant connexe, les deux séries d'organes concourant au même but, on comprend très-bien que la cause qui agit sur l'un puisse retentir sur l'autre. Il n'est donc pas étonnant qu'avec l'imperfection des organes externes, nous ayons à constater un arrêt dans la migration des testicules, et une altération de structure incompatible avec la sécrétion régulière.

On peut aussi se demander pourquoi les parties internes sont le siége d'une anomalie moins prononcée. Sans avoir la prétention de répondre rigoureusement à la question et sans méconnaître l'obscurité des causes perturbatrices, nous croyons pouvoir dire que l'arrêt d'évolution se fait moins sentir sur les organes internes, parce que leur développement est plus précoce.

M. *Giraldès*. Cet exemple vient confirmer un grand nombre de faits qui ont donné lieu à des procès et à des jugements singuliers qui se trouvent réunis dans l'ouvrage d'Arnouldt sur l'Hermaphrodisme.

Ce ne sont pas là des cas extrêmement rares. J'ai pu en voir plusieurs chez des individus jeunes et adultes.

Tous ces faits ont toujours une même direction, ce sont des individus du sexe masculin qui présentent à des degrés plus ou moins marqués les apparences féminines. D'autres ont des formes masculines plus accentuées. Il n'y a pas de règle absolument fixe.

Ce sont, à proprement parler, des hypospadias très profonds, et on peut suivre la gradation dans ces malformations depuis

[illegible]istence d'une vulve avec des grandes lèvres bien développées, jusqu'à la fente uréthrale ne formant qu'une petite ouverture périnéale.

M. [illegible]*el*. Je n'ai jamais vu d'hermaphrodisme féminin. J'ai exa[illegible]né le fait de M Follin, un individu avait un vagin, un utéru[illegible] trompe et un ovaire d'un côté, de l'autre il avait un te[illegible]le. Mais en présence de tous les autres exemples que je con[illegible], je crois pouvoir élever des doutes sur celui-là. En effet [illegible] les autres cas, on trouve toujours les testicules. Le[illegible]vidus ont un vagin, même un utérus, mais ils ont tou[illegible] testicule, c'est là ce qui détermine leur sexe.

M. *G*[illegible] l'époque où M. Follin a décrit cette pièce, on ne co[illegible]ssai[illegible]s encore la structure de l'ovaire comme on la co[illegible]t auj[illegible]d'hui, grâce aux travaux de M. Pfeuffer. Peut-être [illegible] les [illegible]aissances actuelles n'arriverait-on pas aux mêm[illegible] résulta[illegible]

EXTRAI[illegible] RAPPORT DE M. RÉNÉ BLACHE SUR [illegible]OBSERVATION PRÉCÉDENTE.

La question [illegible]'hermaphrodisme est bien digne de notre intérêt, aujour[illegible]i surtout qu'elle n'a plus seulement pour effet d'exciter [illegible] curiosité ou de soulever des interprétations plus ou [illegible]s bizarres. Nous sommes loin des temps où l'on semblait [illegible]rder quelque crédit à ce lascif et poétique assemblage co[illegible]aré à l'union de la nymphe Salmacis avec le fils de Vé[illegible] de Mercure.

T[illegible] est simplifié ; l'hermaphrodite n'est plus constitué par la réunion de deux existences ; c'est, au contraire, le plus souvent un être unique et incomplet, modifié dans son évolution et presque toujours incapable de remplir le but physiologique auquel étaient destinés ses organes.

Les premiers auteurs qui se sont occupés de la question, séduits par l'amour du merveilleux, se sont souvent écartés de la rigoureuse observation. Au défaut de précision qui existe dans beaucoup de faits de ce genre se joint un autre inconvénient : la structure des organes glanduleux imparfaitement connue n'a peut-être pas toujours permis de fixer la nature exacte des

glandes (ovaires ou testicules) plus ou moins parfaitement développés.

D'autre part, l'étude approfondie de l'anatomie de développement nous autorise à juger et à écarter un grand nombre d'obscurités.

M. Dodeuil a su profiter de tous les avantages que les découvertes récentes donnent aux observations de notre temps, et ce fait, qui jadis aurait dû paraître d'une complexité et d'une bizarrerie inexplicables, devient simple, et je dirai presque naturel grâce aux notions fournies par la science moderne, jointes à un esprit rigoureux d'observation.

Après avoir fait ressortir les apparences extérieures qui auraient pu en imposer à un observateur superficiel, M. Dodeuil en fait justice ; il vous présente une preuve sans réplique : les testicules offrant un volume très suffisant, mais retenus dans le canal inguinal.

L'ectopie double du testicule méritait bien à elle seule une certaine attention, elle est assez rare, puisque sur 10,800 individus Marchal n'en a rencontré qu'un seul cas. Il n'était pas sans intérêt de voir si le sujet de l'observation cryptorchide atteint d'ectopie inguinale double, possédait des testicules régulièrement conformés et capables de sécréter un liquide fécondant. L'examen microscopique seul pouvait décider la question; il a été fait avec le plus grand soin. La paroi externe des canalicules spermatiques formée de tissu conjonctif avait huit ou dix fois son épaisseur normale. La tunique moyenne offrait également des modifications importantes ; enfin la couche épithéliale n'existait qu'à l'état de vestiges profondément modifiés. Ces détails sont appuyés de l'autorité de M. le docteur Ordonez dont le talent vous est connu.

En aucun point des voies spermatiques il n'y avait de spermatozoïdes ni de cellules spermatiques.

On pourrait objecter que les progrès de l'âge sont pour beaucoup dans cette altération ; sans nier leur influence, on doit reconnaître qu'il y a ici plus qu'une modification sénile, et qu'il est à peu près certain que le sujet même dans la vigueur de l'âge était inféconde.

Ce fait tend à confirmer cette conclusion : Que les hommes

dont les testicules sont incomplétement descendus n'ont point d'animalcules spermatiques et ne peuvent féconder. Il est parfaitement d'accord avec les cas relatés par Godard, et avec ceux observés sur l'homme et sur les animaux par MM. Follin et Goubaux, ainsi que par M. Bouley.

La question de la fécondité a été examinée comme elle devait l'être, et il était difficile de pousser plus loin l'investigation.

Un autre point moins important, peut-être, aurait été de savoir si l'individu était capable de pratiquer un coït régulier avec éjaculation. Cette question n'a pu être complètement élucidée ; car le malade n'était plus en état de donner des renseignements lorsqu'on s'est aperçu de son vice de conformation, et dans son entourage personne n'a pu nous aider pour établir ce fait. Le volume du pénis, quoique faible était néanmoins suffisant pour permettre la copulation ; mais ce pénis était imperforé ; l'urèthre auquel il aurait dû servir de guide et de support se terminait à la racine de cette exubérance qui manquait son double but. Le sperme n'aurait donc pénétré que très-difficilement dans l'organe femelle, et il ne pouvait s'y engager qu'au moyen d'une simple juxtaposition d'orifice.

Outre cet inconvénient, M. Dodeuil vous a montré les difficultés que devait présenter pour une véritable copulation un repli falciforme fixant à l'orifice de l'urètre l'extrémité de la verge rudimentaire, de sorte que cet appendice en érection devait s'infléchir en bas en décrivant un arc à convexité antéro-supérieure.

En résumé, il s'agit d'un individu offrant un vice de conformation qui simule l'hermaphrodisme transverse, mais qui n'est tout simplement qu'un hypospadias scrotal très-complet, avec ectopie inguinale double. Cette malformation a eu pour conséquence très probable non-seulement l'infécondité, mais encore l'impuissance.

XLe ANNÉE. — JUILLET 1865.

SOMMAIRE :

EXTRAITS DES PROCÈS-VERBAUX. — 1. Anévrysme de l'aorte. — 2. Franges synoviales du péricarde. — 3. Tumeur hématique de la région faciale. — 4. Kyste hydatique du foie. — 5. Kyste de l'ovaire. — 6. Abcès sous-périostique de la colonne vertébrale. — 7. Séquestre de la tête de l'humérus. — 8. Tumeur blanche du genou. — 9. Tumeur fibro-plastique volumineuse de la cuisse droite chez une jeune femme. — 10. Hématocèle vaginale consécutive à une hydrocèle. — 11. Tubercules du testicule. — 12. Kyste des trompes ovariennes.

OBSERVATIONS. — I. Tumeurs cérébrales multiples. Rapport par M. DUGUET, interne des hôpitaux.

II. Ankylose incomplète du genou, par M. E. LABBÉE, interne des hôpitaux.

III. Kyste du cordon, par M. LOUVET, interne des hôpitaux.

IV. Tumeur fibro-plastique péridydymaire, par M. LOUVET, interne des hôpitaux.

V. Tuberculisation de l'épididyme, par M. LOUVET, interne des hôpitaux.

VI. Tumeur encéphaloide des bourses chez un enfant de seize mois, par M. LOUVET, interne des hôpitaux.

Rapport sur les observations précédentes de M. Louvet, par M. HAYEM, interne des hôpitaux.

VII. Kyste de l'ovaire en voie de regression ; tuberculisation aiguë des poumons et des méninges, par M. DODEUIL, interne des hôpitaux.

VIII. Contribution à l'étude de la structure et du développement des tumeurs cartilagineuses, par M. le docteur RANVIER.

PRÉSIDENCE DE M. CRUVEILHIER.

1. *Anévrysme de l'aorte.*

M. *Duguet* montre de nouveau à l'occasion de la discussion sur les caillots des anévrysmes la pièce qu'il a déjà présentée il y a treize mois. (*Bulletins,* p. 104. Année 1864).

Le point important est la disposition des caillots qui pénètrent dans les anfractuosités formées par les os usés et qui sont là en contact avec le tissu osseux, sans interposition du tissu cellulaire.

M. *Desprès :* Ces caillots ne sont pas appliqués sur les os par couches parallèles aux anfractuosités osseuses. Ils arrivent sur ce tissu perpendiculairement ; ils sont donc comme usés par leur contact avec le squelette.

Pour moi, c'est là une déformation secondaire, une destruction des caillots consécutive à la disparition de la tunique celluleuse qui les avait formés.

M. *Duguet :* Je ne nie pas que les caillots formés dans l'anévrysme n'aient été usés par leur contact avec l'os. Seulement si c'est le tissu cellulaire qui les a formés, il devrait y avoir de nouvelles couches là où il y a tissu cellulaire encore existant et une sorte de rupture dans le caillot là où cesse le tissu cellulaire. Ce n'est pas ce que l'on constate. Il n'y a pas de vide dans les caillots là où cesse le tissu cellulaire.

M. *Lalorde* · Je ne puis que protester contre la confusion que l'on introduit, et qui veut faire sécréter un caillot par une tunique celluleuse.

---

2. *Franges synoviales du péricarde.*

M. *Bouchard* attire l'attention de la Société sur une lésion du péricarde qu'il considère comme tout-à-fait exceptionnelle. Il a trouvé, sur un enfant mort de la coqueluche, quelque chose d'analogue aux traces d'une ancienne péricardite. Mais l'examen microscopique lui a montré que c'étaient de véri-

tables polypes. Ce sont des franges synoviales allongées, supportées par un pédicule grêle. Elles ont, en longueur, quinze ou vingt fois leur largeur. Dans l'intérieur, on trouve deux ou quatre capillaires; du tissu conjonctif; pas de fibrine ni d'éléments du sang. Ces papilles n'ont pas d'épithélium.

Le reste du péricarde est sain.

On n'avait aucun antécédent.

L'auscultation cardiaque fut très-difficile pendant les deux jours que l'enfant passa dans les salles. Il y avait une dyspnée intense (120 R) et des caillots cardiaques.

Une fois, il parut exister un bruit de souffle double, rappelant un peu le bruit de piaulement; mais, à un second examen, on ne put le retrouver.

M. *Chassaignac :* Il est possible que cette lésion n'ait pas encore été décrite dans le péricarde ; mais M. Stephenson, d'Odessa, dans son travail sur les corps libres des articulations a décrit des villosités synoviales qui ne sont pas sans analogie avec ce que nous voyons ici.

M. *Bouchard :* Il y a des différences importantes: les villosités sont moins vasculaires que celles des articulations. De plus, il n'y a pas d'épithélium. Enfin elles ne diffèrent pas moins des néo membranes par leur moindre vascularisation.

---

3. *Tumeur hématique de la région faciale.*

M. *Ed. Cruveilhier* présente une tumeur hématique de la région faciale, enlevée par M. Nélaton. Le malade, âgé de 52 ans, portait cette tumeur depuis deux ans et demi. Le plus grand nombre des chirurgiens qu'il a consultés l'avaient regardée comme maligne. M. Nélaton avait porté le diagnostic de tumeur hématique.

La tumeur occupait toute la région faciale depuis l'apophyse zygomatique qu'elle avait repoussée en haut, puis avait envahi les régions sus et sous-hyodienne presque jusqu'à la clavicule.

M. Nélaton sectionna la branche de la mâchoire inférieure

entre la canine et la première molaire, incisa le muscle masséter, étalé sur la tumeur, au niveau de ses insertions et put assez facilement énucléer la tumeur en arrière. On ne lia qu'une seule artère, la faciale. On enleva la glande sublinguale et le nerf lingual. Il ne restait plus trace du maxillaire inférieur, excepté au niveau du condyle où on retrouva un fragment de cartilage. On voit sur la tumeur l'insertion du temporal sans présence de substance osseuse.

Cette tumeur est formée par un kyste épais ; il est rempli de caillots qui ressemblent beaucoup à ceux des anévrysmes.

M. Robin, à qui on a soumis cette tumeur, a constaté la présence de caillots et de masses épithéliales de nature cylindrique à noyau sphérique.

Il regarde cette tumeur comme développée aux dépens d'un bulbe dentaire, probablement de la dent de sagesse.

---

4. *Kyste hydatique du foie.*

M. *Gouguenheim :* Une jeune femme de 26 ans, entrée à l'hôpital il y a six mois, était malade depuis deux ans et demi. Elle portait une tumeur s'étendant dans presque toute la cavité abdominale. On constatait, par la palpation, des bosselures dures, comme dans une tumeur cancéreuse ; une de ces bosselures était plus mobile et plus rénitente. Pas de frémissement. La femme était très-amaigrie. Pas d'ictère. Appétit conservé pendant longtemps. Dyspnée quelquefois très-intense. Dans les deux derniers mois, œdème des jambes s'accroissant progressivement. Dans les derniers jours, ictère accompagné de symptômes typhiques ; ataxo-adynamie ; mort.

Autopsie.

Le foie a 40 cent. transversalement sur 20 de hauteur ; il présente des bosselures jaunâtres à la surface ; il ressemble tout-à-fait à un foie cancéreux ; il remplissait les hypochondres et s'étendait très-près de l'arcade du pubis. A la coupe, on voit de très-nombreuses cavités pleines d'hydatides ;

au microscope, on constate la présence de crochets caractéris tiques; la vésicule en est remplie, et ses parois elles-mêmes forment de petites poches à forme tubéreuse ; c'est cette bosselure plus mobile qu'on constatait pendant la vie. Quelques-unes des poches s'étaient rompues dans les canaux biliaires, d'où l'ictère et l'origine des symptômes qui s'étaient manifestés sur la fin de la vie de la malade. La rate formait aussi une vaste poche remplie d'hydatides, et prolongeait la tumeur du côté gauche.

Rien à noter pour les autres organes.

La circonstance curieuse de cette observation est la difficulté de diagnostic de la tumeur, qui ressemble beaucoup à une tumeur cancéreuse. L'âge du sujet, la longueur de la maladie formaient les seules présomptions en faveur de l'opinion d'une tumeur à hydatides.

M. *Cruveilhier :* Quelquefois ces poches hydatiques communiquent avec les voies biliaires : c'est précisément ici un de ces exemples. La poche est colorée par le liquide biliaire, qui détermine la mort de l'hydatide, et peut amener la guérison dans le cas de poche uniloculaire. Par malheur, cette communication s'accompagne souvent d'accidents inflammatoires plus ou moins graves.

---

5. *Kyste de l'ovaire. — Thrombose veineuse du membre inférieur droit. — Embolie. — Mort.*

M. *Gouguenheim :* Il est entré dans le service de M Bouley, une femme de quarante-huit ans, qui n'était plus réglée. Elle porte une tumeur datant de un an. Celle-ci occupe tout l'abdomen. Elle est très fluctuante. Les parois sont très minces et causent une sorte de mobilité du liquide, mais pas aussi prononcée que pour l'ascite. Œdème de la jambe droite non douloureux ne diminuant pas par la position horizontale, rien à l'autre jambe. Etat général bon ; au bout d'un mois de séjour cette femme meurt subitement en quelques minutes.

Autopsie. Abdomen, kyste énorme de l'ovaire droit à parois

pellucides, contenant 7 à 8 litres d'un liquide incolore, comme de l'eau. L'ovaire droit a disparu complétement; le gauche existe; l'utérus renferme quelques tumeurs fibreuses excessivement dures, rien aux trompes. Les autres organes de l'abdomen sont sains, les poumons sont congestionnés, noirâtres, le gros tronc de l'artère pulmonaire est rempli de plusieurs caillots qui la bouchent complétement, ces caillots ressemblent tout à fait à des paquets de sangsues, ils sont entourés d'autres caillots plus récents non organisés ; le cœur, surtout les cavités droites, sont remplies par des caillots mous. Les veines iliaques externe et interne contenaient des caillots durs dans leur intérieur.

---

6. *Abcès sous-périostique de la colonne vertébrale.*

M. *Duguet* présente une série de pièces recueillies sur un même enfant mort dans le service de M. Bouchut. Lors d'un premier séjour fait il y a quelques mois on avait pensé à l'existence d'une tuberculisation, parce que l'enfant âgé de quatorze ans avait une bronchite rebelle, et présentait un aspect cachectique ; ses doigts et ses orteils présentaient le caractère des doigts dits en massue.

Le malade rentra à l'hôpital il y a six semaines.

L'auscultation ne fournit pas de grands renseignements, il avait une péritonite chronique très évidente, puis il fut pris de muguet.

Quinze jours avant qu'il ne mourut, on sentit au niveau du sternum des battements coïncidant avec les bruits du cœur.

A l'autopsie, on vit que cette tumeur sternale était purulente; qu'une des parois du foyer était formée par le péricarde que le foyer avait détruit les articulations chondro-sternales, et perforé le sternum. Ce foyer s'étendait en arrière entre le diaphragme et le poumon jusqu'à la colonne vertébrale.

Dans l'abdomen ce même foyer s'avançait jusqu'au dessous du foie et de la rate. Il était entré dans la gaîne du psoas et avait perforé le péritoine.

L'origine de ce foyer était constituée par une poche purulente prévertébrable étendue de la deuxième dorsale, jusqu'aux dernières vertèbres lombaires. Le pus se trouvait entre la surface osseuse des vertèbres et le périoste soulevé. Elles étaient dénudées, nécrosées en quelques points.

Il n'y avait pas de tubercules, ni de granulations.

En fusant le long des côtes, le pus avait provoqué la formation de foyers purulents isolés.

En disséquant les doigts en forme de massue, on voit que les phalanges sont manifestement hypertrophiées. Mais il n'y a rien dans le cœur, ni les poumons.

C'est donc un abcès sous-périostique de la colonne dorsale, propagé dans un grand nombre de directions.

M. *Chassaignac :* Ce fait est très intéressant; souvent on attribue à la présence d'une tuberculisation peu évidente les phénomènes qui ne sont que la conséquence de la suppuration. Il faut bien savoir que souvent la rétention du pus amène la mort sans l'intervention d'aucune diathèse. Aussi doit-on avoir pour principe de constamment faire sortir le pus.

Ce que vient de nous exposer M. Duguet me fait souvenir d'un malade qui portait, lui aussi, une fistule dans la région précordiale. Quand on introduisait une sonde dans cette fistule, les battements du cœur la faisaient s'agiter avec une grande vigueur. Nous l'examinâmes à ce point de vue avec M. Marey. On pouvait introduire par cette fistule, quatre à cinq bougies soudées bout à bout, ce qui ne constituait pas moins qu'une longueur de trois ou quatre pieds. L'origine était profonde et peut-être vertébrale comme dans le cas présent, on eut soin de veiller à ce que le foyer pût toujours se vider, et le malade guérit.

---

7. *Séquestre de la tête de l'humérus.*

M. *Faure :* Le nommé Genest (Désiré), âgé de vingt-six ans, sculpteur, entre le 18 mai 1865, à l'hôpital de la Pitié, salle Saint-Gabriel, service de M. Richet.

D'un tempérament lymphatique, d'une constitution assez forte, il jouit habituellement d'une assez bonne santé. Depuis dix ans il est sujet à des douleurs dans le bras gauche, et ce bras s'est moins développé que le droit, ce qui l'a fait réformer lors de la révision. Pendant l'hiver de 1853 à 1854, il a souffert continuellement dans le bras, et les mouvements de l'épaule sont devenus impossibles. Au mois de mars dernier il est entré une première fois à l'hôpital pour un abcès de l'aisselle, cet abcès ouvert est devenu fistuleux.

Lors de son entrée au mois de mai, on constatait que le moignon de l'épaule gauche était comme atrophié; on sentait très bien les os à travers les parties molles : la tête humérale saisie entre deux doigts paraissait plus grosse que celle du côté opposé; les mouvements communiqués au bras ne se passaient pas dans l'articulation scapulo-humérale, mais étaient transmis à l'omoplate : les masses musculaires, de l'épaule et du bras étaient atrophiées; il n'y avait aucun gonflement des parties molles. Un second abcès s'est formé sur la paroi antérieure de l'aisselle. On l'ouvre le 26 mai ; un stylet introduit par l'ouverture s'engage dans un passage étroit où il glisse à frottement, mais sans donner la sensation d'une surface osseuse dénudée.

Le 27 juin, M. Richet a fait la résection de la tête de l'humérus. L'opération a présenté de grandes difficultés à cause d'adhérences fibreuses établies entre la tête humérale et la cavité glénoïde; celle-ci présentait une surface inégale, mais partout recouverte de cartilage.

Une coupe verticale de la tête de l'humérus montre à son centre deux cavités, l'une interne tapissée par une membrane pyogénique, et renfermant un petit séquestre du volume d'un petit pois; ce séquestre est enveloppé d'une membrane molle qui se continue avec la membrane pyogénique; la cavité très irrégulière, d'une longueur de 2 centim. s'ouvre à sa partie supérieure dans le trajet fistuleux par lequel on introduisait un stylet; celui-ci arrivait donc dans la cavité osseuse où la membrane pyogénique l'empêchait de frotter contre le tissu osseux.

En dehors de cette première cavité en existe une seconde,

contenant un séquestre plus volumineux; lequel n'est pas encore mobile, comme celui de l'autre cavité.

---

8. *Tumeur blanche du genou.*

M. *Faure* présente une tumeur blanche du genou qui a nécessité une amputation de cuisse.

La malade âgée de vingt-deux ans, avait vu débuter son affection dix ans auparavant : pendant le cours de la maladie on avait vu survenir un certain nombre de rémissions de peu de durée, qui avaient fait espérer à plusieurs reprises la guérison. Au mois de janvier il survint deux fistules et les douleurs jusqu'alors peu vives, prirent un accroissement notable.

M. Richet se décida à faire l'amputation en raison des fistules et d'une luxation incomplète de la jambe sur la cuisse.

A l'autopsie on voit qu'entre les surfaces osseuses se trouve une substance molle, lardacée; les cartilages sont détruits dans presque toute leur étendue; les surfaces articulaires sont vasculaires, et le tissu osseux est comme éburné. Les trajets fistuleux n'arrivent pas jusqu'aux os dont les épiphyses offrent des cavités remplies d'une substance graisseuse; le canal médullaire est rempli lui-même d'une moelle diffluente et adipeuse.

En avant de la jointure se trouve un petit abcès; la rotule était luxée en dehors.

L'os est sain au niveau du point où la scie a porté.

Pour M. Richet la tumeur blanche aurait débuté dans l'article, c'est-à-dire à la fois dans les parties molles et les os.

M. *Parmentier*. Je désirerais savoir si cette amputation a été jugée tout à fait nécessaire, et si elle n'a pas été imposée par un état général mauvais.

M. *Faure* : La marche de la maladie, sa longue durée sans amélioration ont paru rendre l'amputation indispensable.

M. *Chassaignac* : Sans faire d'application formelle de ce que je vais dire au cas présent, je crois que lorsqu'il y a des abcès

sans origine osseuse, c'est là le cas d'employer le drainage qui donne au pus un écoulement facile.

---

9. Tumeur fibro-plastique volumineuse de la cuisse droite chez une jeune femme.

M. *Boucher :* Madame B..., âgée de 27 ans, mariée, mère d'un enfant bien portant, est entrée à la maison municipale de santé, service de M. Demarquay, le 10 juillet 1865. Elle a toujours été d'une constitution assez délicate; mais sa santé est assez bonne aujourd'hui. Elle n'a dans sa famille aucun antécédent pathologique. Vers l'âge de 15 ou 16 ans, elle commença à ressentir à l'union du tiers supérieur avec les deux tiers inférieurs de la cuisse droite une douleur légère qu tantôt se réveillait par la pression, tantôt se traduisait par des élancements assez vifs. Sa marche était pénible ; elle boitait même un peu, surtout après une course un peu longue. Il n'y avait rien d'apparent à l'extérieur. A 24 ans elle eut un enfant, et un mois après l'accouchement, elle s'aperçut de la présence à la partie supérieure et externe de la cuisse droite d'une grosseur dure, large environ comme une pièce de cinq francs. Cette tumeur s'accrut très-lentement pendant une année environ ; mais depuis deux ans l'accroissement a été beaucoup plus rapide. La malade subit un traitement à l'iodure de potassium, qui n'amena aucune modification dans la tumeur, ce traitement lui était donné en même temps pour des engorgements ganglionnaires de la région cervicale.

Trois mois avant son entrée à l'hôpital, la tumeur qui avait toujours été très-dure se ramollit en un point qui bientôt forma une légère saillie. Quelque temps après, un point voisin se ramollit à son tour et sembla, au dire de la malade, bientôt se réunir au premier.

La malade entre à l'hôpital le 10 juillet, et on constate l'état suivant :

La cuisse droite est le siége d'une tumeur volumineuse qui, commençant sur le bord externe de la cuisse, couvre la face

antérieure et s'arrête à quelque distance du bord interne. Elle semble commencer à 2 1/2 ou 3 centimètres au dessous du grand trochanter. La cuisse malade présente une circonférence de 56 centimètres. La longueur de la tumeur est de 24 centimètres. Sur la tumeur, à l'union de la région externe et de la région antérieure de la cuisse est une saillie molle et fluctuante. A ce niveau la peau est violacée, comme amincie, et paraît sur le point de se rompre. Toute la tumeur, du reste, donne une sensation de fluctuation, excepté cependant à sa portion interne, où elle est dure. On examine la position de l'artère fémorale qui occupe sa place normale au pli de l'aine pour de là passer sous la tumeur en se rejetant un peu en dedans.

La malade est examinée par MM. Michon, Monod et Demarquay. Après un mûr examen, on croit à l'existence d'une tumeur fibro-plastique, bien que l'âge de la malade semblât tout d'abord devoir éloigner cette idée. Le 15 juillet, on pratique dans le point saillant une ponction exploratrice qui donne issue à 50 grammes environ d'un liquide sanguinolent, sanieux et épais. Cette ponction confirme le diagnostic porté et immédiatement on se décide à pratiquer l'opération de cette tumeur.

Cette opération fut longue et difficile à cause de l'adhérence intime de la tumeur aux fibres du triceps crural dans l'intérieur duquel elle semblait avoir pris naissance. De plus lorsqu'on manœuvrait en dedans, il fallait toujours songer à éviter les vaisseaux fémoraux. Enfin on rencontra une portion qui semblait lui servir de pédicule. Après l'avoir solidement liée, la tumeur fut définitivement enlevée.

Cette tumeur était complétement enkystée. Elle pesait 1,300 grammes et présente une circonférence de 43 centimètres environ dans sa plus grande largeur, de 32 dans sa plus petite. A sa partie antérieure se trouvent trois espèces de poches dont la plus grande pourrait loger une petite orange. C'est dans ces poches qu'était logé le liquide qui a été retiré par la ponction exploratrice. La tumeur elle-même est constituée par une masse très-dure qui à la coupe présente une surface d'un blanc grisâtre, lisse et brillante. Il ne sort pas

de suc à la pression. Ces caractères sont tout à fait ceux des tumeurs fibro-plastiques, et l'examen histologique ne laisse aucun doute sur la nature fibro-plastique de la tumeur.

---

10. *Hématocèle vaginale consécutive à une hydrocèle. — Calculs vésicaux.*

M. *Peulevé :* Félix D., cultivateur, âgé de soixante-six ans, entre à l'hôpital Lariboisière, le 29 mai 1865, pour se faire traiter de calculs vésicaux. Cet homme paraît avoir été d'une robuste constitution ; il n'a jamais eu ni syphilis, ni blennorrhagie.

Il y a deux ans, sans cause appréciable, il vit la bourse gauche gonfler lentement. Il avait une hydrocèle. Quelques mois après, il éprouva, en urinant, des douleurs assez vives ; les urines déposaient un gravier rouge ; tous ces accidents l'inquiétaient, et, il y a un an, un médecin reconnut l'existence de calculs vésicaux, et pratiqua quelques séances de lithotritie. La tumeur des bourses continua à augmenter ; lors de l'entrée du malade à l'hôpital, elle avait le volume du poing. Elle était parfaitement transparente, et il n'y avait aucun doute sur la nature du liquide : c'était une hydrocèle.

Les calculs existaient toujours ; on dut pratiquer de nouveau la lithotritie ; on fit trois ou quatre séances ; mais on fut obligé de suspendre les manœuvres, à cause de la douleur violente que le malade éprouvait dans le testicule gauche. La tumeur augmenta d'un quart environ en quelques jours, et elle resta, jusqu'au mois de juillet, le siége de douleurs lancinantes, passagères, précédées et suivies d'une sensation de pesanteur et de tension. Ajoutons que le malade urinait du sang et du pus.

On se décida alors à opérer la tumeur des bourses, à l'inciser pour faire sortir les caillots et le liquide, et, si cela n'était pas possible, à enlever toute la tumeur.

Le 4 juillet, on fit une incision dans toute la longueur du

scrotum ; puis on tomba sur une couche épaisse de fausses membranes organisées, formant une poche contenant des caillots mêlés de pus et de sérosité. On dut enlever le testicule.

En examinant la pièce, on trouva la tunique vaginale épaisse de 2 centimètres en moyenne ; à sa face interne, existent des vaisseaux de nouvelle formation, très-nombreux. Les caillots contenus pesaient 49 ou 50 gr. Le microscope montre dans les globules de ce sang toutes les altérations de forme que l'on rencontre en pareil cas ; de plus, une quantité considérable de cristaux d'hématoïdine. Le testicule sain est adhérent à la partie inféro-postérieure de la poche.

Cette observation est remarquable, surtout parce qu'elle éclaire le mode de formation de l'hématocèle vaginale. Elle confirme entièrement la théorie que M. Gosselin a développée dans le Traité des maladies du testicule de Curling. Il est évident qu'ici c'est la rupture des petits vaisseaux de nouvelle formation qui a donné naissance à cette hématocèle. Il y a eu, au début, vaginalite ; au moment de la naissance des calculs, cette vaginalite a d'abord donné naissance à un épanchement de sérosité, à une hydrocèle ; puis, les manœuvres de lithotritie, au mois de mai, ont déterminé dans cette inflammation subaiguë une suractivité. Sous l'influence de cette inflammation plus aiguë, de fausses membranes vasculaires se sont développées. On sait avec quelle facilité ces vaisseaux de nouvelle formation se déchirent ; il est dès lors facile de saisir le lien qui a réuni cette série de phénomènes.

---

11. *Tubercules du testicule.*

M. *Faure :* Le nommé Charlet Ulysse, âgé de vingt-et-un ans, employé de commerce, entre à l'hôpital de la Pitié, dans le service de M. Richet, le 20 juin 1865.

D'une constitution assez forte, d'un tempérament lymphatique, il jouit d'une bonne santé ; depuis trois ans, il a un écoulement purulent par les oreilles ; pas d'antécédents tuberculeux dans sa famille.

Il y a trois mois, sans cause connue, son testicule droit a gonflé peu à peu, ce gonflement a été accompagné de douleurs assez vives pendant dix jours, puis elles ont cessé ; mais le testicule est resté gros. Dix jours avant son entrée, il s'est fait une saillie en avant, laquelle s'est ulcérée et donne issue à une matière blanche analogue à la matière tuberculeuse. Lors de son entrée, on constatait que l'épididyme du côté droit était augmentée de volume et formait dans les bourses une tumeur bilobée inégale, du volume du poing ; on sentait, en avant de la tumeur, le canal déférent induré et gros comme une plume d'oie, jusqu'à son entrée dans le canal inguinal ; par le toucher rectal, on sentait que le lobe droit de la prostate était plus développé que le gauche et plus dur. La sonorité de la poitrine et le bruit respiratoire ne présentaient rien d'anormal.

Le 4 juillet, M. Richet enlève la tumeur. Après l'avoir incisée, on voit que l'épididyme est remplie de matière blanche, caséeuse, friable, qui ressemble tout à fait à la matière tuberculeuse ayant subi un commencement de ramollissement. Au niveau du corps d'Hygmore se trouve un noyau de matière blanche, qui ressemble à de la matière tuberculeuse tout à fait crue ; dans la substance du testicule se trouvent disséminés en nombre considérable des amas d'une matière blanche, jaunâtre, qui ressemble à du pus concret ; ces petits amas ont le volume d'une tête d'épingle ou d'un petit pois. On en trouve de pareils dans le canal déférent.

Il y avait une inversion du testicule, l'épididyme se trouvait en avant.

---

12. *Kystes des trompes ovariennes.*

M. *Jolivet :* Le 16 juin, en faisant l'autopsie d'une malade morte d'une broncho-pneumouie, je trouve les lésions suivantes dans l'appareil générateur :

Les deux trompes sont très-augmentées de volume, dilatées,

enroulées autour des ovaires, avec lesquels elles ont contracté des adhérences intimes. Le ligament de l'ovaire gauche est rétracté, et l'organe rapproché de la face postérieure de l'utérus. L'ovaire droit est complétement soudé à cette face postérieure; de plus, les deux kystes des trompes, gros chacun comme une noix, sont adhérents à la face postérieure de l'utérus, et occupent le cul-de-sac utéro-rectal.

Aux pavillons des trompes : oblitération complète ; pas de communication avec le péritoine ; au contraire, l'orifice utérin est libre.

Le liquide contenu dans ces kystes est une boue sanguinolente, évidemment formée par du sang qui y a séjourné longtemps, et qui ne pouvait se vider dans l'utérus, en raison de la position déclive occupée par le kyste dans le cul-de sac utéro-rectal.

Par la pression des kystes, on fait suinter le liquide dans la cavité utérine des deux côtés.

Il existe, dans l'épaisseur de la paroi antérieure de l'utérus, près du bord, un corps fibreux du volume d'un œuf de pigeon.

Cette pièce vient confirmer la règle établie par M. le docteur Brouardel, qui dit, dans sa thèse inaugurale, que quand les trompes sont dilatées, elles s'enroulent autour des ovaires rapprochés de l'utérus, et que l'ovaire et la trompe soudés ensemble tombent dans le cul-de-sac utéro-rectal.

Obs. I. — Tumeurs cérébrales multiples; Rapport par M. Duguet, interne des hôpitaux.

M. Nicaise a mis sous vos yeux des tumeurs cérébrales multiples, sur la nature desquelles, ainsi que vous le verrez, il peut planer encore quelque incertitude. Elles nous offrent ceci de particulier, qu'elles ont donné, par leur siége, une explication sinon complète, du moins assez satisfaisante, des phénomènes observés pendant la vie, et c'est à ce point de vue qu'elles se recommandent un instant à votre attention.

Permettez-moi tout d'abord de vous donner un résumé succinct de l'observation.

Il s'agit d'une femme de 38 ans, qui fut couchée à la Charité, dans le service de M. Pelletan, pour des accidents nerveux divers.

On a pu constater chez elle : une faiblesse très-grande de l'intelligence, du jugement, de la mémoire ; un caractère irritable, impatient ; une chute complète de la paupière supérieure droite, avec strabisme externe ; pupille du même côté dilatée, immobile, avec crainte de la lumière. L'œil gauche, ainsi que les autres organes des sens, autant que permettait de le percevoir l'imbécillité de la malade, n'offraient rien à noter.

On pouvait remarquer dans tout le corps une faiblesse générale de tous les muscles, mais prédominante du côté gauche, où elle s'accompagnait de roideur. Il n'y avait absolument rien de spécial dans les muscles de la face. La malade se tenait dans une immobilité à peu près complète et couchée.

La sensibilité générale était manifestement diminuée : lorsqu'on la pinçait, elle sentait sans paraître souffrir.

Son appétit était vorace, et elle présentait une dysphagie remarquable qui a failli, à plusieurs reprises, la conduire à l'asphyxie. La constipation était constante, opiniâtre.

On ne trouvait rien de particulier du côté des poumons ni du cœur.

Ajoutons que les cheveux étaient peu abondants, les ganglions cervicaux assez gros, indolents, et que l'on voyait au voile du palais une perforation circulaire à bords cicatrisés. Telles étaient les seules traces que l'on pouvait rencontrer chez la malade pour expliquer les traitements antisyphilitiques nombreux auxquels elle fut plusieurs fois soumise.

Après un séjour de deux mois environ à l'hôpital, et sans qu'on puisse apprendre d'elle ni de ses parents le début de sa maladie non plus que le reste de ses antécédents, elle mourut d'une pneumonie double un peu plus intense à droite.

A l'autopsie, en dehors des lésions de la pneumonie et de quelques plaques à la face convexe du foie, qui établissaient entre lui et le diaphragme des adhérences intimes, on trouva du côté de l'encéphale :

La pie-mère très-adhérente à l'isthme ; l'artère basilaire et ses branches étaient entourées d'une gangue plastique assez dense. La protubérance et les pédoncules cérébraux avaient un peu perdu de leur forme régulière. A la face inférieure du pont de Varole, à droite et en arrière, on pouvait voir une plaque grisâtre peu épaisse ; en avant d'elle, une masse de même aspect, arrondie, comprimant la partie antérieure du même organe ; puis une seconde tumeur semblable, siégeant sur le moteur oculaire commun droit qu'elle englobait tout entier à son origine, et déprimant, en compagnie d'une autre petite tumeur le pédoncule cérébral correspondant.

A gauche, la protubérance n'offrait rien à noter ; mais en avant existait une petite masse grisâtre s'avançant jusque sur le pédoncule cérébral et le moteur oculaire commun gauche, sans les déprimer manifestement.

Ajoutons qu'il n'y avait aucune altération appréciable de la substance même des centres nerveux (cervelet, bulbe, protubérance, pédoncules cérébraux et hémisphères).

Toutes les artères, mais particulièrement au cerveau, étaient athéromatheuses.

Au microscope, on trouvait dans ces productions les éléments suivants :

Myélocythes nombreux, corps fusiformes, fibro-plastiques, fibres-lamineuses, cytoblastions. Point de réaction par la teinture d'iode.

Cette malade dont M. Nicaise vous a remis une observation étendue, a fait l'objet durant la vie d'une étude très-attentive ; il y avait en effet à réunir en un seul faisceau pour en tirer un diagnostic précis, des phénomènes nombreux et un peu disparates, et dont le point de départ était difficile à déterminer.

Tout d'abord, ce qu'il y a de plus frappant, et ce qui n'a pas manqué de faire songer à une production organique indubitable, c'étaient les troubles qui portaient conjointement sur toutes les branches de la troisième paire. Ces troubles donnèrent à penser que la lésion siégeait à la base du cerveau. Là s'arrêta le diagnostic fait durant la vie ; or, l'examen longtemps raisonné de cette observation, malgré certaines difficultés, eût

permis peut-être de préciser davantage le siége anatomique de cette lésion.

Nous trouvons là, en effet, à côté des signes qui se rattachent au moteur oculaire commun, une autre série de phénomènes que l'on rencontre habituellement dans les lésions de la protubérance. C'est ce que nous allons essayer de démontrer.

Qu'observe-t-on, en effet, dans les maladies de cette portion de l'encéphale? Une *céphalalgie* ordinairement vive, continue, une *obtusion* générale de la sensibilité, une *faiblesse* également générale de la motilité; l'absence de convulsions épileptiformes; quelques troubles d'irradiation du côté de l'intelligence, de la stupeur; des troubles divers de la parole, mais surtout une dysphagie très prononcée.

Or, cette malade a présenté au plus haut degré cette céphalalgie intense, cette obtusion de la sensibilité de tout le corps, cette faiblesse générale de tous les muscles, cette absence de convulsions, ces troubles de l'intelligence, et tout particulièrement cette dysphagie en quelque sorte faite pour mettre sur la voie des lésions de la protubérance.

Dans certains cas de tumeurs du pont de Varole, il est vrai, ainsi qu'on peut le voir dans le Mémoire de M. Brown-Séquard (Journal de physiologie, T. 1), et dans la Revue Clinique de M. Ladame, de Neufchâtel. (Archives de méd. septembre 1865), on a observé une céphalalgie *localisée*, soit au front, soit à l'occiput, soit dans d'autres points du crâne ; mais alors, ou bien, ces céphalalgies fixes répondaient à des cas de tumeurs multiples occupant d'autres parties de l'encéphale, ou bien à des cas très rares où la protubérance seule était en cause.

Il en est de même pour l'anesthésie; nous voyons, en effet, des cas d'insensibilité partielle de la face ou de tout autre point du corps ; mais ces faits particuliers d'insensibilité sont expliqués par une extension de la lésion ou par une lésion différente siégeant dans d'autres points de l'encéphale.

Les mêmes réflexions s'appliquent à la motilité.

Il est vrai que, dans le cas présent, et nous tenons à le faire ressortir, la faiblesse, qui était générale, était beaucoup plus marquée à gauche qu'à droite, au point de simuler une

hémiplégie incomplète; mais cela nous est expliqué d'une façon entièrement satisfaisante par la compression plus grande de la moitié droite de la protubérance.

D'ailleurs, des faits semblables ont été vus, bien qu'ils soient les moins fréquents; car, presque toujours, la lésion est une masse tuberculeuse et centrale qui agit avec la même intensité sur les deux segments de la protubérance.

Quant aux convulsions épileptiformes, contrairement à l'opinion d'Albert, qui les considère comme très-fréquentes dans les tumeurs du pont de Varole, elles ont manqué ici, conformément aux cas relatés par Friedreich et par M. Ladame.

Les troubles intellectuels ont été également ici très-marqués, comme dans les observations des auteurs que nous venons de citer, sans qu'il nous soit donné plus qu'à eux de les expliquer par une lésion directe des hémisphères. Nous devons, nous aussi, nous contenter, pour toute explication, d'une irradiation morbide vraisemblable, mais non démontrée, se faisant sentir de la protubérance jusque sur les hémisphères cérébraux.

Enfin, les troubles de la parole, et surtout ceux de dysphagie, qui sont constants, se sont montrés très-accentués dans cette observation; ne nous y arrêtons pas davantage. Il n'est pas jusqu'à la pneumonie, dont est morte la malade, qui ne se rattache par un lien direct aux tumeurs de l'isthme, ainsi que M. Brown-Séquard le fait observer à l'occasion de plusieurs observations qu'il rapporte, et dans lesquelles les malades ont également succombé à une pneumonie.

Il est encore d'autres phénomènes qui ont été notés dans plusieurs cas de tumeurs de la protubérance; tels sont : un *mouvement de rotation*, des troubles nombreux du côté des organes des sens, des vomissements, et surtout de la paralysie faciale alterne ou directe.

Mais, là encore, des auteurs ont trouvé à ces divers phénomènes une raison matérielle qui devait nous manquer ici. En effet, toutes les fois qu'il y a eu mouvement de rotation, les altérations morbides s'étendaient jusque sur le pédoncule cérébelleux moyen; toutes les fois que l'on observa des troubles des organes des sens et, en particulier, de la vue, les altérations

dépassaient les limites de la protubérance, et remontaient souvent jusqu'aux tubercules quadrijumeaux. De même, pour les vomissements, pour la perte absolue de la parole, on pouvait retrouver l'envahissement, par les produits morbides, des racines de l'hypoglosse ou du pneumogastrique.

Quant à la paralysie faciale, elle est donnée, dans la plupart des cas, comme un signe des plus évidents d'une lésion de la protubérance, et cela se comprend admirablement, puisque nous venons de voir que la plupart de ces lésions sont centrales, et qu'alors elles intéressent de quelque façon les racines du facial. On comprend même, ainsi que l'a démontré, d'ailleurs, M. Gubler, qu'on puisse préciser dans la protubérance, quand la lésion n'a pas un volume trop considérable, le siége exact de l'altération.

Mais ici, encore une fois, nous n'avions que des phénomènes de compression, ainsi que l'a fait voir l'autopsie; la protubérance, sauf un peu de compression du segment droit et en avant, n'était nullement altérée, et, par conséquent, il n'y avait aucun retentissement sur les racines du facial droit ou gauche, racines que l'on trouve, comme on le sait, spécialement dans la partie postérieure du pont de Varole.

Tout ce qu'à pu faire la tumeur sur la protubérance a été de comprimer plus fortement la partie antérieure de sa moitié droite, ainsi que le pédoncule cérébral correspondant, et d'amener alors des troubles prédominants de la moitié du côté gauche.

Cette observation reste donc comme exemple curieux de tumeur rare de la protubérance, et peut-être pourrait-on, en s'appuyant sur les considérations précédentes, arriver au diagnostic différentiel des tumeurs centrales d'avec les tumeurs périphériques de cet organe, attendu que, outre les signes positifs d'une tumeur de la protubérance, nous avons, dans l'absence de paralysie faciale surtout, un signe différentiel qui pourrait être de quelque utilité.

Resterait à déterminer, dans le cas qui nous occupe, la nature de ces intéressantes tumeurs. Sans doute, bien des motifs plaident en faveur de leur nature syphilitique.

Nous avons vu, en effet, que la malade a été traitée à diverses

reprises comme syphilitique : elle portait une perforation du voile du palais; ses cheveux étaient rares ; elle avait au cou des chaînes ganglionnaires, et nous savons, d'ailleurs, que la paralysie de la troisième paire est le plus ordinairement syphilitique.

De plus, nous avons vu dans le foie des traces de périhépatite superficielle, et les tumeurs qui ont leur point de départ dans le tissu conjonctif qui environne les parties antérieures de l'isthme, ont une structure que l'on rencontre habituellement dans les tumeurs syphilitiques.

Mais, à vrai dire, nous ne tenons pas la preuve rigoureuse de la nature syphilitique de toutes ces lésions.

N'est-il pas possible, en effet, qu'un abcès glanduleux du voile du palais ait amené cette perforation ? On en connaît des exemples.

Ces chaînes ganglionnaires, cette alopécie ne peuvent-ils tenir à une autre cause ? Cela est encore insoluble.

Quant à la lésion du foie, il est possible de rencontrer, ailleurs que dans la syphilis, des traces de péritonite sushépatique, et nous savons, d'une autre part, qu'il existe, dans des circonstances semblables ou dans d'autres, des tumeurs, soit dans l'encéphale, soit dans d'autres organes, qui présentent absolument la même structure.

Le siége même sur le moteur oculaire commun, bien que plaidant hautement en faveur de la syphilis, puisque cela est presque la règle, ne suffit pas à une critique purement scientifique.

Il est regrettable, d'ailleurs, que l'on ignore presque entièrement quels traitements la malade a subis, bien qu'ils soient réputés anti-syphilitiques, et même, si nous voulions leur attacher une certaine importance, nous appuyant sur cet aphorisme renversé : « *Naturam morborum curationes ostendunt,* » nous mettrions en doute la nature syphilitique de ces lésions, en nous arrêtant à la notion de *productions fibro-plastiques.*

Obs. II.—Ankylose incomplète du genou, par M. E. Labbée, interne des hôpitaux.

Le 9 juillet 1865 entrait à l'infirmerie de l'hospice des Incurables (hommes), dans le service de M. Archambault, le nommé Defay, Antoine, âgé de 80 ans, né à Orléans.

Ce vieillard, qui paraît d'une forte constitution, d'un tempérament lymphatique, est atteint de pneumonie droite; mais il porte une lésion chronique du genou droit, qui a fait le sujet de notre présentation. Cette lésion présente les signes suivants : déformation considérable du genou, flexion à angle droit de la jambe sur la cuisse, mouvements actifs de la jambe impossibles, mouvements communiqués extrêmement limités.

On peut faire varier la flexion de quelques degrés à peine; on fait alors éprouver au malade de vives douleurs ; il y a donc ankylose incomplète du genou. Cette ankylose paraît produite par deux ordres de luxations que l'on peut assez bien apprécier. D'une part, luxation fémoro-tibiale postérieure, d'autre part, luxation en dehors de la rotule. De là la déformation si tranchée que l'on constate au premier examen. Il est facile d'apprécier la situation du tibia par rapport au fémur, on voit que son extrémité articulaire repose en arrière des condyles fémoraux, ces derniers faisant une saillie considérable en avant, leur surface articulaire est devenue antérieure. Quant à la rotule, il est plus difficile de trouver sa position exacte ; elle semble enfouie au milieu de tissus fibreux à la partie externe du condyle fémoral externe ; elle paraît immobile.

Les muscles de la jambe et de la cuisse sont très-atrophiés.

Le malade marchait à l'aide de béquilles. Il était dans un état de démence sénile très-avancée quand nous le vîmes, de sorte que nous n'avons aucun renseignement sur l'étiologie de cette affection. Nous savons seulement qu'elle remonte à l'enfance de cet homme. Autour de ce genou se voient de nombreuses cicatrices irrégulières, et d'autres arrondies qui pourraient être rapportées soit à des cautères, soit à des

trajets fistuleux oblitérés. Le malade ne porte aucune trace de scrofule.

Cet homme succombe le 10 juillet. A l'autopsie, nous trouvons une pneumonie du sommet du poumon droit et, dans l'articulation du genou, les lésions suivantes :

La peau est très-mince, et nous présente les cicatrices dont nous avons parlé; le tissu cellulaire sous-cutané et les couches profondes ne nous offrent aucune trace d'anciens trajets fistuleux. La couche musculaire antérieure a subi une transformation graisseuse complète. Aussi plus de traces de fibres musculaires dans le triceps fémoral ; les nombreux tendons qui entourent les parties antérieures et latérales du genou ont subi aussi cette transformation. Les muscles de la partie postérieure de la cuisse et du genou ont leur aspect normal habituel. Les artères articulaires sont toutes athéromateuses; l'artère poplitée, l'artère fémorale sont saines.

Quant à l'articulation du genou, elle n'existe plus, elle est comblée par une masse fibro-graisseuse assez abondante, débris dégénérés des cartilages semi-lunaires des ligaments croisés et de la synoviale dont on ne trouve pas d'autres traces. Les os ont les rapports que nous avions constatés sur le vivant. Ainsi l'extrémité articulaire du tibia repose sur la surface triangulaire qui surmonte les condyles à leur partie postérieure formée par l'écartement des lèvres de la ligne âpre. Un grand nombre de trousseaux fibreux unissent entre eux les deux os ainsi disposés. La rotule est appliquée sur la face externe du condyle externe et lui adhère assez intimement par un grand nombre de brides fibreuses.

Il s'est formé à ce niveau une pseudarthrose qui permet quelques mouvements communiqués à la rotule. Toutes ces parties osseuses sont, du reste, déformées, les condyles fémoraux sont très-irréguliers; la rotule est quadrilatère, très-irrégulière aussi; de même l'on constate sur l'extrémité articulaire du tibia des déformations multiples. Nous avons, en terminant, à signaler une autre altération osseuse. C'est une atrophie considérable. Le fémur est très-petit; son canal médullaire est très-dilaté. Le diamètre de cet os un peu au-dessus des condyles est de deux centimètres. Le tibia est également très-

petit. Quant au peroné, il a un volume qui dépasse un peu celui d'une plume à écrire. Ces os semblent avoir été arrêtés dans leur développement : ils ont l'aspect normal des os ordinaires.

Obs. III. — Kyste du cordon, par M. Louvet, interne des hôpitaux.

Flouhinec (Louis), âgé de deux ans et demi, entre le 2 juillet dans le service de M. Giraldès, salle Saint-Côme, n° 31.

La région inguinale droite est occupée par une tumeur de forme ovoïde, à grosse extrémité inférieure correspondant à la partie la plus déclive des bourses, à petite extrémité, située en haut et s'engageant dans l'orifice externe du canal inguinal. Cette tumeur est indolente, sans changement de couleur à la peau, fluctuante, parfaitement transparente, irréductible et ne communiquant pas avec le péritoine, mate à la percussion.

Le cordon paraît un peu empâté à sa sortie du canal inguinal, et offre un léger excès de volume.

Cette tumeur présente donc tous les caractères de l'hydrocèle vaginale; mais, si on recherche le testicule, on le trouve libre à la partie inférieure et postérieure de la tumeur, et on peut constater qu'il est facilement isolable, et n'a avec elle que des rapports de contiguité. L'hydropisie siége donc, non dans la tunique vaginale, mais dans l'épaisseur du cordon. Le diagnostic ne saurait donc hésiter, suivant M. Giraldès, qu'entre une hydropisie d'un ancien sac herniaire ou un kyste du cordon. S'il est vrai que l'épaississement du cordon à la partie supérieure de la tumeur, épaississement qui pourrait faire supposer l'existence d'une portion d'épiploon, semble plaider en faveur de la première hypothèse, l'absence de hernie antérieure ne permet pas d'admettre cette supposition. M. Giraldès n'hésite donc pas à diagnostiquer une hydropisie enkystée du cordon, et comme la tumeur existe depuis assez longtemps et

tend plutôt à augmenter qu'à dim nuer de volume, il se détermine à l'opérer. Son but est de le disséquer et de l'énucléer, sauf, si la chose est impossible, à l'ouvrir et à exciser une portion de sa membrane d'enveloppe et à cautériser sa surface interne.

6 juillet. — Une incision est pratiquée sur la face antérieure de la tumeur et les différentes couches qui le recouvrent incisées lentement et successivement. On aperçoit enfin l'enveloppe kystique, mince, transparente et laissant distinguer à travers son épaisseur le liquide qu'elle contient. La tumeur est énucléée, par voie d'arrachement, les adhérences étant assez faibles ; sur plusieurs points cependant M. Giraldès fut obligé de se servir du bistouri. Un faisceau vasculaire appartenant au cordon et paraissant avoir avec le kyste des adhérences assez intimes est lié, puis coupé.

La plaie est réunie incomplétement à l'aide d'un point de suture métallique et recouverte de compresses imprégnées d'eau fraîche.

Le kyste examiné après l'opération, offre environ le volume d'un gros œuf de pigeon ; il est constitué par une membrane fibreuse, très mince et parfaitement transparente, contenant un liquide d'un jaune citrin dont l'abondance n'est pas assez considérable pour tendre la membrane d'enveloppe. Il en résulte que la tumeur isolée n'a pas de forme déterminée, et s'affaisse selon les lois de la pesanteur. Simple inférieurement, le kyste, se divise à sa partie supérieure en deux lobes assez distincts ; mais cette division ne pénètre pas profondément, et il n'en résulte intérieurement qu'une cloison incomplète. Quelques vaisseaux circulent dans l'épaisseur de la membrane kystique et paraissent provenir du faisceau vasculaire incisé pendant l'opération.

La tumeur, du reste, était située entre les éléments du cordon, en dedans de sa membrane fibreuse d'enveloppe. Le liquide contenu, ressemble à de la sérosité, mais ne contient aucune trace d'albumine ; on y rencontre un assez grand nombre de leucocythes.

8 juillet. — Gonflement assez considérable des bourses, et de toute la hauteur du cordon, jusque dans l'intérieur du ca

nal inguinal. Suppuration commençant à la partie inférieure; Douleur vive surtout à la pression, rouge diffuse sur les lèvres de la plaie, réaction fébrile légère, soif vive, appétit nul.

On enlève le point de suture, cataplasmes.

13 juillet. — La suppuration s'est établie, mais elle est peu abondante et ne paraît pas provenir des parties profondes.

Le gonflement persiste dans les mêmes points ; il est très prononcé et s'accompagne d'une induration notable.

La tunique vaginale paraît être également enflammée ; elle contient une certaine quantité de liquide donnant lieu à de la fluctuation.

L'état général est beaucoup meilleur ; l'appétit est revenu, et l'enfant est tranquille.

Cataplasmes, régime tonique.

16 juillet. — L'engorgement des bourses et du cordon a un peu diminué, mais sans disparaître complétement. La suppuration est peu abondante. La tunique vaginale est toujours distendue par du liquide.

Même traitement.

18 juillet. — L'enfant quitte l'hôpital sur la demande de ses parents, qui désirent l'emmener à la campagne pour essayer de rétablir sa santé. Depuis quelque temps, en effet, il semblait s'affaiblir et dépérir lentement et sans présenter de phénomènes anormaux notables. L'état local est, du reste, en voie d'amélioration. La plaie se cicatrise et la suppuration est presque tarie; mais il reste toujours, sur tout le trajet du cordon, et jusque dans l'intérieur du canal inguinal, un empâtement assez notable.

La tunique vaginale offre toujours de la fluctuation, et la peau des bourses présente une rougeur diffuse du côté malade.

5 août. — Le malade est revenu aujourd'hui à la consultation; amélioration assez accusée, mais persistance d'un peu d'induration le long du cordon, et d'un léger gonflement des bourses. L'épididyme paraît être augmenté de volume. Du reste, l'état général est satisfaisant.

Obs. IV. — Tumeur fibro-plastique péridydymaire, par M. Louvet, interne des hôpitaux.

Rostin (Charles), âgé de sept ans et demi, entre le 3 juillet 1865, dans le service de M. Giraldès, salle Saint-Côme, 20.

Il est atteint d'une tumeur des bourses du côté droit; le début de cette affection ne peut être précisé, et la mère de l'enfant ne s'en est aperçue que 15 jours environ avant son entrée. Quant à lui, il est fort peu intelligent et ne peut donner aucun renseignement précis; il parle bien d'un coup de pied qu'il aurait reçu dans cette région, mais sans pouvoir indiquer ni la date, ni les circonstances.

La tumeur occupe le côté droit des bourses; elle a la forme d'un ovoïde un peu irrégulier, aplati de dehors en dedans, allongé de haut en bas. Son volume est environ celui d'un œuf de poule de moyenne dimension. L'extrémité supérieure reste distante de 2 à 3 centim., de l'orifice externe du canal inguinal; dans cet espace, on peut très nettement sentir le cordon, qui paraît sain et qui inférieurement se perd dans la tumeur. L'épididyme ne peut être senti, et il est impossible de déterminer si la tumeur a pour siége cet organe ou le testicule.

La peau du scrotum est rosée et laisse voir quelques veines assez développées, mais elle est mobile sur la tumeur. De plus, la tumeur est complétement opaque, de consistance solide et ferme, mais semblant pourtant donner lieu en un point, à une sensation de fluctuation, peu nette, du reste.

Elle n'occasionne aucune douleur, ni spontanée, ni à la pression, et ne gêne que fort peu la marche. Son poids, sans être bien considérable, l'emporte sur celui des tumeurs liquides.

La peau de la verge est rétractée comme dans les hydrocèles volumineuses.

Mais le caractère principal de cette tumeur est la présence de bosselures assez volumineuses, au nombre de cinq à six, donnant la sensation de noyaux plus durs que les autres points, épars dans la tumeur et sans trace de fluctuation.

L'état général est excellent; l'enfant paraît jouir d'une excellente constitution, et ses parents sont doués d'une santé très robuste.

Pour éclairer le diagnostic, M. Giraldès ponctionne la tumeur avec une épingle; on peut reconnaître alors que l'instrument pénètre dans un tissu solide et assez résistant; mais la piqûre ne donne issue qu'à un peu de sang, paraissant provenir de la peau.

Selon M. Giraldès, le diagnostic reste encore douteux; mais cette tumeur ne saurait être autre chose qu'une dégénérescence solide du testicule, et probablement une dégénérescence tuberculeuse. Aussi se décide-t-il à inciser le scrotum, à mettre à nu la tumeur, pour reconnaître sa nature, s'il est possible; et à l'enlever, s'il est nécessaire.

L'opération est pratiquée le 5 juillet. Le malade est soumis à l'influence du chloroforme, et une incision est pratiquée sur la partie antéro-externe de la tumeur, dont on aperçoit alors la surface lisse et unie. A l'aide d'une incision, on constate que son tissu offre une consistance et un aspect lardacés, et qu'il est probablement de nature maligne. La tumeur est alors énucléée par voie d'arrachement, puis enlevée, après la ligature en masse du cordon.

Examen de la tumeur — Sa forme est celle décrite ci-dessus; les noyaux indurés peuvent encore être sentis, mais ne font pas de saillie notable; la surface est lisse et paraît formée par une membrane fibro-celluleuse. Sur une coupe verticale, on constate que le testicule, englobé dans la tumeur, mais situé sur un point plus rapproché de son extrémité supérieure, offre son aspect et ses dimensions normales. Cet organe est libre et entouré par la tunique vaginale, qui est distendue par une faible quantité de sérosité et semble former un petit kyste au milieu de la tumeur. La face intérieure de la séreuse est lisse et ne présente aucune trace de dépôts pseudo-membraneux. On peut voir assez distinctement la tête de l'épididyme, à laquelle sont appendus quelques petits kystes; mais le corps et la queue de cet organe, ainsi que l'origine du canal déférent, se perdent dans la partie supérieure de la tumeur. dont il est presque impossible de les isoler et de les distinguer,

Le tissu morbide enveloppe donc de toutes parts la tunique vaginale et le testicule, situés au centre de la tumeur. En haut, le tissu est adhérent à l'épididyme et à la première portion du cordon, dont les éléments peuvent à peine être retrouvés et sont englobés dans la tumeur. Quant à la surface extérieure de cette tumeur, elle paraît être constituée par l'enveloppe fibreuse commune au cordon et aux bourses, enveloppe qui se serait un peu épaissie. Les tuniques les plus externes des bourses sont à peu près saines et n'adhèrent pas aux parties malades.

A l'aide de coupes en divers sens, on constate que la tumeur est constituée par un tissu jaune pâle, d'aspect graisseux, mollasse sur certains points, d'une consistance très-ferme sur quelques autres (noyaux indurés), qui sont plus blanchâtres et comme fibreux. Ce tissu ne se laisse pas facilement écraser sous le doigt, et il s'écoule, sous l'influence de la pression, un liquide un peu blanchâtre, mais n'offrant pas la teinte laiteuse du suc cancéreux.

Ces caractères physiques avaient d'abord fait penser à une tumeur de nature fibro-graisseuse; mais cette opinion n'a pas été confirmée par l'examen microscopique, ni par l'usage des réactifs

Cet examen a été pratiqué par mon ami et collègue, M. Hayem, qui a obtenu les résultats suivants :

Le produit morbide est évidemment développé en dehors de la séreuse, où il est réparti d'une façon assez inégale. Il se prolonge sur l'épididyme et sur l'origine du cordon. Sa surface extérieure, un peu mamelonnée, soulève les couches les plus extérieures des bourses ; son enveloppe est formée par une membrane celluleuse, qui l'isole des parties voisines.

Si on l'examine par des coupes en divers sens, on voit que la surface de section offre un aspect fibroïde très-prononcé : tantôt les lignes fibroïdes sont stratifiées, tantôt elles forment des dessins plus ou moins irréguliers, circonscrivant des espaces également irréguliers. On distingue aussi des vaisseaux sur certains points. Ces caractères sont mélangés dans les différentes parties de la tumeur, et répondent parfaitement à la description des tumeurs dites sarcômes fibroïdes.

L'examen microscopique ne laisse aucun doute à cet égard. En effet, la masse morbide est constituée essentiellement par des éléments embryo-plastiques et fibro-plastiques.

Dans les points les plus mous, les coupes montrent presque uniquement des noyaux embryo-plastiques, séparés par une matière amorphe granuleuse.

Dans d'autres points plus consistants, on voit des éléments fibro-plastiques pressés les uns contre les autres et à leurs divers degrés d'évolution.

Enfin, dans les endroits les plus denses, on constate un véritable tissu lamineux encore jeune, dont les éléments forment des ondulations caractéristiques.

La richesse vasculaire de la tumeur n'est pas très-grande, et la plupart des vaisseaux sont, ainsi que tous les autres éléments, atteints d'infiltration graisseuse attestant le commencement de regression du produit morbide.

Quel que soit le point où l'on fasse les coupes, on ne rencontre aucun autre élément anatomique. Cette tumeur est donc d'un caractère simple, et peut prendre le nom de tumeur fibro-plastique.

Suite de l'observation. — Le malade n'a pu être suivi. Dès le lendemain de l'opération, ses parents, cédant à son insistance et à ses cris, l'ont emmené, contre l'assentiment de M. Giraldès.

17 juillet. L'enfant est venu ce matin à la consultation. Il a constamment gardé le lit depuis son entrée à l'hôpital. Il a offert un peu d'agitation et de fièvre les premiers jours, mais ces accidents se sont rapidement calmés. L'appétit a toujours été excellent. La suppuration s'est établie au bout de quelques jours et a été assez abondante ; mais la plaie n'a pas tardé à entrer en voie de cicatrisation, et aujourd'hui elle est presque fermée, rosée et offrant très-bon aspect.

L'état général est excellent.

5 août. La cicatrisation est complète et la suppuration tout à fait tarie. Le cordon peut être facilement senti au-dessous de la cicatrice et n'offre rien d'anormal. La santé de l'enfant est parfaite, et toutes les fonctions paraissent s'accomplir régulièrement.

Obs. V. — Tuberculisation de l'épididyme, par M. Louvet, interne des hôpitaux.

Maugon (Léon), âgé de 5 ans 1/2, est admis le 8 juin 1865 dans le service de M. Giraldès; il est placé au n° 27, salle Saint-Côme.

Cet enfant, maigre et chétif, offre presque tous les attributs du tempérament lymphatique, yeux bleus, etc.

Ses parents jouissent d'une santé excellente.

Il entre à l'hôpital pour une tumeur des bourses sur le début de laquelle il est difficile d'obtenir des renseignements précis, mais qui pourtant semble remonter à plusieurs mois.

La tumeur occupe le côté droit; elle est ovoïde; un peu aplatie latéralement, allongée d'avant en arrière et de haut en bas, du volume d'un gros œuf de pigeon. Elle n'est le siége d'aucune douleur ni spontanée, ni sous l'influence de la pression. La peau du scrotum ne présente aucun changement de coloration et a conservé sa mobilité. Cette tumeur est tout à fait opaque, et d'une consistance assez ferme ; son poids est peu considérable, mais supérieur à celui de l'hydrocèle vaginale. Le caractère principal de cette tumeur, celui qui attire tout d'abord l'attention, est l'existence de plusieurs bosselures arrondies, très-faciles à constater et de consistance solide. L'une d'elles pourtant, située à la partie supérieure de la tumeur, semble donner une sensation obscure de fluctuation.

Le testicule et l'épididyme semblent confondus dans la masse commune et ne peuvent être distingués l'un de l'autre. Le cordon correspondant est plus volumineux que celui du côté opposé et le canal déférent présente plusieurs nodosités. Les ganglions inguinaux n'offrent rien à noter.

L'auscultation des poumons ne révèle aucun bruit anormal. Les selles sont régulières, l'appétit assez prononcé.

M. Giraldès, se fondant sur l'opacité de la tumeur, sur sa consistance solide, sa limitation exacte au testicule et à l'épididyme, et surtout sur l'existence de bosselures dont l'une

paraît en voie de ramollissement ; considérant, en outre, la marche lente de la tumeur, son indolence, l'engorgement du canal déférent, et aussi l'aspect cachectique du sujet, diagnostique une tuberculisation de l'épididyme et se décide à enlever la tumeur.

L'opération est pratiquée le 15 juin, six jours après l'entrée du malade. L'enfant ayant été soumis à l'influence du chloroforme, la tumeur est mise à nu par une incision sur sa partie antéro-externe; puis énucléée, d'abord par voie d'arrachement, puis à l'aide du bistouri, les adhérences étant assez fortes.

Le cordon est lié en masse, puis coupé un peu au dessus de son insertion.

Deux points de suture métallique réunissent les lèvres de la plaie, qui est recouverte de minces feuilles de gutta-percha, pour éviter le contact des urines.

Examen de la tumeur. — Sa forme et ses dimensions sont les mêmes que nous avons indiquées avant l'opération.

La tunique vaginale est oblitérée complétement par des adhérences très-prononcées et difficiles à détacher ; son feuillet pariétal est recouvert de fausses membranes épaisses, élastiques, vascularisées, et présentant sur plusieurs points des suffusions sanguines. Du reste, ces fausses membranes s'arrêtent à la partie supérieure de la tumeur, dans les points où la tunique vaginale manque à l'état normal.

A la coupe, il est d'abord difficile de reconnaître l'organe malade ; mais, par un examen attentif, on voit que la tumeur est presque tout entière formée par l'épididyme, qui est envahi dans toute son épaisseur par des noyaux de tuberculisation assez volumineux. Le tubercule est partout à l'état de crudité, excepté en un seul point, où il a subi un commencement de ramollissement, et se présente sous forme d'une matière caséeuse, puriforme, s'écoulant lentement à la coupe. L'intervalle de ces noyaux est occupé par des granulations miliaires, et on ne peut, à l'œil nu, retrouver la texture normale de l'épididyme. Les masses tuberculeuses ont perforé, ulcéré, en plusieurs points, l'enveloppe immédiate de la tumeur; mais elles ont été arrêtées par les fausses membranes qui tapissent la tunique vaginale.

Quant au testicule, difficile à retrouver, il occupe la partie moyenne du bord inférieur de la tumeur. Son tissu est rouge, jaunâtre et très-dense; la tunique albuginée est fortement adhérente aux parties voisines. Ce testicule, en un mot, n'a pas subi la dégénérescence tuberculeuse; mais, comprimé par le développement anormal de l'épididyme et par les fausses membranes, il est manifestement atrophié.

Le canal déférent, examiné à son origine, est volumineux, et offre plusieurs noyaux d'induration, dus à des dépôts tuberculeux; la pression fait suinter, par l'orifice de son canal, une matière caséeuse et puriforme.

16 *juin*. A la visite du lendemain, on apprend que l'enfant, ordinairement tranquille, a passé une nuit assez agitée. On constate alors un gonflement énorme des bourses, beaucoup plus considérable qu'avant l'opération, et siégeant du même côté que la tumeur. M. Giraldès reconnaît un épanchement sanguin, enlève les points de suture, et extrait quelques caillots volumineux. Du reste, plus d'écoulement de sang liquide.

M. Giraldès attribue cette hémorrhagie, non aux vaisseaux du cordon qui ont été fortement serrés dans deux ligatures, mais aux petits rameaux vasculaires qui s'étaient développés dans les adhérences de la tumeur aux bourses, rameaux qu'il a été forcé de couper avec l'instrument tranchant. Il pense que s'il avait pu, comme il le fait habituellement, rompre ces adhérences par voie d'arrachement, l'hémorrhagie ne se fût point produite.

Application de compresses d'eau fraîche laudanisée.

Les jours suivants, apparaît la suppuration, qui bientôt devient fétide et de mauvaise nature, tandis que la plaie prend un aspect grisâtre.

On pratique successivement deux injections avec la teinture d'arnica, l'eau chlorurée, la liqueur de Labarraque, en même temps qu'on soumet le malade à un régime tonique.

Sous l'influence de ce traitement, l'aspect de la plaie devient meilleur, et la cicatrisation s'opère.

Le 10 juillet, l'enfant sort sur la demande de ses parents; la cicatrisation est presque achevée, et la suppuration à peu

peu près tarie; mais il reste toujours un engorgement du côté malade, se prolongeant jusqu'à l'orifice externe du canal inguinal. Du reste, l'état général s'est amélioré de plus en plus, et la santé de l'enfant est incontestablement meilleure que lors de son entrée.

Obs. VI. — Tumeur encéphaloïde des bourses, chez un enfant de 16 mois; par M. Louvet, interne des hôpitaux.

Manchieu (Fernand), âgé de 16 mois, est présenté le 17 avril 1865 à la consultation de M. Giraldès.

D'après les renseignements fournis par les parents, cet enfant, élevé en province a toujours joui d'une santé excellente, et ce n'est qu'il y a environ cinq mois que l'on s'aperçut que l'une des bourses était un peu volumineuse. Depuis cette époque, la tumeur augmenta graduellement, devint gênante pendant la marche et parut être le siége de douleurs assez vives qui arrachaient parfois des cris au malade. Un médecin consulté, paraît croire à une hydrocèle et conseille des applications de pommades. Ce traitement étant resté sans résultat, les parents inquiets firent revenir l'enfant à Paris et l'amenèrent à la consultation de M. Giraldès comme atteint d'hydrocèle. Il fut admis et placé au n° 28 de la salle Saint-Côme.

Du reste la santé des parents est excellente, et jamais aucun membre de la famille n'aurait été atteint d'affection cancéreuse.

A la visite du lendemain, l'enfant fut examiné attentivement, et voici ce que l'on put constater :

La tumeur occupe le côté gauche des bourses ; elle est ovoïde, un peu aplatie transversalement, à grand diamètre dirigé d'avant en arrière et de haut en bas. Son volume est celui d'un gros œuf de poule. Ses limites sont nettement accusées, et il est facile de constater qu'à la partie supérieure, elle ne remonte pas au delà de la région des bourses et s'arrête à une certaine distance de l'orifice externe du canal in-

guinal. Le cordon paraît sain et ne diffère en rien de celui du côté opposé.

La peau, de couleur normale supérieurement, présente dans les parties les plus déclives une coloration un peu rougeâtre ; du reste elle n'est pas adhérente à la tumeur, mais, on peut voir au dessous d'elle quelques veines sous-cutanées plus développées qu'a l'état normal.

La tumeur est de consistance élastique et offre dans certains points une sensation obscure de fluctuation ; lisse et unie dans presque toute son étendue, elle présente néanmoins quelques bosselures arrondies, surtout à la partie postérieure. Elle est, du reste, complétement opaque. Lorsqu'après l'avoir soulevée, on l'abandonne à elle-même, elle retombe lourdement comme les tumeurs solides des bourses. La pression ne paraît pas provoquer de douleur notable.

Pour essayer de reconnaître sa nature, M. Giraldès y plongea une épingle, et on put sentir alors que la pointe n'en était pas libre comme si elle avait joué dans une cavité et qu'au contraire, on percevait, en tentant de la faire manœuvrer, une sensation de frottement un peu rugueux. La piqûre a donné issue à un peu de sérosité sanguinolente et comme poisseuse. Les ganglions inguinaux sont sains ; les ganglions lombaires ne peuvent être sentis. L'état général est très-satisfaisant. L'opacité de la tumeur, son poids, ses bosselures, sa consistance et enfin l'ensemble de ses caractères ne permettaient pas de penser à une hydrocèle, et M. Giraldès se trouva hésiter entre une hématocèle et une dégénérescence solide du testicule.

L'âge de l'enfant semblait aussi devoir faire rejeter l'idée d'une hématocèle, et M. Giraldès, tout en admettant la possibilité de cette dernière affection, tendait néanmoins vers la seconde opinion. L'absence d'altérations notables de la peau, eu égard au volume de la tumeur, l'état général du malade, l'existence de quelques bosselures arrondies, l'intégrité apparente du cordon et des ganglions lombaires, enfin, les renseignements donnés sur la santé des parents, le firent pencher vers l'idée d'une dégénérescence kystique du testicule.

L'opération fut fixée au 2 avril. Avant de la pratiquer,

M. Giraldès annonça que, à cause de l'incertitude du diagnostic, il agirait tout d'abord comme s'il avait à traiter une hématocèle, sauf à modifier son manuel opératoire lorsque le diagnostic serait plus positif.

Le malade ayant été soumis à l'influence du chloroforme, une incision fut pratiquée sur la partie antéro-externe de la tumeur, et poursuivie jusqu'à sa partie la plus déclive. La tumeur fut mise à nu, et on put reconnaître alors qu'elle était solide et développée dans l'épaisseur même du testicule. La castration fut décidée. La tumeur fut énucléée par voie d'arrachement, le cordon fut lié en masse, et coupé un peu au-dessus de son insertion. Il ne s'écoula qu'une très-faible quantité de sang. La plaie fut réunie à l'aide de trois points de suture métallique assez espacés, de manière à permettre l'écoulement du pus. Une lame mince de gutta-percha fut appliquée sur la plaie, pour prévenir le contact des urines.

Examen de la tumeur. — Elle a la forme d'un ovoïde un peu aplati transversalement, à grand diamètre, dirigé de haut en bas et d'arrière en avant. L'insertion du cordon a lieu sur la partie moyenne de son bord supérieur. Sa forme et sa position sont donc à peu près celles du testicule ; mais les dimensions en sont considérablement amplifiées. Son grand diamètre mesure 7 centim. ; son petit diamètre, 5 centim. ; sa grande circonférence, 19 centim.

Elle offre, à une pression légère, une consistance élastique ; mais si la pression est un peu soutenue, son tissu s'écrase sous le doigt.

La tumeur est enveloppée par une membrane assez épaisse, qui n'est autre chose que le feuillet pariétal de la tunique vaginale, recouvert, à sa face interne, d'une fausse membrane fibrineuse, élastique, se rétrécissant après son incision, et offrant dans son épaisseur des ecchymoses, des suffusions sanguines d'un rouge un peu violacé.

L'épididyme, ayant conservé ses caractères normaux, occupe le bord supérieur de la tumeur et se trouve entouré en partie par la fausse membrane.

La cavité vaginale est oblitérée ; mais les adhérences sont assez faibles.

L'albuginée est lisse et unie à sa surface; elle est épaissie et présente dans son tissu des veines volumineuses, et gorgées de sang noirâtre. A l'aide de coupes transversales et verticales, on peut constater que la tumeur est composée de deux parties, l'une centrale, l'autre périphérique.

La portion centrale, qui offre environ le quart du volume total de la tumeur, présente un aspect blanc bleuâtre, sans trace apparente de vascularisation; elle est peu consistante et paraît constituée par une trame fibroïde dans les mailles de laquelle est infiltré un liquide albumineux, épais et s'écoulant difficilement à la coupe. Dans plusieurs points on distingue aussi des noyaux jaunâtres, d'aspect presque tuberculeux et de consistance assez ferme; enfin il existe deux ou trois dépressions qui semblent avoir appartenu à de petits kystes.

De cette sorte de noyau central, partent en divergeant des lignes rougeâtres qui divisent la partie périphérique de la tumeur en segments, les uns assez nettement limités, les autres moins distincts. On peut en compter huit environ sur une coupe verticale. L'intervalle de ces lignes est occupé par une masse jaunâtre, entièrement solide, assez consistante, se laissant écraser par une pression un peu énergique et devenant pulpeuse.

L'un de ces lobules, arrondi et ovoïde, offre dans toute son étendue une coloration d'un rouge foncé qui paraît due à des extravasations sanguines. Quelques vaisseaux volumineux circulent dans la tumeur. Nulle part, il n'existe de véritable ramollissement, ajoutons qu'il a été impossible d'obtenir par la pression ce suc laiteux qu'on a donné comme caractéristique du cancer.

Examen microscopique. M. Hayem a bien voulu se charger de l'examen histologique.

Le stroma de la tumeur offre une structure vaguement fibrillaire, et présente des noyaux embryo-plastiques et fibroplastiques très pâles et infiltrés pour la plupart de granulations graisseuses.

Les éléments infiltrés dans cette trame sont :

1° Des cellules volumineuses, irrégulières, affectant diverses formes, granuleuses à leur surface et caractéristiques du can-

cer encéphaloïde. Elles ne se rencontrent pas dans tous les points de la tumeur; mais sont disposées par groupes épars çà et là ;

2° Un très grand nombre de corps granuleux ;

3° Dans les points jaunes, une grande quantité de matière amorphe, granuleuse, sorte d'infarctus fibrineux ayant subi une métamorphose graisseuse. En outre, on trouve sur le champ du microscope des gouttelettes de graisse libres, ainsi que des cristaux de margarine les uns sous forme d'aiguilles isolées, les autres disposés par groupes caractéristiques.

Dans les points rouges, la vascularisation était assez grande, et on trouvait quelques éléments du sang extravasé. Les tubes séminifères n'ont pu être retrouvés, et s'il en existe encore quelques-uns, ils sont au moins très-notablement altérés.

Suites de l'opération. — L'enfant fut un peu agité dans la journée. Le lendemain, à la visite, on lui trouva un peu de fièvre, et les bords de l'incision étaient rouges et tuméfiés. Les points de suture furent enlevés.

Les jours suivants, la suppuration s'établit, et la plaie sembla devoir marcher vers la cicatrisation; mais bientôt elle devint grisâtre, sans vitalité apparente, et resta stationnaire. Des injections avec l'eau chlorurée, la teinture d'arnica, la teinture d'iode, le jus de citron, y furent pratiquées successivement; mais, au bout d'un mois, la plaie, bien que diminuée d'étendue, n'était pas encore complétement fermée. Comme l'enfant maigrissait et prenait à peine quelque nourriture, ses parents, sur le conseil de M. Giraldès, l'emmenèrent pour le conduire à la campagne.

Il fut revu au bout de trois semaines; mais l'état général paraissait plutôt s'être aggravé qu'amélioré : l'enfant était pâle, maigre; il était assez fréquemment atteint de diarrhée, parfois de vomissements. La plaie continuait à suppurer un peu; néanmoins, ni les bourses ni le cordon ne paraissaient atteints de dégénérescence cancéreuse. La palpation de l'abdomen et la recherche des ganglions lombaires n'ont donné non plus aucun résultat.

Le 25 juin, on n'avait pas eu de ses nouvelles.

M. *Laborde :* Ces tumeurs sont rares à cet âge. Quelle est leur suite?

M. *Hayem :* Cette tumeur, surtout par les caractères qu'elle présentait en certains points, doit être rangée dans les tumeurs cancéreuses. Elle était en dégénérescence colloïde et graisseuse. C'est une variété de tumeur rare à cet âge. On n'a trouvé, du côté des ascendants, rien qui puisse éveiller l'idée de l'hérédité.

M. *Giraldès :* Certainement ces tumeurs sont rares chez les enfants. Cependant il en est de congénitales. Il est même probable que si l'on examinait plus attentivement au moment de la naissance, on trouverait plus souvent des tumeurs, qui ne se développent qu'un peu plus tard.

Quant à la repullulation, elle est possible ; mais on doit conserver quelques doutes; car les observations ne sont pas nettes à cet égard.

M. *Hayem :* Les tumeurs congénitales du testicule sont habituellement des cystosarcomes.

M. *Giraldès :* Il y a également des sarcocèles au moment de la naissance. J'ai, présent à la mémoire, un cas, je crois de Samuel Cooper, et un ou deux autres publiés dans le *Medical Transactions.*

Rapport sur les observations précédentes de M. Louvet; par M. Hayem, interne des hôpitaux.

Parmi les faits très-intéressants qui vous ont été présentés par M. Louvet, on remarque particulièrement trois observations de tumeurs du testicule ou péritesticulaires, chez de très-jeunes enfants. Ce sujet nous a paru digne de fixer un instant votre attention. Mais, au lieu de faire pour chaque espèce particulière de tumeur des considérations spéciales, nous avons cru qu'il serait plus pratique d'envisager ces trois faits dans leur ensemble. Une tumeur, de quelque nature qu'elle soit, soulève, en effet, au lit du malade, un certain nombre de questions toujours identiques; et, tandis que

l'histoire d'un fait pathologique isolé est peu propre à enrichir ou élucider un sujet, on peut, au contraire, à propos de trois observations aussi remarquablement prises que celles de M. Louvet, essayer de soulever, sinon d'éclairer complétement quelques-uns des problèmes que présentent les tumeurs du testicule chez les enfants.

Dans un cas, il s'agissait d'une tuberculisation de l'épididyme; dans un autre, d'un cancer encéphaloïde du testicule; dans le troisième, enfin, d'une tumeur fibro-plastique péridydymaire.

S'il est vrai qu'il existe dans la science un grand nombre de cas de tuberculisation de l'épididyme et du testicule, c'est, en général, disent les auteurs, après l'époque de la puberté que cette affection se développe. De même, le cancer de ces organes n'apparaît le plus souvent qu'à l'âge adulte, et Curling, dans son ouvrage sur les maladies du testicule, n'a pu réunir que cinq cas de cette affection chez des malades au-dessous de l'âge de quinze ans.

Quant à la tumeur fibro-plastique des bourses, qui fait le sujet de la troisième observation, il nous a été impossible de retrouver aucun fait semblable, de sorte que cette observation serait tout à fait exceptionnelle. Curling et M. Poisson (thèse, 1858) décrivent, il est vrai, quelques tumeurs fibreuses développées dans les bourses, en dehors de la tunique vaginale; mais la description qu'ils en donnent ne saurait laisser aucun doute sur leur nature, qui est manifestement fibreuse.

Faut-il rapprocher de la tumeur fibro-plastique présentée par M. Louvet, celle qui est décrite par Roux (Dictionnaire en 30) sous le nom de sarcocèle du péridydyme, et plusieurs des faits reproduits par Boyer (*Traité des maladies chirurgicales*), et que ce dernier attribuait à « l'accumulation lente et successive des sucs lymphatiques et albumineux dans le tissu cellulaire des bourses? » Certainement il se pourrait que quelques-uns de ces cas, qui ne sont pas même mentionnés dans les ouvrages élémentaires, eussent quelque analogie avec celui de la troisième observation; mais les caractères physiques et cliniques donnés par cet auteur sont insuffisants pour dé-

terminer la nature de ces tumeurs, dont l'histoire ne peut, par conséquent, nous être d'aucune utilité.

Dans aucun des trois cas dont j'ai à vous entretenir on n'a pu constater de cause occasionnelle pouvant expliquer l'apparition de l'affection. Du reste, les malades, à cause de leur âge, n'auraient pu fournir sur ce point aucune donnée positive.

L'hérédité ne saurait non plus être invoquée, puisque les parents des malades jouissent encore tous deux d'une santé excellente.

L'anatomie pathologique de ces tumeurs a été décrite en détail dans les observations ; nous n'y reviendrons que pour signaler quelques-uns des points les plus importants.

Notons d'abord la différence du siége de la lésion. Le tubercule s'est développé dans l'épididyme, à l'exclusion du testicule, qui, disent les auteurs, participe presque toujours à la lésion, soit primitivement, soit consécutivement. Le cancer a pour siége unique la glande séminale elle-même, tandis que l'épididyme intact a pu être retrouvé à la surface de la tumeur. Ce fait est donc contraire à l'opinion de M. Robin, qui avance (*Archives de médecine*, 1856) que les sarcocèles cancéreux naissent dans l'épididyme et respectent le testicule, qui est refoulé et se trouve étalé à la surface de la tumeur, où il se présente sous forme d'une couche plus ou moins épaisse.

Enfin, le tissu fibro-plastique s'est développé en dehors de la vaginale, qu'il enveloppe de toutes parts, en lui formant une sorte de coque plus ou moins épaisse. Ici encore, le testicule est épargné ; mais l'épididyme et l'origine du canal déférent sont englobés dans le tissu morbide, et il est impossible de les isoler et même de les retrouver. La tunique vaginale elle-même a été respectée dans ce dernier cas, et la face interne de son feuillet pariétal offre encore son aspect lisse, et ne présente aucun dépôt pseudo-membraneux. Pourtant, le voisinage de la tumeur a causé un peu d'irritation de la séreuse, d'où hypersécrétion de la tunique vaginale et présence dans sa cavité d'une certaine quantité de sérosité.

Dans les deux autres observations, au contraire, l'irritation de la tunique vaginale a été portée beaucoup plus loin, et l'on

a trouvé sa cavité oblitérée par des fausses membranes épaisses, adhérentes, élastiques et vascularisées. Des ecchymoses, des suffusions sanguines assez notables s'étaient même produites dans leur épaisseur et auraient pu, en devenant plus considérables, former de véritables collections sanguines semblables à celles qui ont été si bien décrites par M. Gosselin, et qui constituent une des variétés de l'hématocèle vaginale spontanée.

L'état du canal déférent mérite aussi d'attirer l'attention. Sain dans le cancer, comme l'épididyme, il était très-notablement altéré dans le cas de tuberculisation. Dans la tumeur fibro-plastique, il avait été envahi à son origine par le produit morbide qui s'arrêtait assez brusquement à une certaine distance de l'orifice externe du canal inguinal. Du reste, dans le dernier cas, toute la masse fibro-plastique était nettement limitée à sa surface extérieure par une membrane fibro-celluleuse qui l'isolait des parties voisines, avec lesquelles elle ne présentait que des adhérences celluleuses assez faibles.

Si nous passons à l'examen de la nature intime des tumeurs mises sous vos yeux par M. Louvet, nous voyons que leurs caractères anatomiques sont assez tranchés, pour qu'il soit impossible de contester le nom que leur a très-justement donné le présentateur.

Dans la première observation, l'examen à l'œil nu a suffi pour déterminer la lésion; dans les deux autres, cet examen pouvait laisser quelques doutes ; mais le microscope a résolu la question. Tous les détails de l'examen histologique ont été suffisamment indiqués dans les observations, et il serait inutile d'y revenir. Nous noterons seulement, relativement à la tumeur cancéreuse, que la lésion, bien que très avancée, ne s'était pas encore propagée aux organes environnants, arrêtée sans doute par la résistance de la tunique albuginée, qui s'était laissée distendre sans participer beaucoup à l'altération du parenchyme testiculaire.

Si la nature de ces tumeurs a pu être assez facilement reconnue après l'opération, il n'en a pas été de même au lit du malade. L'âge des enfants ajoutait encore aux difficultés que l'on rencontre si fréquemment chez l'adulte pour déterminer

le diagnostic. La glande séminale, en effet, est d'un volume très-faible chez d'aussi jeunes sujets; il est difficile de la retrouver au milieu d'une tumeur, et de savoir, si elle y participe et si elle est ou non altérée.

Le testicule n'a pas la consistance particulière qu'il offre après la puberté, et les malades ne peuvent pas encore accuser cette sensation spéciale de douleur, dite accablante, que les adultes éprouvent, lorsque l'on comprime le testicule sain. On ne peut non plus tirer aucune induction des troubles d'une fonction qui n'est pas encore établie.

Aussi, s'il est vrai que dans la première observation, l'irrégularité de la tumeur, ses bosselures, dont l'une en voie de ramollissement, les nodosités et l'engorgement du canal déférent, l'aspect lymphatique du sujet aient fourni à M. Giraldès les éléments d'un diagnostic qui s'est confirmé, il n'en a pas été de même dans les deux autres cas. L'encéphaloïde du testicule n'a été reconnu qu'après l'incision préliminaire faite par M. Giraldès, avant la castration ; la tumeur fibro-plastique n'a été déterminée qu'après l'opération. On ignorait même quel était le siége réel de la lésion et pour la tumeur cancéreuse M. Giraldès hésitait entre une hématocèle ancienne, une dégénérescence kystique et une tumeur encéphaloïde. Une autre difficulté s'ajoutait pour la tumeur fibro-plastique, c'était l'absence de tout fait analogue connu, ainsi que la disposition du tissu morbide qui rendait le testicule et l'épididyme inaccessibles à l'exploration. Les nodosités que présentait cette dernière tumeur auraient plutôt fait croire à une tumeur tuberculeuse, et la sensation obscure de fluctuation profonde, aurait pu, si elle avait été plus nette, faire supposer un kyste, une collection sanguine tout aussi bien qu'une légère hydropisie de la tunique vaginale.

Les caractères de ces tumeurs n'avaient donc rien qui ne fût commun à toutes les tumeurs solides des bourses. Leur opacité et leur consistance pouvaient tout au plus faire exclure l'hydrocèle simple, les kystes et l'hématocèle de formation récente ; le volume n'avait rien de spécial, et pouvait tout aussi bien se rapporter à la maladie kystique, à l'hématocèle ancienne, etc. Quant au poids, il était presque impossi-

ble de le faire entrer en ligne de compte dans le diagnostic, d'autant plus que, comme l'a dit M. Nélaton, dans une de ses cliniques, (1857), (voir Gaz. des Hôpitaux.) « le poids spécifique des tumeurs du testicule doit être considéré comme un signe sans valeur et très difficile à apprécier. En effet, outre que ce poids spécifique diffère peu selon la variété de tumeur solide, le poids réel, dont il faut le déduire dépend d'une foule de circonstances dont, au lit du malade il est impossible de faire la part. La forme de ces tumeurs n'avait rien de caractéristique, la peau était saine dans les deux cas, et présentait seulement un peu d'injection ; en un mot, les difficultés du diagnostic paraissaient insurmontables.

S'il avait été permis de reconnaître l'état des ganglions correspondants, peut-être eût-on été mis sur la voie; mais le siége de ces organes dans la région lombaire les rendait inaccessibles à l'exploration. Encore ce signe aurait-il été de peu de valeur, et n'aurait-il pu faire éliminer que l'hématocèle et l maladie kystique. S'il est vrai, en effet, que les ganglions soient presque toujours affectés dans le cancer, ils le sont fréquemment aussi dans la diathèse tuberculeuse, et parfois également dans les tumeurs fibro-plastiques.

La marche de ces affections était inconnue, l'état général était satisfaisant, et les antécédents héréditaires nuls, de sorte qu'il était impossible de tirer de là aucun élément de diagnostic.

Il restait une dernière ressource qui a été employée par M. Giraldès, c'était la ponction exploratrice, mais dans les deux cas elle a seulement fait reconnaître une tumeur solide, et n'a donné issue qu'à une faible quantité de sang, ne possédant aucun caractère bien tranché.

Il est probable pourtant que si l'on eût examiné au microscope les parcelles ramenées par l'instrument explorateur, on eût rencontré dans un cas des cellules pouvant faire penser au cancer, dans l'autre quelques-uns des éléments du tissu fibroplastique. Le diagnostic eût été éclairci, et le microscope aurait ainsi rendu à la clinique un service important. Du reste, les cas dans lesquels cet instrument est venu éclairer

un diagnostic douteux ne sont pas rares et augmentent de jour en jour.

Mais il ne suffit pas d'avoir reconnu la nature des tumeurs qui vous ont été présentées, il serait nécessaire maintenant de rechercher quel peut en être le pronostic, surtout en présence d'affections qui ont de la tendance à repulluler, soit sur place, soit dans d'autres points de l'économie.

Nous avons vu que les plaies se sont parfaitement cicatrisées, mais y a-t-il lieu d'espérer que la guérison se maintiendra ?

En ce qui concerne l'épididyme tuberculeux, on sait que M. Velpeau (Discussion de l'Académie, 1851, et Dictionnaire en 30), ainsi que M. Cruveilhier (*Anatomie pathol.*), admettent qu'il peut exister, pour cet organe, une tuberculisation localisée, ce qui laisserait quelque espoir de voir guérir le malade qui, au moment de l'opération, ne présentait de manifestation tuberculeuse dans aucun organe et ne paraissait soumis à aucune influence héréditaire. Mais l'opinion de ces auteurs est loin d'être parfaitement démontrée, et, sans parler des cas nombreux dans lesquels la tuberculisation du testicule est manifestement sous l'influense de la diathèse tuberculeuse, Charles Dufour (Thèse, 1854) a prouvé que la tuberculisation isolée de la glande séminale est assez rare, mais se rencontre fréquemment avec celle de la prostate et des vésicules séminales. C'est une complication qui nous paraît à redouter dans le cas présenté par M. Louvet ; car nous avons appris que l'enfant qui fait le sujet de la première observation est rentré dernièrement dans le service de M. Giraldès. Il présentait, outre un amaigrissement assez prononcé, des troubles notables du côté du col vésical, de l'incontinence d'urine, de la douleur pendant la miction, et parfois aussi de légères hématuries. Il y a donc lieu de redouter une lésion de la prostate, probablement d'origine tuberculeuse, et c'est là, nous croyons, l'opinion de M. Giraldès.

Le pronostic des deux autres tumeurs ne nous paraît guère plus favorable. Quelques auteurs, parmi lesquels nous citerons M. Velpeau, croient, il est vrai, à la possibilité de la guérison du cancer en général, et citent quelques faits très-

rares. D'un autre côté, Curling mentionne, relativement à l'encéphaloïde du testicule, plusieurs observations dans lesquelles il n'y a pas eu récidive ; mais dans la grande majorité des cas, dans tous, suivant M. Lebert, le cancer reparaît inévitablement. Le pronostic est donc très-défavorable, surtout si on s'en rapporte à l'opinion de M. Lebert, qui pense que l'affection est d'autant plus grave que le malade est plus jeune. Il est à regretter pourtant que Curling ne mentionne pas les suites de l'opération chez les enfants dont il parle dans son ouvrage ; car, peut-être existerait-il quelques particularités relatives à l'âge. En résumé donc, nous n'avons guère lieu d'espérer la guérison de cet enfant ; mais s'il est vrai que la récidive puisse parfois ne pas avoir lieu, le malade opéré par M. Giraldès offre quelques conditions assez favorables, telles que l'ablation complète de la tumeur limitée à la cavité de la tunique vaginale, l'intégrité du cordon, l'impossibilité de sentir les ganglions lombaires, l'absence d'antécédents héréditaires, et l'état général.

Le pronostic de la tumeur fibro-plastique est plus rassurant, mais aussi difficile à déterminer. Les exemples de guérison des tumeurs fibro-plastiques après l'opération ne sont pas rares ; les faits de généralisation de ce tissu sont, au contraire, peu nombreux, et M. Lanelongue (Thèse, 1862) n'a pu en réunir qu'un nombre assez restreint ; mais, dans la plupart des cas pourtant, ce tissu récidive sur place, dans les ganglions ou dans quelque autre point de l'économie. Du reste, ici encore, le pronostic manque de certaines données qui pourraient l'éclairer. Ainsi, nous avons dit que cette affection avait été rarement observée à cet âge ; qu'elle ne l'avait jamais été dans cette région ; on ne saurait donc juger par analogie.

L'état général excellent de l'enfant, la rapidité de la cicatrisation, l'ablation complète du tissu morbide, et l'absence d'antécédents héréditaires, sont au moins, comme dans le cas précédent, des circonstances favorables.

Les trois tumeurs qui vous ont été présentées par M. Louvet ont été traitées par l'extirpation ; mais avant d'avoir recours à ce moyen, dans les deux cas, M. Giraldès avait, par

une incision préalable, reconnu que ces tumeurs étaient bien réellement incurables, et que la glande séminale ne pourrait être conservée. Il est bien certain que, pour la tumeur cancéreuse, il n'y avait d'autre ressource que la castration. Cette opération devrait, selon M. Lebert, être pratiquée le plus tard possible ; la récidive, selon lui, tardant d'autant plus que l'opération a été reculée davantage. Mais cette opinion est en désaccord avec celle de la plupart des chirurgiens, notamment de Curling, qui préfèrent opérer de bonne heure, avant que les tissus voisins, les bourses, les ganglions, ne soient envahis par l'altération primitive.

Pour la tumeur tuberculeuse, les auteurs s'accordent à dire qu'il vaut mieux attendre le plus longtemps possible, et essayer tous les moyens locaux et généraux avant d'en arriver à la castration.

M. Cruveilhier (*Anatomie pathologique*) et Curling citent des cas de guérison survenus après un traitement très-long. Mais ces considérations s'appliquent surtout aux adultes, qui peuvent, beaucoup mieux que les enfants, faire les frais d'une suppuration longue et abondante qui épuiserait rapidement ces derniers.

Cependant, Curling avance aussi que l'on ne voit pas souvent l'affection tuberculeuse du testicule arriver à suppuration chez les enfants et avant la puberté. S'il en était ainsi, il faudrait évidemment s'abstenir de toute opération ; mais nous avons vu que, dans le cas actuel, le noyau tuberculeux le plus volumineux, celui de la tête de l'épididyme, présentait déjà un ramollissement assez avancé.

On sait aussi que le tissu fibro-plastique ne disparaît jamais spontanément, et qu'il a une tendance naturelle à s'accroître et à se propager. L'ablation, s'il est possible, est donc indiquée aussitôt que sa présence est constatée. L'opération pratiquée par M. Giraldès était donc le seul moyen de guérir le malade. Bien que le testicule fût sain, il ne pouvait être conservé ; car cet organe était enveloppé de toutes parts par le tissu morbide, qui pénétrait même l'épididyme et l'origine du cordon. On ne pouvait donc épargner la glande sans la priver de son organe excréteur et de ses moyens de nutrition.

Nous ferons remarquer que, dans les trois cas précédents, le cordon a été lié en masse, et qu'il n'en est résulté ni hémorrhagie ni aucun accident fâcheux. La cicatrisation s'est opérée rapidement, et les malades ont, en ce moment, une santé en apparence satisfaisante.

Nous terminerons par une remarque relative au procédé opératoire, faite par M. Giraldès, à l'occasion d'une hémorrhagie survenue le jour même de l'opération chez le malade de la première observation. C'est qu'il vaut mieux, pour énucléer ces tumeurs, renoncer, s'il est possible, et si les adhérences ne sont pas trop fortes, à l'usage du bistouri et isoler la masse morbide par voie d'arrachement. On évite ainsi de trancher, par une section nette, les petits vaisseaux qui relient les parties malades aux parties saines, vaisseaux qui peuvent, comme dans le cas ci-dessus, être le point de départ d'une hémorrhagie à la surface de la plaie.

On voit donc, *en résumé*, que les tumeurs du testicule peuvent offrir, chez les enfants, plusieurs variétés.

Bien qu'elles soient, à un âge aussi tendre, d'une grande rareté, M. Louvet a pu cependant en rassembler trois exemples dans un assez court espace de temps.

L'étiologie de ces tumeurs n'a présenté rien de particulier.

Mais vous avez vu que les symptômes et le diagnostic se prêtaient à des considérations plus importantes; d'où il ressort que ces tumeurs sont plus difficiles à reconnaître encore que chez l'adulte, et qu'elles n'offrent pas de symptômes particuliers à chaque variété. La tuberculisation de l'épididyme a seule présenté des signes suffisants pour permettre d'arriver au diagnostic.

Le pronostic immédiat n'a pas paru, dans les trois cas, très-défavorable; mais il reste, au point de vue de l'avenir, plein d'obscurité. Quant au traitement, il ressort de la conduite de M. Giraldès et des résultats qu'elle a donnés, que la castration doit être faite dès qu'on est sûr de l'existence d'une tumeur pouvant compromettre le testicule. Mais, lorsque la tuberculisation peut sûrement se diagnostiquer, il est permis de se demander, d'après les observations de M. Cruveilhier et de Curling, si, comme chez l'adulte, on ne doit pas attendre,

avant de se décider à enlever un organe dont les fonctions très-importantes ne sont pas entièrement compromises.

Obs. VII. — Kyste de l'ovaire en voie de régression. — Tuberculisation aigue des poumons et des méninges, par T. Dodeuil, interne des hôpitaux.

Mme X., cuisinière, âgée de 37 ans, entre le 1er juillet 1865 à la Maison municipale de santé, dans le service de M. Bourdon. Cette femme n'a jamais eu d'enfants; elle habite Paris depuis quatorze ans. Elle a été soignée, il y a huit ans, à l'ancienne Maison de santé, pour des troubles intestinaux qui l'ont retenue au lit pendant quinze jours. Elle n'a pas d'autre antécédent morbide.

Au mois de février 1864 le ventre devint volumineux, et c'est du côté gauche que ce développement pathologique commença. On reconnut l'existence d'un kyste de l'ovaire. La malade attachée au service d'un médecin fut d'abord traitée par son maître qui bientôt eut recours à l'expérience de M. Demarquay. Lorsque le chirurgien de la Maison de santé fut consulté, le ventre était très-gros, et déjà il était permis de songer à la ponction. M. Demarquay fit appliquer une série de vésicatoires volants ; la malade prit tous les quinze jours un purgatif (15 gram. d'eau-de-vie allemande); elle fut soumise à l'usage quotidien de 50 centigrammes d'iodure de potassium dans une infusion amère ; enfin le ventre a été soutenu et légèrement comprimé par une ceinture abdominale.

Ce traitement a produit les effets les plus heureux; depuis plusieurs mois la malade ne songe plus à son kyste; elle se croit complétement guérie. Il faut appeler avec insistance son attention sur ce sujet pour obtenir quelques renseignements. Par le palper, on ne trouve aucune rénitence dans la fosse iliaque et la percussion ne révèle point de matité, car des anses intestinales sont interposées entre la paroi abdominale et les vestiges du kyste.

Les accidents pour lesquels Mme X. est venue dernièrement réclamer nos soins sont d'une toute autre nature. Un mois avant son entrée, elle fut prise d'une toux assez fréquente avec très-peu d'expectoration; à cette toux s'est jointe une sensation de constriction thoracique fort gênante. Lorsqu'elle se présente à nous, elle éprouve depuis quatre jours une céphalalgie persistante accompagnée de constipation, de nausées et même de quelques vomissements. De plus, la malade a de la fièvre, la peau est brûlante et le visage coloré. Cette femme n'a jamais eu d'embonpoint; depuis un mois elle a très-sensiblement maigri. L'examen de la poitrine nous fait constater des râles muqueux sous-crépitants fins dans tout le poumon droit. La sonorité est moindre dans l'espace correspondant. A gauche la respiration est moins troublée; on ne trouve guère que de la faiblesse au sommet.

La malade a un peu de pharyngite; mais la voix n'est pas modifiée, le larynx paraît sain. Elle se plaint en outre de douleurs lombaires qui l'empêchent de se courber en avant.

La menstruation a toujours été régulière; la dernière époque date de huit jours. Cette femme a des pertes blanches abondantes.

Les accidents continuent à s'aggraver, malgré un traitement énergique : (ventouses scarifiées à la nuque et sur les côtés du rachis, vésicatoires dans les mêmes régions et aux cuisses, calomel à doses fractionnées, etc.)

La fièvre et la céphalalgie vont en augmentant; les douleurs, d'abord limitées à la région lombaire, s'étendent dans toute la longueur de la colonne vertébrale, en s'accompagnant d'opisthotonos et de délire. Il survient de la rétention d'urine qui nécessite le cathétérisme. Enfin le pouls devient lent, inégal, les pupilles se dilatent sans irrégularité ni strabisme, la dyspnée augmente, la déglutition s'embarrasse. La mort arrive après plusieurs heures de coma.

A l'*autopsie*, nous trouvons une vive congestion de la pie-mère qui est parsemée de nombreuses granulations blanchâtres, si confluentes en certains points qu'elles forment des îlots complétement opaques.

Les méninges rachidiennes sont également le siége d'une

injection très prononcée; mais les dépôts de nouvelle formation y sont beaucoup moins abondants.

Le poumon droit est criblé de tubercules miliaires uniformément répandus dans tout l'organe.

Le poumon gauche n'est infiltré de tubercules qu'au sommet.

Le kyste de l'ovaire considéré comme guéri n'a cependant pas complétement disparu; mais il est réduit à des proportions telles qu'il ne pouvait plus être un sujet de gêne pour la malade. Après avoir écarté les anses intestinales, nous trouvons dans la fosse iliaque gauche une poche très-incomplétement remplie, molle et flasque, se moulant et s'insinuant dans les espaces laissés vides par les organes voisins. Les parois du kyste sont minces, presque transparentes en plusieurs points, plus épaisses dans d'autres où la trame fibreuse formant la couche externe acquiert une plus grande densité. Cette cavité dont la paroi interne offre un aspect séreux, renferme environ un litre de liquide, assez limpide, de couleur citrine. Traité par la chaleur et par l'acide nitrique, ce liquide donne un précipité considérable d'albumine; il se coagule en masse.

Le kyste présente des adhérences multiples dans le petit bassin. Sa face antérieure est libre, bien isolée; mais en arrière il est intimement fixé en deux points au rectum et à l'S iliaque. Plusieurs anses de l'intestin grêle lui sont aussi adhérentes. Il est en outre étroitement uni dans une certaine étendue, à la paroi postérieure du bassin. Cette dernière adhérence comprend dans son épaisseur les vaisseaux iliaques et l'uretère. Cette observation nous a paru intéressante à cause de la marche régressive du kyste de l'ovaire, et l'on est en droit d'attribuer au traitement ce résultat favorable. La malade a fait des abus vénériens qui ont eu beaucoup d'influence, nous dit-on, sur l'altération de sa santé générale.

Malgré ces excès, malgré les congestions répétées vers le petit bassin, le kyste a cédé aux heureuses et prudentes tentatives du chirurgien.

« Je ne connais pas un seul cas, disait W. Hunter, dans lequel la tumeur ait sensiblement diminué de volume sous

l'influence d'un autre traitement que la ponction. » (1) La plupart des médecins de nos jours pourraient encore tenir le même langage. Cependant quelques faits tirés de la pratique de M. Velpeau ont prouvé que le traitement médical peut avoir une efficacité incontestable lorsque la tumeur est d'un petit volume. Ces cas sont rares et semblent encore constituer des exceptions. Il en est assurément bien peu dans lesquels la tumeur ait eu un développement aussi considérable que dans le fait actuel. Dans cette observation le traitement a été d'une utilité remarquable. L'âge de la malade et les bonnes conditions de santé qu'elle paraissait offrir alors, permettaient au besoin un traitement moins innocent et même on aurait pu songer à l'extirpation.

L'autopsie a démontré que l'ablation complète du kyste aurait été à peu près impraticable. Les adhérences nombreuses auraient mis le chirurgien dans cette alternative de laisser une portion des parois ou bien de blesser un organe important.

Mais le traitement employé ici pouvait échouer, puisqu'il n'est le plus souvent que palliatif; et alors quel eût été le moyen présentant le plus de chances de succès et le moins de danger ?

L'élasticité, la souplesse et la minceur des parois nous portent à croire que l'injection iodée aurait très heureusement modifié la cavité en y provoquant une inflammation adhésive.

Quant à l'extirpation, si l'on avait eu la témérité de la pratiquer, elle aurait été presque fatalement mortelle, à cause des adhérences constatées à l'autopsie, et dont il était impossible de prévoir l'existence pendant la vie.

Aujourd'hui que l'ovariotomie jouit peut être d'une trop grande faveur, il nous a semblé que le fait actuel avait un certain intérêt, en faisant voir que le traitement médical, généralement regardé comme palliatif, peut aussi dans quelques cas avoir de l'efficacité.

(1) Medical observations and inquiries, T. II, p. 56.

VIII. — CONTRIBUTION A L'ÉTUDE DE LA STRUCTURE ET DU DÉVELOPPEMENT DES TUMEURS CARTILAGINEUSES; par M. le docteur RANVIER.

Il a été présenté depuis peu, à la Société, plusieurs observations de tumeurs cartilagineuses : deux par M. Rondeau, une par M. Dard, une autre enfin par M. Molinier; ces quatre chondrômes forment autant de types différents de cette espèce de tumeur.

Avant d'entrer dans la description de ces faits, je crois devoir revenir sur quelques points de la structure et du développement du tissu cartilagineux; car ces points sont discutés, et si nous ne pouvions les établir, nous perdrions, par cela même, une base solide dans l'interprétation du développement des productions cartilagineuses accidentelles.

En effet, tandis que les auteurs allemands admettent que la capsule forme la caractéristique du cartilage, nous voyons M. Robin nier l'existence de cette capsule, et considérer le tissu cartilagineux comme une substance amorphe creusée de cavités. Si l'opinion de M. Robin est soutenable pour les cartilages diarthrodiaux, elle ne l'est plus pour les portions centrales des disques intervertébraux, où les capsules ne sont pas reliées les unes aux autres par de la substance cartilagineuse fondamentale.

Des capsules cartilagineuses distinctes se rencontrent encore dans les fibro-cartilages et dans les cartilages réticulés. De plus, lorsque, par suite d'une prolifération active, des cellules se sont développées en certain nombre dans l'intérieur d'une capsule mère, on voit bientôt chacune de ces cellules s'entourer d'une capsule nouvelle. Les capsules filles ou secondaires, ainsi formées, se distinguent facilement les unes des autres et de la capsule primitive. Quelques auteurs ont considéré ces jeunes capsules comme des cellules, et ont pris, dès lors, les véritables cellules pour des noyaux; on évitera cette erreur en employant la solution iodée comme réactif colorant. Cette substance jouit, en effet, de la propriété de teindre en

brun foncé les cellules et les noyaux du cartilage, tandis qu'elle ne produit qu'une coloration très-faible sur les capsules. Si donc on fait usage de la réaction produite par l'iode, on appréciera exactement ce qui est capsule, et ce qui est cellule, et l'on ne commettra plus l'erreur indiquée à propos des capsules secondaires.

Quand un cartilage se forme dans un point de l'économie, les corpuscules, cellules ou protoplasmas (Schultze) sont les éléments qui se montrent les premiers. A ce moment, le cartilage ne peut être encore caractérisé histologiquement ; car les éléments embryonnaires qui vont le former ne sont pas différents des corpuscules de tissu conjonctif (Virchow) ou des cellules et noyaux embryoplastiques (Robin). Mais il se fait bientôt, entre ces éléments cellulaires, un dépôt de substance hyaline caractéristique. Ce dépôt est si peu abondant d'abord, que l'on ne saurait déterminer rigoureusement la nature cartilagineuse du jeune tissu, si l'on ne faisait usage de la solution iodée, qui fait apparaître, entre les éléments embryonnaires fortement colorés, des lignes claires représentant la substance fondamentale.

Un cartilage, une fois formé, semble s'accroître suivant plusieurs modes différents :

1° Les capsules s'agrandissent, et la substance fondamentale devient plus abondante mais ces deux phénomènes n'ont pas toujours lieu dans le même rapport : ainsi, dans l'hyperplasie qui précède l'ossification, les cloisons intercapsulaires s'amincissent à mesure que les capsules prennent de l'extension.

2° Il se fait, dans les capsules, une nouvelle génération cellulaire, et chacune des cellules ainsi formées s'entoure d'une capsule propre, dont l'épaisseur augmente peu à peu. La multiplication des capsules du cartilage peut se faire non-seulement par génération endogène, mais encore probablement par sissiparité, comme l'a vu Kolliker.

3° Dans quelques conditions, un point cartilagineux, une fois développé, envahit progressivement les tissus voisins, quand ils contiennent des éléments propres à sa génération. J'insiste sur ce dernier mode d'accroissement, car il pourra

nous servir à comprendre la formation hétérotopique du tissu cartilagineux. Quand un cartilage envahit le tissu fibreux, on observe que les corpuscules de ce tissu prolifèrent et deviennent tellement abondants dans quelques points, que la substance intercellulaire (fibres lamineuses de Robin) a disparu complétement; il se forme ainsi des espaces remplis de cellules se touchant toutes, ou séparées seulement par une matière amorphe peu abondante. Ces cellules, qu'on peut qualifier d'embryonnaires, ou désigner avec Forster sous le nom de cellules indifférentes, deviennent le point de départ de la néoformation cartilagineuse. Ce mode de développement est donc analogue à celui qu'on observe dans la formation du tissu cartilagineux aux dépens des éléments embryonnaires primitifs.

Le tissu cartilagineux, une fois constitué, peut, dans quelques cas, subir des modifications diverses. Ces modifications, formatives ou nutritives, se rencontrent aussi bien dans les productions cartilagineuses accidentelles que dans les cartilages physiologiques. On observe, en effet, dans ceux-ci comme dans celles-là, le ramollissement de la substance fondamentale, la segmentation de cette même substance, l'incrustation calcaire, la transformation adipeuse et granulo-graisseuse des cellules, enfin la transformation médullaire. A cette dernière, se rattachent l'ossification et les transformations ultérieures que la moelle embryonnaire du cartilage peut présenter.

L'hétérotopie cartilagineuse la plus élémentaire est celle qui se produit autour des fragments d'une fracture simple, pour constituer le cal cartilagineux; je dis d'une fracture simple, car habituellement, dans une fracture compliquée de plaie, l'ossification est directe, et le cal ne passe pas par la période cartilagineuse.

La formation du cal fournit des faits très précieux pour l'étude du développement du tissu cartilagineux accidentel; car, par l'expérimentation, on peut, en faisant varier les conditions du phénomène, suivre exactement les modifications que le tissu conjonctif subit pour donner lieu à du cartilage.

J'ai expérimenté sur plusieurs espèces d'animaux : lapins,

cochons d'Inde, rats et grenouilles. J'ai pu constater que, chez ces différents animaux, le périoste ne concourt pas seul à la formation du cal, mais que les tissus de substances conjonctives avoisinant le foyer de la fracture viennent aussi apporter des éléments de consolidation ; dans ce cas, le tissu fibreux du périoste, des tendons, du tissu cellulaire inter et intramusculaire subissent des modifications en tout semblables à celles qui ont été indiquées un peu plus haut. Voici, par exemple, les modifications qui surviennent dans les muscles : entre les faisceaux primitifs, se développent des noyaux et des cellules en grande abondance, tandis que les faisceaux diminuent peu à peu de volume par atrophie simple ou à la suite d'une transformation granulo-graisseuse ; de cette façon, sont constitués des espaces remplis de cellules.

Les fractures simples donnent donc lieu à la formation de chondromes qui plus tard subissent l'ossification ; seulement dans quelques cas toutes les portions du cal cartilagineux ne fournissent pas de l'os ; certaines se calcifient et se résorbent ensuite.

Les questions histologiques que l'on doit se proposer à propos des chondromes sont celles qui se soulèvent au sujet de toutes les tumeurs : Ont-ils des formes anatomiques différentes ? Dans quels tissus se développent-ils? une fois formés comment s'accroissent-ils? Quelles sont les modifications que les éléments des chondromes peuvent subir ? Certaines tumeurs cartilagineuses ont-elles une tendance à disparaître? Enfin y a-t-il un rapport entre la marche clinique d'un chondrome et sa structure ? Nous pensons que les observations qui vont suivre pourront concourir à la solution de quelques-unes de ces questions.

Obs. I. — Enchondrôme de la tête du péroné. Observation recueillie par M. Rondeau.

Oulman (Léon), âgé de 16 ans, monteur en bronze, entré

le 10 mai 1864, salle Sainte-Marthe, n° 20. Notre malade est d'une bonne constitution, il n'a eu aucune maladie grave antérieure et n'accuse pas d'antécédent rhumatismal, syphilitique ou scrofuleux dont il ne porte du reste aucune trace. Il y a trois ans et demi il reçut à la partie supérieure de la jambe droite un coup de pied qui donna lieu à de la tuméfaction, à une gêne légère pendant la marche et disparut au bout de quelques jours. Il continua le cours de ses occupations et n'en parla même pas à ses parents.

Ce n'est que plusieurs mois après que son attention fut attirée par hasard du côté de sa jambe, et quand il s'aperçut qu'il portait une tumeur à cet endroit, celle-ci avait alors la moitié du volume qu'elle présente aujourd'hui. Son accroissement ne lui causa pas de douleur, et ce n'est que depuis un mois que la marche le fatigue plus promptement.

Cette tumeur siége à la partie supérieure externe et postérieure de la jambe droite; elle commence au-dessous de la tête du péroné et mesure 14 centimètres de longueur. La circonférence de la jambe prise sur le milieu de la tumeur est de 40 centimètres. Elle est dure et ne jouit d'aucune mobilité.

19 mai. — *Opération :* Incision longitudinale de 15 centimètres suivant l'axe du péroné ; sur la partie médiane de cette incision on en conduit une autre qui donne lieu à la formation de deux lambeaux.

Ceux-ci, disséqués et relevés de chaque côté, permettent d'attaquer la tumeur par sa base au moyen de la gouge et du marteau. Sa surface d'implantation a lieu sur le péroné dans une étendue de 8 à 10 centimètres environ. La tumeur fut enlevée en plusieurs fragments; aujourd'hui le malade est hors de danger après avoir eu un érysipèle de la face ; il se lève et marche avec des béquilles.

Examen microscopique :

La tumeur est hémisphérique, légèrement mamelonnée, recouverte sur toute sa surface d'une couche cartilagineuse d'une épaisseur variant entre 1 et 5 millimètres. Au dessous du cartilage on rencontre un tissu ossiforme blanchâtre opaque, assez friable qui se continue jusqu'au centre. Au niveau du point d'implantation se trouve une cavité anfractueuse entourée de

toutes parts du tissu dont nous venons de parler disposé en forme de stalactites.

Cette cavité contient une substance médullaire, rougeâtre, dans laquelle on trouve quelques noyaux calcaires.

L'examen microscopique nous montre, dans la couche cartilagineuse, des cavités cartilagineuses anguleuses de petite dimension, contenant chacune une petite masse cellulaire. Au voisinage de la substance ossiforme, ces cellules se multiplient activement, comme dans la couche chondroïdé de l'ossification normale, de telle sorte que chaque capsule primitive arrive à présenter un boyau allongé contenant un grand nombre de capsules filles globuleuses. Au point où ce boyau s'engage dans la substance compacte, les cellules contenues dans les capsules secondaires se sont ratatinées sous l'influence des réactifs, et paraissent ainsi munies de ces prolongements que les auteurs considèrent comme le premier rudiment de l'ossification.

La portion de la tumeur qui, à l'œil nu, présente un certain nombre des caractères du tissu osseux est constituée uniquement par des capsules cartilagineuses, à peu près toutes d'égale dimension, et ayant subi l'incrustation calcaire. On ne voit nulle part ni canalicules vasculaires, ni corpuscules osseux.

Le tissu qui remplit la cavité centrale est formé d'anses vasculaires nombreuses, entre les mailles desquelles se trouve une quantité considérable de cellules adipeuses remplies presque complétement d'aiguilles de margarine. Aucune de ces cellules ne nous en a paru dépourvue.

Cette observation nous fournit un exemple de chondrome développé dans le tissu osseux, et formé, à sa périphérie, d'une couche mince de cartilage hyalin ; au-dessous de cette couche, on trouve une masse dure, blanchâtre, dans laquelle le microscope ne montre que des capsules de cartilages infiltrés de sels calcaires ; enfin, tout à fait au centre, on remarque une moelle rouge vasculaire, formée en partie de cellules adipeuses contenant des cristaux de margarine.

Cette observation est intéressante en ce que, dans la couche

formée par le cartilage hyalin, on observe tous les phénomènes décrits comme précurseurs de l'ossification : prolifération des éléments des cartilages, radiation des cellules, incrustation des capsules, et pourtant l'ossification ne se produit pas ; c'est que là, en effet, comme dans la fausse ossification rachitique, les capsules secondaires ne se dissolvent que tardivement. Quand les cellules sont mises en liberté au centre seulement de la masse morbide, elles sont immédiatement envahies par l'infiltration graisseuse. Remarquons encore, dans ce cas, que le cartilage produit hétérotopiquement tend à disparaître par la calcification des capsules et par la transformation graisseuse des cellules ; cette mince couche de tissu hyalin, qui seule reste douée de facultés formatrices, tend sans cesse à s'accroître à sa périphérie, tandis que, dans ses portions profondes, elle est peu à peu détruite ; ce processus peut donc faire concevoir la destruction spontanée de tout le tissu morbide.

Obs. II. —Enchondrôme de l'extrémité supérieure du tibia. Amputation de la cuisse.

(Obs. recueillie par M. Dard, interne).

Henri R..., âgé de dix-huit ans, garçon marchand de vin, entre le 2 avril 1865, dans le service de M. Richet, à la Pitié.

Robuste et bien constitué, ce malade ne présente dans sa famille aucun antécédent diathésique ; lui-même n'a jamais été souffrant dans sa jeunesse. Il y a dix-huit mois qu'il est à Paris ; son état est assez rude ; il boit chaque matin une certaine quantité de vin blanc.

Le début de son affection remonte à trois ans à peu près ; à cette époque apparut au côté interne de l'extrémité supérieure du tibia droit un gonflement diffus et très dur qui n'inquiéta que fort peu le malade, vu l'absence de douleur et de difficulté dans la marche.

Cependant ce gonflement augmentait, une tumeur appa-

raissait occupant toute la moitié supérieure de la jambe, elle faisait de rapides progrès, la marche devenait difficile.

C'est alors qu'il se décida à entrer à l'hôpital pour se faire traiter d'un mal qui l'inquiétait plus qu'il ne le faisait souffrir.

A son entrée au service, on constate la présence d'une tumeur volumineuse occupant toute la moitié supérieure de la jambe droite; sa forme est allongée; elle mesure 14 cent. dans sa longueur et 42 cent. de diamètre à son milieu.

La peau qui la recouvre est intacte; on remarque au côté interne quelques veines dilatées. Par la palpation, on arrive bien vite à la conviction qu'il s'agit là d'une tumeur dure, adhérente au tibia. Au niveau de la crête de cet os, là où la tumeur non recouverte par des muscles est superficielle, sa consistance est celle d'une tumeur fibreuse dense; en arrière sa dureté est celle du cartilage.

Si, fixant la partie supérieure de la tumeur d'une main, près de l'articulation du genou, on cherche à imprimer des mouvements à la partie inférieure de la jambe, on constate que le tibia est assez mobile, et qu'il a dû subir une solution de continuité;ce qui fait présager que la tumeur a pris naissance au centre même du canal médullaire. Et cependant la marche est très possible; le malade s'appuie sur sa jambe malade, il ne boîte que légèrement. L'articulation du genou est intacte.

En dehors le péroné présente une forte courbure à concavité interne, sa tête même a subi une subluxation qui l'a éloignée de la facette articulaire du tibia; les muscles de la partie externe de la jambe sont étalés à la face externe de la tumeur et la recouvrent en s'étalant à sa surface. Les mouvements du pied sont parfaitement normaux; le malade n'accuse que, quelques fourmillements dans les orteils. L'artère poplitée bat parfaitement, comme la pédieuse; aucun bruit de souffle, aucun battement ne peut être senti dans la tumeur.

Quelle était la nature de cette tumeur? Il n'y avait pas à songer aux affections malignes des os, encéphaloïde, squirrhe, fibro-plastique. Les tumeurs vasculaires devaient être aussi écartées. Il ne restait donc que les tumeurs fibreuses, l'en-

chondrôme, ou les exostoses des os. M. Richet se rattacha à l'idée d'une tumeur fibreuse sortie du canal médullaire, présentant à son centre des noyaux osseux, et aussi çà et là des points cartilagineux ; ce devait être une tumeur complexe, formée par l'hypertrophie des éléments normaux du tissu osseux.

Dans ce cas, l'indication était toute posée ; il fallait enlever la tumeur sur laquelle aucun traitement ne pouvait avoir de prise. Cependant un traitement général par l'iodure de potassium fut prescrit au malade, qui chaque jour fit des frictions avec la pommade à l'iodure de plomb. Au bout d'un mois aucun résultat n'étant atteint, le malade se décida au sacrifice de sa jambe. M. Richet fit l'amputation de la cuisse au tiers inférieur par la méthode à deux lambeaux, le mardi 2 mai.

L'examen de la cuisse fit voir qu'il s'agissait d'un enchondrome d'une forme spéciale développé aux dépens de la partie supérieure du tibia droit.

Sa forme est allongée, sa surface est assez régulière ; elle n'a aucune connection avec le péroné qui, fortement arqué en dehors, a été repoussé en dehors et subluxé ; les muscles tibial antérieur, extenseur des orteils et péronier latéraux sont étalés à sa face externe. Les cartilages de l'articulation du genou sont sains. Le tibia, dans sa moitié inférieure, n'a subi aucun travail pathologique. Si, par une coupe verticale, on fend la tumeur dans le sens de son plus grand diamètre, on constate que la périphérie est formée par une couche fibreuse régulière, enveloppant une masse constituée en majeure partie par du cartilage. Ce cartilage est disposé sous forme de petits lobules ayant de 1 à 4 centim., bien limités à leur périphérie et séparés les uns des autres par un tissu fibreux résistant ; presque tous ces lobules sont creusés à leur centre d'une cavité anfractueuse contenant une substance jaune ou rougeâtre. Il résulte de cette disposition régulière un aspect tout spécial qui ne pourrait être rendu que par une figure coloriée.

L'extrémité inférieure du canal médullaire du tibia est formée par du tissu osseux compacte, qui forme, en ce point, les limites de la tumeur. A son extrémité supérieure on trouve un noyau de tissu osseux très-dur, dernier débris de l'épiphyse du tibia.

Le malade, le jour de l'opération, a présenté une hémorrhagie par le canal médullaire du fémur, et a été pris, quelques jours après, d'un état typhoïde sous l'influence duquel la suppuration de la plaie a cessé.

8 *mai*. Le ventre est ballonné, la langue sèche et fuligineuse, la peau chaude et sèche, le pouls à 110. Un délire tranquille ne quitte pas le malade, dont la soif est vive. Un peu de diarrhée.

18 *mai*. Même état typhoïde. Apparition d'une collection purulente dans l'articulation sterno-claviculaire droite et le coude du même côté.

20 *mai*. Mort, à six heures du soir.

A l'autopsie, on trouve du pus dans l'articulation sterno-claviculaire droite, ainsi que dans le coude du même côté. Dans le lobe inférieur du poumon gauche, existent aussi deux foyers métastatiques de la grosseur d'une noix. Le foie, les reins, le cerveau, la rate, offrent un aspect normal. L'artère fémorale présente un petit caillot non adhérent à son extrémité libre. Dans la veine fémorale, se trouve un caillot près de l'arcade crurale, moins récent et non adhérent aux parois qui sont saines. Rien dans l'extrémité inférieure du fémur.

Voici maintenant le résultat de mon observation histologique :

Cette tumeur est essentiellement constituée par de nombreux lobules cartilagineux ayant de 1 à 4 cent. de diamètre, séparés les uns des autres par du tissu fibro-cartilagineux. Les petits lobules cartilagineux ont tous une constitution à peu près analogue. Formés d'une substance hyaline à leur périphérie, on remarque, à leur centre, une cavité anfractueuse, remplie d'une matière variée ; cette matière, dans quelques lobules, est molle, graisseuse, jaune ou rougeâtre ; dans d'autres, elle est résistante et d'apparence fibreuse. La paroi de cette cavité, pour tous les lobules, est formée d'une substance ossiforme, d'épaisseur variable entre un demi et 3 mill., se perdant peu à peu dans la couche périphérique hyaline.

Sur des coupes fines, comprenant un ou plusieurs lobules pratiqués sur des portions fraîches ou sur des portions macé-

récs dans l'acide chromique et traitées par la solution iodée on peut distinguer, au microscope, les parties suivantes : dans les parties transparentes, des capsules d'une grandeur exceptionnelle, 0,04 à 0,1, de forme très nette, contenant chacune, dans leur cavité, une cellule la remplissant complétement quand aucun réactif n'a été employé. Ces cellules se ratatinent quand on ajoute à la préparation de l'eau, de la glycérine, de l'acide acétique ou de la solution iodée. C'est à l'accumulation du liquide réactif entre la cellule et la capsule qu'est due la modification survenue dans la cellule cartilagineuse ; car les chondroplastes, qui ont été ouverts dans une faible partie de leur étendue par le hasard de la coupe, contiennent des cellules globuleuses, dans lesquelles on peut encore distinguer des noyaux.

A côté des capsules simples dont il vient d'être question, se trouvent de grandes capsules mères contenant des capsules filles à divers degrés de développement. Mais on ne rencontre pas des capsules ayant dans leur intérieur plusieurs cellules libres, c'est-à-dire non entourées de capsules propres.

Dans les portions calcifiées, on observe encore des capsules de cartilage ; seulement celles-ci sont infiltrées de sels terreux. Des granulations calcaires occupent aussi la substance fondamentale ; mais on n'en remarque aucune dans les cavités capsulaires ni dans les cellules. Les cellules contenues dans les capsules calcifiées continuent de se multiplier ; mais elles ont perdu la propriété de former autour d'elles de la substance cartilagineuse, de telle sorte qu'elles sont accumulées en nombre variable de deux à cinquante, et même plus, dans une même cavité capsulaire.

En même temps que ces cellules se multiplient, les capsules qui les contiennent s'agrandissent et arrivent à communiquer les unes avec les autres, tandis que la substance calcifiée se résorbe.

C'est ainsi que sont formés ces espaces centraux, qui renferment les uns des cellules sembables à celles qui se trouvent dans les capsules infiltrées ; d'autres, de ces mêmes cellules avec des cellules adipeuses ; d'autres, enfin, de tissu connectif.

Les principaux résultats de cette observation ont été publiés dans le *Journal de physiologie* (1863).

De ces différentes données histologiques, il me semble ressortir que le tissu cartilagineux morbide a, dans ce cas, une tendance à disparaître par le fait d'une sorte de médullisation envahissant les portions les plus anciennement formées, celles du centre; que cette médullisation est précédée d'une infiltration calcaire, dont le but est de détruire la propriété qu'ont ces cellules cartilagineuses de former de la substance fondamentale du cartilage, de les rendre, en un mot, à la vie embryonnaire. C'est, en effet, dans cet état qu'elles arrivent dans la cavité qui se trouve au centre de chaque lobule; là, elles subissent des transformations diverses. C'est, là, le processus le plus habituel qui convertit un tissu en un tissu d'une autre nature. Comme je l'ai indiqué ailleurs, et, depuis, je me suis confirmé, par de nouveaux faits, dans cette manière de voir, je pense que lorsqu'un tissu doit donner naissance à

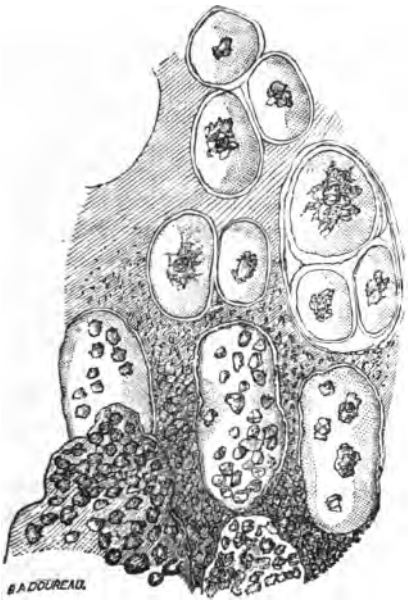

(Fig. 1.)

Capsules cartilagineuses d'un enchondrome envahies par l'infiltration calcaire. Dans les portions calcifiées les cellules se multiplient, mais ne forment plus autour d'elles de la substance cartilagineuse; elles sont devenues indifférentes ou embryonnaires, (grossissement de 300 d.).

un autre tissu, les éléments cellulaires du premier prolifèrent, se débarrassent de leur substance intercellulaire et retournent à l'état embryonnaire; de telle sorte que le développement du nouveau tissu se fait exactement comme il se ferait chez l'embryon qui, dans toute sa masse, est constitué par des cellules semblables.

Dans la figure 1, on voit comment les cellules des cartilages se multiplient dans les capsules calcifiées, et comment elles finissent par se dégager de la trame calcaire par résorption graduelle de celle-ci.

Terminons en rapprochant cette observation de celle qui précède, et en remarquant la seule différence, consistant en ce que, dans notre premier fait, il n'y a pour ainsi dire qu'un seul lobule semblable à ceux qui, en si grand nombre, forment la tumeur que je viens de décrire.

Obs. III. — Enchondrome de la région massétérine de la joue gauche. — Observation recueillie par M. Rondeau, dans le service de M. Voillemier, à l'hôpital Saint-Louis.

D'un tempérament lymphatique, ce jeune homme, qui a toujours joui d'une bonne santé, a vu se développer, à l'âge de huit ans, peu à peu, et sans douleur, une petite tumeur du lobule de l'oreille gauche.

Etabli à Paris depuis quatre ans, il dit que sa glande, affectée d'un certain degré de sensibilité en hiver seulement, a présenté un accroissement plus rapide que lorsqu'il habitait la campagne.

Il a trois frères, qui n'ont rien de semblable; mais son père porte, sur l'un des côtés du cou, une tumeur du volume d'une noix.

Différentes pommades furent employées par lui sans aucun succès. Il se livra alors à un charlatan de Bercy, qui lui fit sur la joue des applications d'un liquide caustique ; l'ulcération de la peau en fut bientôt le résultat. C'est alors qu'il

entre à l'hôpital Saint-Louis, 23 juillet, service de M. Voillemier.

Au-dessous de l'arcade zygomatique, en avant du lobule de l'oreille gauche, appliquée sur la branche du maxillaire inférieur, existe une tumeur ovoïde, s'étendant obliquement de haut en bas et d'arrière en avant, jusqu'au niveau de l'angle de la mâchoire. Cette tumeur, de la grosseur d'un œuf de poule, est dure, légèrement élastique sous les doigts qui la pressent, mobile. En recherchant son degré de mobilité, assez limité, du reste, on éprouve la sensation d'un frottement rude, râpeux, comme si deux surfaces osseuses frottaient l'une contre l'autre.

On diagnostique un enchondrome, et, le 26 juillet, on pratique l'opération.

Incision elliptique de 5 centim. environ, comprenant la portion de peau ulcérée, et mettant à découvert la tumeur, dont la moitié postérieure est recouverte par les fibres du masséter. Entourée de tissu cellulaire plus ou moins condensé, la tumeur fut en partie disséquée, en partie énucléée avec facilité. Elle n'adhérait qu'en un seul point aux parties profondes au niveau de son angle postérieur, où un coup de ciseaux suffit à trancher ses attaches fibreuses. Il ne fut pas nécessaire d'appliquer de ligature ; on rapprocha les téguments au moyen de la suture métallique et, des compresses imbibées d'eau froide furent maintenues sur la plaie.

12 août. Aujourd'hui le malade est complétement guéri, et présente une cicatrice linéaire parallèle au bord postérieur du maxillaire, d'oblique qu'elle avait été tracée le jour de l'opération, suivant la direction de la tumeur.

Je passe maintenant aux résultats de mon examen.

Cette tumeur est hémisphérique ; elle a le volume d'un œuf de poule ; à sa surface se voient des bosselures, limitées par des tractus fibreux. Sur des sections on observe qu'elle est formée par des lobules hyalins régulièrement arrondis, séparés les uns des autres par un tissu opaque et fibreux. Sur sa face interne, se voit une plaque osseuse ayant 4 millim. d'épaisseur, d'un diamètre de 2 à 3 centim. Les bords de cette plaque sont irrégulièrement découpés.

Des coupes minces sont pratiquées dans ces diverses parties ; elles nous laissent voir que les portions transparentes sont formées par du cartilage hyalin. La disposition des éléments de ce tissu cartilagineux est fort curieuse. En effet, les uns sont des capsules contenant une seule cellule ; à côté, sont des capsules mères renfermant plusieurs capsules secondaires. Dans quelques points, les capsules ont disparu, les cellules qu'elles renfermaient se sont ramifiées, et il existe des anastomoses entre elles. Les conduits qui les relient les unes aux autres sont tapissés par une membrane de cellules mise en évidence par la teinture d'iode,qui les colore en brun, et ne produit qu'une teinte faible sur la substance fondamentale du cartilage. Certains lobules hyalins sont formés entièrement de cellules ramifiées.

La substance qui se trouve entre les lobules est fibro-cartilagineuse.

La plaque qui a l'apparence de l'os est bien formée par du tissu osseux ; on y retrouve des ostéoplastes, des systèmes de lamelles et des canaux médullaires. Les ostéoplastes ne proviennent pas des cellules ramifiées qui viennent d'être décrites. A la limite qui sépare le cartilage de l'os, on trouve des cavités remplies de moelle embryonnaire, dont les éléments cellulaires concourent seuls à la formation des cellules osseuses.

La structure de la tumeur est le point intéressant de cette observation. Je n'ai trouvé dans les auteurs aucune description d'une semblable production morbide. Kolliker (Trait. d'hist., trad. française, p. 66) dit bien que dans les enchondromes les cellules sont souvent étoilées, mais il ne parle pas de véritables ramifications anastomotiques. Foerster, figure (anat. path. atlas) aussi des cellules étoilées dans un enchondrome, mais il n'indique aucun fait analogue à celui que nous avons montré à la Société Anatomique sur de nombreuses préparations.

La fig. 2 montre la disposition des cellules cartilagi-

Fig. 2.

Cellules cartilagineuses ramifiées à prolongements anastomotiques, gross. 450 diamètres.

neuses; on les voit ramifiées comme des corpuscules osseux, et les branches de ramifications s'anastomosent avec des branches semblables venues des cellules voisines. Ces cellules se colorent par l'iode ainsi que les prolongements qu'elles envoient; quelques-uns contiennent un noyau bien net, d'autres renferment des granulations abondantes, qui masquent les noyaux. Les dimensions de ces différents éléments sont les suivantes : cellules ramifiées 0,015 à 0,030, noyaux de 0,007 à 0,010, canalicules partant de ces cellules 0,001 à 0,003.

D'après ces chiffres, on voit que la dimension de ces éléments est bien supérieure à celle des éléments cellulaires des os.

Le développement de ces cellules ramifiées paraît se faire aux dépens des cellules cartilagineuses normales par un procédé fort simple. On trouve en effet dans quelques parties de la tumeur des capsules mères ayant de 0,04 à 0,1 contenant seulement deux ou trois cellules ramifiées et anastomosées. Ce mode de formation se comprend aisément quand on connaît les dernières recherches sur le protoplasma qui constitue les jeunes cellules; ce protoplasme participe des propriétés de la substance sarcodique, décrites il y a longtemps déjà

par Dujardin (Dujardin, observat. microscopi. 1843), et peut donner lieu à la formation de bourgeons et devenir ainsi l'origine des prolongements anastomotiques. Du reste, on sait combien sont communes dans l'organisme les cellules ramifiées; il n'est en rien surprenant que cette forme se rencontre dans les cartilages. L'intérêt de cette observation résulte surtout de l'absence d'un tissu cartilagineux normal de cette espèce chez l'homme et de sa présence chez certains animaux inférieurs, tels que les sèches et les squales (Kolliker).

Ce fait présente encore un point sur lequel je veux attirer l'attention : on pourrait croire que ce tissu cartilagineux à cellules ramifiées peut facilement devenir de l'os par simple incrustation calcaire de la substance fondamentale ; pourtant il n'en est pas ainsi, puisque la plaque osseuse qui s'est formée sur une portion de la tumeur ne dérive qu'indirectement de ce cartilage.

C'est qu'en effet, le processus de l'ossification du cartilage n'est pas aussi simple que certains auteurs ont voulu le faire, et qu'ici comme ailleurs il est possible de constater que le tissu osseux de nouvelle formation dérive directement de la moelle embryonnaire, et que celles-ci proviennent des cellules du cartilage après calcification et dissolution des capsules et de la substance fondamentale.

Obs. IV. — Enchondrome du bassin, par M. Molinier, interne des hôpitaux.

Laurent (Marie-Céline) trente-quatre ans, blanchisseuse, entre à l'hôpital Beaujon, salle Sainte-Clotilde, n° 58, le 15 janvier 1865.

Il y a six mois la malade a senti dans la fesse droite une tumeur grosse comme un œuf de pigeon qui a augmenté peu à peu. Cette femme étant enceinte n'a subi aucune espèce de traitement. Le 29 décembre elle est accouchée de deux enfants. Le 16 janvier j'ai recueilli son observation.

On voit dans la région fessière, à la partie supérieure, une

tumeur située en arrière d'une ligne passant par le grand trochanter et l'épine iliaque antéro-supérieure. Elle est lisse, hémisphérique, de consistance molle et présente une fluctuation obscure. Pas de douleur à la pression. Dès le commencement la malade a senti des élancements qui l'ont empêchée de dormir. Douleur sourde dans la jambe, sur le trajet du nerf sciatique poplité externe. La peau présente par places une rougeur peu accentuée. Les veines sont un peu développées. La tumeur n'est pas mobile et semble adhérer à l'os des îles.

La malade est maigre et pâle, la peau de la face est d'un blanc mat. Avant l'apparition de la tumeur, elle avait un peu plus d'embonpoint ; mais son visage n'a jamais été coloré. Il n'y a rien de particulier dans les diverses fonctions. Le 2 février M. Labbé fait une ponction avec le troquart explorateur L'instrument enfoncé profondément ne donne d'abord issue à aucun liquide.

En lui imprimant un mouvement de circumduction, on sent une sorte de crépitation. En le retirant un peu, on voit sortir un liquide d'un jaune rougeâtre, semblable à une solution de dextrine. Sa quantité peut être évaluée à trois cuillerées.

5 février. — La tumeur a augmenté de volume; la coloration rouge est plus accentuée, et occupe une plus grande étendue. Il y a de l'empâtement au niveau de la rougeur. La fluctuation semble plus manifeste. Pas de douleur à la pression. La malade semble moins sensible et plus affaiblie. Elle a l'air hébêté; une ponction faite avec le bistouri donne issue à du liquide de même nature que la première fois, mais en plus grande quantité.

6 février, affaiblissement de plus en plus marqué, délire.

La malade meurt le 7 février.

Autopsie.

Dans les cavités thoracique et abdominale, on ne trouve aucune lésion appréciable.

Examen de la tumeur. Elle est située au-dessous du muscle grand fessier, au-dessus du moyen fessier. Elle adhère par un large pédicule à la partie postérieure du bord supérieur de l'os iliaque, en arrière de la surface qui s'articule avec le

sacrum. Le tissu fibreux de l'articulation sacro-iliaque est envahi par le tissu morbide. Dans ce point il présente des bosselures. En arrière de la surface auriculaire de l'os iliaque, on en trouve deux qui s'enfoncent chacune dans une cavité de la surface correspondante du sacrum. Ces cavités sont lisses comme les bosselures, et se moulent sur elles. Il y a en outre un autre prolongement lisse et de forme arrondie qui s'enfonce dans la partie supérieure de la grande échancrure sciatique. Il devait par conséquent y avoir pression du nerf sciatique, ce qui explique la douleur sourde de la jambe.

Voici maintenant ce que m'a fourni l'examen microscopique de cette tumeur :

Dans la masse périphérique à l'os iliaque, on observe des lobules de dimension variable entre un pois et un œuf de pigeon. Les lobules sont unis les uns aux autres par un stroma-fibreux dont la substance semble se perdre peu à peu dans celle qui constitue les lobules proprement dits. De telle sorte que la limite de ceux-ci n'est pas parfaitement tranchée. Le tissu qui forme ces lobules est mou, légèrement gélatineux et rappelle complétement par sa consistance et sa coloration le cartilage fœtal. Dans aucun point on ne trouve de substance ayant à l'œil nu l'apparence du cartilage hyalin de l'adulte.

Le tissu fibreux interlobulaire est formé de fibres connectives au milieu desquelles sont parsemés de nombreux éléments cellulaires (noyaux et cellules plasmatiques de Virchow, noyaux embryoplastiques de Robin). Dans quelques points ces éléments cellulaires (cellules ou noyaux) sont accumulés en grand nombre et ne sont séparés les uns des autres par aucune substance fondamentale, (les fibres ayant disparu par résorption).

Ainsi sont formés des espaces remplis de cellules et de noyaux en tout semblables à ceux qui à une certaine époque forment l'embryon dans toute sa masse (cellules embryoplastiques de Robin). C'est ainsi que sont constitués les lobules les plus petits; les plus grands contiennent un tissu cartilagineux embryonnaire caractérisé par des cellules cartilagineuses sphériques ou anguleuses ayant en moyenne 0,010

séparées par de la substance fondamentale du cartilage. Dans quelques points, cette substance est peu abondante et l'on pourrait mettre alors son existence en doute si l'on ne faisait usage comme réactif de la teinture d'iode qui ne colore que faiblement la substance fondamentale du cartilage, tandis qu'elle produit sur les cellules une teinte très-foncée. Le centre de certains lobules est formé d'un tissu franchement cartilagineux, tandis qu'à leur périphérie on ne trouve que des cellules et noyaux sans substance fondamentale.

On voit d'une part ces cellules et ces noyaux provenir par prolifération des éléments cellulaires du tissu connectif de la trame, ces cellules devenant libres au fur et à mesure que la substance fondamentale fibreuse disparaît. D'autre part, les cellules et noyaux libres et se touchant tous ou séparés peu à peu les uns des autres pendant qu'une substance hyaline se forme entre eux. Tel est le développement du cartilage aux dépens du tissu connectif que l'on peut observer dans cette tumeur. En résumé, prolifération des corpuscules de tissu connectif, formation d'espaces remplis de petits éléments cellulaires analogues à ceux que M. Robin désigne sous le nom d'embryoplastiques. Enfin, transformation de ces éléments en cellules cartilagineuses par dépôt entre eux de substance fondamentale de cartilage. Notre figure (3) montre les phases de cette tranformation.

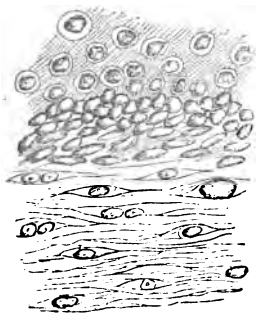

(Fig. 3)

Cette figure montre le développement du tissu cartilagineux de l'enchondrome aux dépens du tissu connectif.

La masse morbide est moyennement vasculaire ; les vaisseaux s'y trouvent surtout dans les portions fibreuses, pourtant il y a aussi des capillaires dans les lobules cartilagineux.

La portion de l'os iliaque comprise dans la tumeur a aussi pour sa part concouru à la néoformation du tissu cartilagineux. Seulement ici autant qu'on peut en juger d'après la distribution du produit morbide, l'enchondrôme s'est développé simultanément dans l'os et le tissu fibreux qui lui est circonvoisin; en effet, il n'y a pas de masses cartilagineuses communes à l'os et à la tumeur périphérique; même à l'œil nu on ne se douterait pas que les aréoles du tissu spongieux du coxal contiennent du cartilage. Pourtant celui-ci y est très-caractéristique au microscope et est constitué par de grandes capsules de 0,02 à 0,03 de diamètre, contenant plusieurs capsules filles; chacune de ces capsules renferme une cellule. A côté de ces capsules, on trouve parfois du cartilage embryonnaire. Certaines aréoles sont seulement remplies de cellules médullaires jeunes, qui ont remplacé les grandes cellules adipeuses qui se trouvent presque seules d'ordinaire à cet âge dans les aréoles de l'os coxal. Sous l'influence du développement des petites masses cartilagineuses dans chacune des aréoles, on voit les trabécules disparaître par dissolution simple; on remarque alors que le tissu cartilagineux est séparé des lamelles osseuses coupées d'une manière irrégulière par des cellules et des noyaux de petites dimensions (médullocèles de Robin). Les petits éléments cellulaires qui vont concourir à la néoformation proviennent vraisemblablement des cellules osseuses qui deviennent libres après que la substance intercellulaire a été dissoute. On peut suivre ce processus sur les figures 4 et 5.

En résumé, dans ce cas, le tissu cartilagineux développé dans l'os provient, soit des cellules de la moelle après que la graisse qu'elles contiennent a disparu et qu'elles se sont multipliées, soit des cellules osseuses devenues libres après disparition de leur substance fondamentale (substance osseuse).

Cette dernière observation nous fournit un cas de tumeur cartilagineuse à marche assez rapide, le développement s'étant fait en sept mois, ayant déterminé un état cachectique et la mort.

Il est probable que, si la malade avait pu résister plus longtemps au progrès de cette production pathologique, une ulcé-

Explication des planches 4 et 5.

Fig. 4. — Développement du cartilage morbide dans l'os coxal. Le tissu osseux disparaît progressivement pour faire place au tissu nouveau, (de calcification dans l'acide chromique. 50 diam.)

(Fig. 4.)

(Fig 5.)

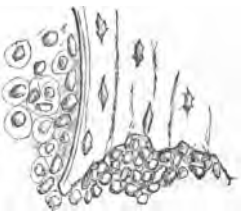

(Gross. 300 diam.)

ration serait survenue. Il n'est pas rare, en effet, de voir des enchondrômes s'ulcérer. Nous retrouvons là la marche clinique du cancer, et c'est à bon droit que M. Labbé, qui assistait à la présentation de la pièce faite par son interne, avait diagnostiqué un cancer durant la vie de la malade.

On peut se demander maintenant s'il y a, dans la forme des éléments qui constituent cette production pathologique, quelque chose qui soit en rapport avec cette évolution rapide, avec cette terminaison fatale. On ne retrouve rien qui ait une grande valeur, surtout au point de vue auquel se sont placés ceux des histologistes qui ont voulu rencontrer dans le cancer une forme particulière de cellule. Nous avons bien à faire, en effet, à un enchondrôme, et même les cellules de ce cartilage accidentel ont, pour la plupart, des dimensions petites : elles se rapprochent de celles du cartilage fœtal. Et cette dernière observation serait peut-être la seule qui pourrait rendre compte de l'évolution rapide qui constitue une des conditions de la malignité des tumeurs.

Si nous reprenons maintenant les questions que nous nous sommes posées avant de présenter ces quatre observations, nous verrons qu'elles peuvent y répondre pour leur part.

En effet, elles nous fournissent quatre types différents :

Enchondrôme hyalin en un seul lobe.

Enchondrôme à lobules hyalins séparés par du fibro-cartilage.

Enchondrôme formé en majeure partie par du cartilage fœtal.

Enchondrôme à cellules ramifiées, formés portions hyalines et fibro-cartilagineuses.

Nous avons vu ces différentes tumeurs se développer aux dépens du tissu fibreux ou du tissu osseux, par des procédés semblables. Dans les os, aux dépens des cellules médullaires embryonnaires, celles-ci provenant de deux sources : les cellules de la moelle ancienne et les cellules osseuses, après disparition de la substance fondamentale de l'os. Dans le tissu fibreux, les cellules cartilagineuses se forment des cellules embryonnaires (embryoplastiques) provenant des cellules plasmatiques proliférées, au moment où celles-ci sont devenues libres, après disparition de la substance fondamentale fibreuse. Ces deux processus sont représentés sur les figures 3, 4 et 5.

Dans deux de nos observations, l'accroissement a pu être bien étudié, et nous l'avons vu se faire, soit par multiplication des cellules déjà formées et en vertu de cette propriété que possède toute cellule cartilagineuse de faire autour d'elle de a substance fondamentale du cartilage; soit par envahissement du tissu voisin osseux ou fibreux, par un mécanisme semblable à celui qui a présidé au développement de la tumeur.

Dans trois des observations qui ont servi de base à ce travail, nous avons pu suivre des modifications importantes survenues dans le tissu cartilagineux accidentel, les unes nutritives, les autres formatives. La calcification, si commune dans les tumeurs de cette espèce, la médullisation, la transformation fibreuse et l'ossification. Mais, chose intéressante, quand le tissu cartilagineux a donné naissance à d'autres tis-

sus différents de lui-même, ses éléments cellulaires ont repassé par la forme qui avait précédé la formation du cartilage : l'état embryonnaire.

Il est, à coup sur, très-intéressant d'assister à ce processus complexe, qui aboutit à la destruction du produit morbide qu'il avait formé ; il y a là deux actions inverses qui s'enchaînent, dont on voit bien le mécanisme, mais dont on ne peut saisir les lois.

Enfin, en terminant, faisons remarquer que, dans le seul des quatre cas relatés ici qui ait eu la marche clinique du cancer, le cartilage accidentel avait presque, dans toute sa masse, le caractère fœtal ; mais attendons de nouvelles observations avant de tirer aucune conclusion.

XLe ANNÉE. — AOUT 1865.

SOMMAIRE :

EXTRAITS DES PROCÈS-VERBAUX. — 1. Epilepsie. — 2. Rétrécissement du rectum. — 3. Lésions des articulations dans le rhumatisme. — 4. Angioleucite simple suppurée mortelle. — 5. Coxalgie suppurée; abcès du canal médullaire de l'humérus. — 6. Hydronéphrose suppurée. — 7. Môle hydatiforme.

OBSERVATIONS. — I. Thromboses multiples du système veineux chez un enfant épuisé par des suppurations osseuses et atteint d'albuminurie, par M. LOUVET, interne des hôpitaux.

II. Ulcère simple de l'estomac. — Calcul du rein droit. — Rétrécissement de l'urètre. — Urétrotomie interne. Mort, par M. AUDHOUI, interne des hôpitaux.

III. Hernie crurale droite étranglée et gangrénée. — Anus contre nature. — Guérison. — Mort dix-huit mois après, par M. FAURE, interne des hôpitaux.

IV. Diphthérie. — Invagination de l'intestin grêle. — Ascarides lombricoïdes, par M. Henry LIOUVILLE, interne des hôpitaux.

V. Ostéo-périostite suppurée du tibia gauche et de la première phalange du gros orteil droit. — Infection purulente, par M. Raymond PETIT, interne des hôpitaux.

VI. Epilepsie. — Fracture, suite de traumatisme, du sternum et de quelques cartilages costaux. — Pleurésie et péricardite suppurées. — Phlegmon présternal. — Suppuration des médiastins antérieur et postérieur, par M. Henry LIOUVILLE, interne des hôpitaux.

VII. Fracture du maxillaire inférieur, par M. FARABEUF, interne des hôpitaux.

Extrait du rapport de M. DESPRÈS sur l'observation précédente.

VIII. Fracture spontanée du fémur, par M. SENTEX, interne des hôpitaux.

IX. De la maladie kystique du testicule, par M le docteur E. CONCHE. — Rapport, par M. BOUCHARD.

PRÉSIDENCE DE M. CRUVEILHIER.

1. ***Epilepsie.***

M. *Voisin*, montre la moelle allongée d'un épileptique chez qui la première attaque remontait à plus de quinze ans. Il succomba à une apoplexie pulmonaire. La moelle allongée présente les lésions décrites par Schræder von der Kolk. La face postérieure du quatrième ventricule est congestionnée, des vaisseaux dilatés rampent à sa surface. Un œdème très marqué masque les origines de la huitième paire; au microscope on peut constater cette lésion des capillaires déjà visible à l'œil nu.

M. *Bouchard.* Cette lésion est presque constante; souvent même elle s'étend davantage, et on la retrouve dans la moelle épinière même loin du bulbe.

---

2. ***Rétrécissement du rectum.***

M. *Boucher* présente un rétrécissement du rectum dû à l'épaississement du tissu cellulaire périphérique. Le malade succomba à une perforation du rectum, après avoir eu pendant la vie de nombreuses alternatives de diarrhée et de constipation. Il se développa une péritonite, et le malade mourut le lendemain. Le rétrécissement ne parut pas être de nature syphilitique.

3. *Lésions des articulations dans le rhumatisme.*

M. *Bargioni* présente la rotule gauche d'un homme qui a succombé à un rhumatisme articulaire aigu avec péricardite.

On voit dans le cartilage une augmentation des cellules normales; de plus, ces cellules sont en prolifération.

M. *Ranvier.* Ces lésions sont importantes, car on les retrouve dans les rhumatismes articulaires aigus. Elles n'ont pas lieu sur toute la surface de l'os, mais en certains points. On voit des ulcérations qui vont presque jusqu'à l'os. Quant aux capsules, elles sont allongées, dirigées dans le sens du cartilage, puis deviennent globuleuses.

Les franges synoviales sont le siége d'une vive congestion caractérisée par les transformations ordinaires des capillaires et leur apparence moniliforme.

M. *Houel.* Cette lésion n'est pas propre au rhumatisme; elle est décrite depuis longtemps, et ce sont là des lésions qui se développent quand le malade est soumis au repos et ne marche plus, ce sont des lésions dues au séjour au lit.

M. *Ranvier.* Ces lésions ne sont pas propres au rhumatisme, cela est vrai; mais on ne les rencontre que dans les articulations malades. Quand un malade succombe à une affection qui l'a tenu au lit, mais sans qu'il y ait lésion articulaire, on ne les voit pas se développer.

M. *Desprès.* Peut-être faut-il rapprocher ces lésions de celles qui existent dans l'arthrite sèche. Il y a altération de nutrition du cartilage par la synoviale, et cette lésion me semble voisine de celles qui existent sur les cartilages d'une articulation atteinte d'arthrite sèche et dans laquelle il n'y a pas encore dépôt de substance crétacée.

M. *Ranvier.* Ces lésions sont de nature formative. Il y a multiplication des éléments cellulaires par irritation.

M. *Desprès.* Depuis Laennec, depuis les travaux de MM. Andral et Cruveilhier, nous regardons l'hypertrophie comme une lésion de nutrition. N'est-ce pas la même chose que l'hyperplasie par irritation celluleuse? Y a-t-il une distinction entre les lésions de nature nutritive et de nature formative?

M. *Ranvier*. On rencontre des néoformations dans les diverses inflammations.

M. *Desprès*. Les cartilages ne vivent pas d'une vie propre, leurs lésions sont consécutives à celles du tissu qui les nourrit, de la synoviale.

M. *Ranvier*. Les cartilages vivent d'une vie propre. Leur formation et leurs maladies suffisent à le démontrer. Ce n'est, d'ailleurs, pas le seul tissu qui, sans vaisseau, vive par lui-même.

M. *Giraldès*. Les cartilages, en effet, présentent toute la série des phénomènes de nutrition. Ils diffèrent en cela des épithéliums, qui sont un produit, et non pas un tissu.

M. *Desprès*. Sans vouloir actuellement entrer dans le fond de la discussion, je ne veux comparer le mode de nutrition des cartilages qu'à celui du cristallin. Il ne m'est pas démontré que l'irritation cellulaire soit distincte de ce que nous appelons hypertrophie par lésion de nutrition.

M. *Fritz*. Il est nécessaire de n'accepter l'opinion de M. Giraldès qu'avec une certaine restriction. Les épithéliums ont leurs manifestations vitales et pathologiques propres. Je ne citerai ici, à l'appui de cette opinion, que la formation des globules purulents à l'intérieur des cellules épithéliales, dans les inflammations catarrhales des muqueuses.

M. *Desprès*. Les végétaux ont une vitalité végétative; les épithéliums et les cartilages ont un mode de vitalité qui s'en rapproche. Quand il y a nécrobiose de ces éléments, ce n'est pas comme dans les autres organes, c'est toujours parce que la membrane qui leur fournit les éléments de nutrition est malade.

M. *Ranvier*. Je tiens à la disposition de la Société, des préparations qui mettent en évidence, que l'épithélium a une vie propre. Ce ne sont pas seulement des phénomènes de nécrobiose qui se rencontrent dans les couches épithéliales. Dans la pustule de la variole, le point de départ de la suppuration est dans les cellules épithéliales elles-mêmes. Le pus se forme au sein de l'épithélium. Il reste au dessous de la pus-

tule une couche épithéliale, celle du corps muqueux de Malpighi qui la sépare du derme. Ceci suffit à démontrer qu les épithéliums peuvent devenir malades par eux-mêmes.

---

4. *Angioleucite simple suppurée mortelle.*

M *Farabeuf :* Les pièces présentées sont les ganglions inguinaux et iliaques externes, ainsi que les vaisseaux lymphatiques du membre inférieur d'un malade qui a succombé en quelques jours à une angioleucite simple suppurée.

Tacohen, boucher employé aux abattoirs, fort, bien musclé, gros, trente-huit ans, entre à Lariboisière, service de M. Verneuil le 3 août 1865. Il porte une angioleucite à la jambe gauche ; le mal remonte à quatre jours. A cette époque le malade dit s'être gratté et écorché à plusieurs reprises la peau qui recouvre la face interne du tibia ; il ajoute qu'ayant aperçu de la rougeur, il eut peur de la pustule maligne. Malgré ses craintes, Tacohen continua à travailler jusqu'au jour de son entrée à l'hôpital, où l'on constata : Rougeur par plaques disparaissant incomplétement sous le doigt et occupant toute la face interne de la jambe gauche, quelques petites écorchures superficielles, gonflement très peu marqué. A la cuisse, traînées rouges rosées, de date plus récente que la rougeur de la jambe; engorgement des ganglions inguinaux, et *légère douleur dans la fosse iliaque.*

On prescrit de larges cataplasmes avec frictions d'onguent napolitain belladoné.

Le lendemain 4 août, cinquième jour de la maladie, délire gai avec agitation musculaire, pouls un peu fréquent, peau légèrement chaude, sueur chaude, tremblement général. Dans la pensée d'un délire alcoolique, on donne 2 centig. d'opium par heure, boissons délayantes, le traitement local est le même que celui de la veille bien que la rougeur se soit étendue en largeur sur la cuisse.

Le 5 août, sixième jour de la maladie, le délire a conservé son caractère, gaîté, loquacité, agitation, insomnie. On se de-

mande comment une lésion d'apparence si bornée peut causer un tel état général. Le soir à 11 heures, une demi heure après la disparition du délire, le malade meurt.

Autopsie. Le sang est noir et diffluent, nulle part on ne trouve de caillots fibrineux. Pas d'abcès métastatiques.

En particulier : le cerveau est congestionné, la pie-mère œdémateuse et les poumons sont sains, mais noirs à cause de la congestion qui donne surtout à la muqueuse bronchique une teinte très foncée, vieille pleurésie à gauche, adhérences solides.

Le cœur et les gros vaisseaux sont pleins de sang noir et diffluent. On ne trouve de caillots ni dans les orifices ni dans les vaisseaux pulmonaires.

Le foie et la rate sont congestionnés uniformément : le rein, le pancréas, les intestins ne présentent rien de particulier.

Enfin en disséquant la peau du membre inférieur malade, on découvre les parties présentées à la Société anatomique.

L'attention, portée d'abord sur les veines, n'y fit rien découvrir d'anormal.

C'est en cherchant les branches de la saphène qu'on trouve au niveau du mollet gauche, deux vaisseaux lymphatiques tuméfiés, durs, congestionnés et présentant des dilatations qui incisées, laissent écouler une quantité de pus considérable relativement à leur capacité.

En suivant ces vaisseaux de bas en haut, on arrive à la cuisse où ils s'anastomosent avec des lymphatiques voisins également tuméfiés et injectés. Enfin, on arrive aux ganglions inguinaux dont il est bon de rappeler la disposition pour mieux faire comprendre la lésion.

On trouve sous la peau de l'aine les ganglions superficiels verticaux et horizontaux, puis, sous le fascia cribriformis, les ganglions inguinaux, profonds ; enfin, au-dessus de l'arcade crurale, sous le péritoine, les ganglions iliaques externes d'où partent les vaisseaux lymphatiques qui vont aux ganglions lombaires, et où aboutissent quelques vaisseaux qui accompagnent l'artère circonflexe iliaque.

On voit sur la pièce présentée :

Les ganglions inguinaux superficiels horizontaux sains,

nullement tuméfiés, tandis que les verticaux réunis dans ce cas en une seule masse, ont acquis un volume double de celui qu'ils ont à l'état normal. Ce ganglion vertical est un peu ramolli, mais sans traces de suppuration ; il reçoit une partie seulement des vaisseaux enflammés : les autres avec ses vaisseaux efférents traversent le fascia cribiformis pour atteindre les ganglions inguinaux profonds. Ceux-ci sont bien plus altérés que les superficiels ; ils contiennent du pus et sont tellement ramollis, ainsi que les lymphatiques qui s'y jettent et qui en partent, qu'il est difficile de suivre ces derniers jusqu'aux ganglions iliaques externes altérés au même degré. On peut seulement constater une suppuration qui a envahi le tissu cellulaire voisin et les ganglions eux-mêmes, et qui commençant sous le fascia cribriformis, traverse l'anneau crural, s'élargit un peu au niveau des ganglions iliaques externes et se termine par deux fusées purulentes. L'une, longue de trois travers de doigt, suit l'artère circonflexe, l'autre plus étendue,remonte vers les ganglions lombaires sans les atteindre. Ces ganglions paraissent sains, ainsi que le canal thoracique. En aucun point des vaisseaux malades on n'a pu constater d'oblitération, ni de coagulation de la lymphe.

---

5. *Coxalgie suppurée ; abcès du canal médullaire de l'humérus.*

M. *Cabot :* Toussaint (Joseph), journalier, 25 ans, entré le 7 juin 1865 à l'hôpital de la Pitié dans le service de M. Gosselin. Antécédents: constitution débile, tempérament scrofuleux, ascendants inconnus. Enfance maladive (maux d'oreilles, gourme, disposition à s'enrhumer, engorgements ganglionnaires cervicaux, ayant abouti à des abcès dont on voit encore les cicatrices). Vers l'âge de 11 ans, souffrances vives dans l'épaule gauche, formation d'un abcès qui s'est ouvert à la face externe du bras, vers l'insertion inférieure du deltoïde où l'on constate une cicatrice déprimée : après avoir suppuré quelque temps, cet abcès a fini par se fermer. Vers

la même époque, douleurs dans la hanche gauche, formation d'un abcès qui s'est fait jour, par plusieurs ouvertures, à la partie supérieure de la cuisse et vers le côté externe de la fesse. Ces ouvertures ne se sont jamais fermées.

A l'examen de la hanche, on diagnostique une coxalgie suppurée avec ascension ou luxation de la tête du fémur. Il existe quatre ouvertures fistuleuses vers la fesse et le haut de la cuisse. Tout autour d'elles la peau est décollée, et on peut aisément faire passer un stylet de l'une à l'autre en le glissant horizontalement à la face profonde du derme. Impossible d'arriver jusqu'aux os malades. Quelques jours avant la mort du malade, douleur, gonflement et fluctuation sur l'épaule gauche : on diagnostique un abcès sous-musculaire. Le malade meurt le 25 août, miné par la diarrhée et la fièvre hectique.

Autopsie.

Tubercules à divers degrés infiltrés dans les deux poumons.

On ouvre l'articulation de la hanche. La tête du fémur est presque détruite : il en manque au moins les deux tiers. La cavité cotyloïde est cariée, dénudée de son cartilage et considérablement agrandie vers la partie supérieure. La jointure est pleine d'un pus mal lié, renfermant des flocons grisâtres pseudo-membraneux et des débris de cartilage diarthrodiale. Une section verticale du fémur démontre que le tissu spongieux du col et de l'extrémité supérieure de cet os est enflammé à divers degrés (congestion vasculaire, agrandissement des lacunes, dégénérescence graisseuse, infiltration purulente.

A l'examen de l'épaule, on trouve un abcès profond, s'étendant au dessus de toute la face interne du deltoïde, contenant un pus mal lié et floconneux, communiquant avec le canal médullaire de l'humérus par trois ouvertures situées, l'une en avant et les deux autres en arrière de la coulisse bicipitale. Une section verticale de l'humérus démontre que le cinquième supérieur de son canal médullaire est transformé en foyer purulent limité par une cloison osseuse qui interrompt sa continuité. Ce foyer n'atteint pas le cartilage épiphysaire dont on voit encore des vestiges, mais a complé-

tement détruit le tissu spongieux qui forme la limite supérieure du canal médullaire. Le tissu compacte et la cloison de formation nouvelle qui, circonscrivant l'abcès, ont pris une consistance éburnée.

L'examen microscopique de la pièce a été fait par MM. Ordonès et Péan qui n'y ont trouvé aucun élément différent des éléments ordinaires du pus et pouvant faire croire à la présence de tubercules.

Rien dans l'articulation de l'épaule.

M. *Desprès :* M. Ed. Cruveilhier a insisté dans sa thèse sur ces abcès chroniques complétement indépendants d'une nécrose. Mais ici quel en a été le point de départ, est-ce une carie ou un tubercule ? cela semble actuellement difficile à déterminer, mais il est probable que c'est un tubercule.

M. *Ranvier :* Il est assez important de constater l'absence de toute fausse membrane kystique.

M. *Giraldès:* Les abcès chroniques des os décrits par Brodie sont dans le tissu spongieux des épiphyses ; ce n'est pas le cas ici.

---

6. *Hydronéphrose suppurée.*

M. *Cabot :* Marie Gigoux, 35 ans, cuisinière, entrée le 21 avril 1865 à l'hôpital de la Pitié, dans le service de M. Matice.

Antécédents : Père et mère morts dans un âge avancé. Il y a un an, rhumatisme polyarticulaire; il y a quatre mois, fluxion de poitrine, et, peu de temps après, vomissements sans cause connue. Pas de grossesse; bonne menstruation.

En examinant la malade le jour de son entrée, on trouve le ventre douloureux et présentant une tumeur dans le côté droit, au-dessous des fausses côtes. Cette tumeur ne paraît pas tenir au foie, dont on limite le bord supérieur, et dont on la sépare facilement. Elle semble s'enfoncer dans la cavité abdominale; elle est dure et rénitente; elle offre une sensation

obscure de fluctuation. C'est à son niveau que la douleur abdominale atteint son maximum. Sous l'influence du traitement, les accidents paraissent d'abord se calmer; mais ils reprennent bientôt toute leur acuité, et, le 18 juin, on se décide à faire une ponction exploratrice. M. Matice soupçonnait un kyste du rein et l'avait même diagnostiqué d'une manière assez affirmative. Il s'écoule, par la canule du trocart, un kilogramme environ d'un liquide séro-purulent. Plus tard, on applique sur le point culminant de la tumeur de la potasse caustique, et l'on établit une ouverture fistuleuse que l'on agrandit avec l'éponge préparée, et que l'on entretient par des cautérisations réitérées avec le caustique de Filhos.

La malade traîne pendant quelque temps, en présentant de fréquentes alternatives d'amélioration et d'aggravation. Enfin, elle succombe aux progrès de la suppuration abdominale et à une tuberculisation pulmonaire, le 16 août, quatre mois après son entrée à l'hôpital.

L'*autopsie* est faite trente heures environ après la mort.

Les poumons sont mous et faciles à déchirer. Dans le poumon droit, on trouve des traces de pneumonie et des tubercules au sommet. Le poumon gauche est farci de tubercules à l'état de granulations miliaires.

Le foie est ramolli et refoulé en haut; il a subi un commencement de dégénérescence graisseuse.

Le kyste est situé dans l'hypochondre droit et est évidemment constitué par le rein dilaté. Il est en rapport : en avant, avec l'arc du colon; en arrière, avec la paroi abdominale postérieure; en haut, avec le foie, en dehors de la vésicule biliaire; en dedans, avec la colonne vertébrale, depuis la dixième vertèbre dorsale jusqu'à la première lombaire, avec la deuxième portion du duodénum et la veine-cave inférieure. Le kyste adhère à toutes ces parties; il s'ouvre sur la paroi abdominale par un conduit de 1 cent. 1/2 de long sur 1 cent. de large. L'uretère droit est dilaté et se continue manifestement avec le kyste, à la partie interne duquel il est adossé, et qu'il sépare de la veine-cave. A la fin de sa portion dilatée, l'uretère s'oblitère complétement et ne redevient perméable que vers son point de réunion à la vessie.

7. Môle hydatiforme.

M. *Dufour* présente une môle hydatiforme rendue par une dame qui avait eu un enfant dix mois auparavant.

Les règles furent, pendant six mois, régulières. Le 10 juin, les règles ne vinrent pas, et la malade se crut enceinte. Le 27 juin, il y eut une perte qui fut arrêtée à l'aide du seigle ergoté. Le 27 juillet, une nouvelle perte fut suivie de l'expulsion de cette môle, après une durée de trois jours.

L'expulsion se fit en un seul coup.

L'examen microscopique ne permit d'y voir rien qui pût faire croire qu'elle fût de nature hydatique.

Obs. I. — Thromboses multiples du système veineux chez un enfant épuisé par des suppurations osseuses et atteint d'albuminurie, par M. Louvet, interne des hôpitaux.

Acu (Charles), âgé de 8 ans, était entré le 8 mars 1864 dans le service des chroniques de l'hôpital des Enfants-malades, pour une nécrose du fémur et du tibia gauches. Après un séjour d'environ un an, les fistules de la cuisse s'étaient cicatrisées, tandis qu'au niveau de la partie antérieure et supérieure du tibia, il s'était formé une vaste ulcération à bords grisâtres et calleux, au fond de laquelle on apercevait un sequestre très-légèrement mobile, paraissant se prolonger assez loin vers l'extrémité inférieure de la jambe.

On avait constaté en même temps que ses urines contenaient une notable proportion d'*albumine*. Vers les premiers jours de mai 1865, ce malade fut transféré dans le service de M. Giraldès pour y être opéré de sa nécrose.

L'état général est peu satisfaisant; l'enfant est pâle, émacié, épuisé par une longue et abondante suppuration. Néanmoins on ne trouve rien de notable dans les poumons, ni dans les autres viscères.

L'opération eut lieu le 15 mai. Le sequestre avait environ 10 centimètres de longueur, et pour l'extraire, M. Giraldès

dut enlever des ponts osseux de nouvelle formation qui le recouvraient. Il en résulta, après l'opération, une vaste perte de substance, qui devint bientôt le siége d'une suppuration de bonne nature pendant les huit premiers jours ; mais bientôt séreuse et fétide, la plaie prit un mauvais aspect, devint pâle, grisâtre en même temps que la santé générale paraissait s'aggraver de plus en plus.

Cet état persista jusqu'au 6 ou 7 juillet, et l'enfant, quoique très-affaibli, conservait encore toute sa gaieté et son intelligence. Vers cette époque, son caractère changea subitement ; il devint triste, morose, ne voulant plus se laisser approcher, et présentant des troubles intellectuels manifestes. En même temps il fut pris dans le bras gauche d'un tremblement continuel qu'on prit d'abord pour du frisson, mais qui ne s'arrêta qu'au bout de deux jours. Ce tremblement s'accompagnait d'une certaine raideur musculaire, difficile à vaincre. Les troubles intellectuels augmentaient; l'enfant refusait toute nourriture, répétait à chaque instant qu'il allait mourir, pleurait continuellement et ne voulait plus se laisser examiner. Il paraissait étranger à ce qui se passait autour de lui et disait des choses inintelligibles. Il avait évidemment des idées délirantes et, la nuit surtout, le délire était complet. Ses yeux étaient hagards et sans expression.

L'appétit était nul, et il y eut plusieurs fois des vomissements.

Le tremblement du bras gauche cesse le 9 mai ; mais vers le 11, le même phénomène apparut dans le bras droit et persista le même laps de temps. Puis survint un embarras de la parole très-frappant; l'enfant ne pouvait plus articuler et devenait tout à fait inintelligible; sa langue était agitée de contractions fibrillaires continuelles et atteinte d'une paralysie assez prononcée pour qu'il lui fût impossible de la sortir de la bouche.

On remarqua alors de l'œdème des membres inférieurs, et l'apparition d'une circulation veineuse sous-cutanée sur les cuisses et sur l'abdomen; cette circulation collatérale, qui avait d'abord fait penser à une lésion du foie, augmenta rapidement, et bientôt les deux membres inférieurs furent re-

couverts d'un réseau veineux très-apparent. Il devint manifeste qu'il existait un obstacle à la circulation dans les veines fémorales, et peut-être dans la veine cave inférieure.

Le 21 juin, les troubles nerveux avaient disparu, la paralysie de la langue avait cessé, et l'enfant pouvait prononcer distinctement ; il ne restait qu'un peu d'affaiblissement intellectuel, mais plus de délire.

La suppuration était toujours abondante, la maigreur extrême, et enfin le 30 juillet, le malade épuisé succomba sans présenter rien de particulier dans son agonie. Dans les derniers jours des plaques ulcéro-membraneuses étaient apparentes sur différents points de la cavité buccale.

Le traitement local avait consisté en désinfectants et excitants (eau chlorurée, teinture d'arnica, jus de citron, acide phénique, etc ; le traitement général était essentiellement tonique.

Autopsie.

Les lésions osseuses portaient sur le fémur et le tibia gauche, et sur l'articulation coxo-fémorale droite atteinte de coxalgie et présentant un petit abcès intra-articulaire, s'étant ouvert dans le bassin à travers le cartilage du fond de la cavité cotyloïde.

Poumons. — Emphysème vésiculaire assez prononcé ; ni congestion, ni tubercules. Adhérences pleurétiques anciennes assez résistantes.

Cœru. — Le cœur mou et flasque, contient quelques caillots noirs et formés après la mort. Il n'offre aucune altération sensible.

Foie. — Le foie est très-volumineux, de couleur jaunâtre et manifestement gras. Pas d'altération organique appréciable. La veine porte n'est pas oblitérée.

Reins. — Ils paraissent offrir un léger excès de volume. Le droit est comme anémié ; il offre une pâleur extrême de la substance corticale et tous les signes physiques d'une dégénérescence graisseuse très-avancée. Le rein gauche offre les mêmes altérations, mais moins accusées.

La rate et la vessie n'offrent rien d'anormal.

Encéphale. — Le tissu cellulaire sous-arachnoïdien est le

siége d'une infiltration séreuse très-abondante. Le cerveau a son aspect et sa consistance normales.

Le sinus longitudinal supérieur et les sinus latéraux sont volumineux, saillants, et distendus sur toute leur longueur par des concrétions fibrineuses blanchâtres, solides et résistantes, entremêlées sur quelques points de caillots noirs plus récents. Ces concrétions commencent dans le sinus longitudinal supérieur et se continuent sans interruption, à gauche, jusqu'au golfe de la veine jugulaire, où elles ne paraissent pas se terminer complétement, à droite jusqu'un peu au dessous de ce point où elles se terminent par une extrémité arrondie.

Elles paraissent constituées presque exclusivement par de la fibrine, comprenant dans son épaisseur quelques globules sanguins.

Les sinus caverneux sont vides.

Les veines qui viennent se rendre dans le sinus longitudinal supérieur sont transformées en cordons blanchâtres, durs, un peu variqueux, arrondis, formés par ces mêmes concrétions qui distendent les veines. Il existe ainsi, de chaque côté, quatre à cinq troncs principaux, dont on peut suivre les divisions et les subdivisions sur presque toute la face convexe du cerveau. Sur plusieurs points, le long du trajet de ces veines, le tissu cellulaire qui les entoure est le siége d'exsudations blanchâtres, adhérentes à la paroi du vaisseau, et paraissant avoir pour point de départ l'irritation de voisinage produite par les concrétions veineuses. Les caillots des sinus n'ont présenté de ramollissement notable en aucun point; ils paraissent uniquement formés de fibrine, et n'offrent aucune adhérence avec la paroi du vaisseau. Cette dernière, du reste, a son aspect lisse et sa blancheur ordinaire; elle ne présente aucune trace de dépôt inflammatoire.

Veines des membres. — La veine-cave inférieure, depuis l'embouchure des veines rénales jusqu'à sa terminaison, les veines iliaques primitives, les iliaques internes et externes, ainsi que les fémorales jusqu'au niveau du genou, sont oblitérées totalement par des concrétions fibrineuses semblable à celles des sinus cérébraux. La saphène interne elle-même est

oblitérée de chaque côté sur une longueur de plusieurs centimètres.

Au niveau des valvules, le caillot augmente de volume, offre une couleur plus rougeâtre, est légèrement adhérent (mécaniquement), et semble déjà offrir un commencement de ramollissement de ses parties centrales, comme s'il était, à ce niveau, de date plus ancienne.

Du reste, la paroi du vaisseau est lisse, un peu imbibée de sang, mais sans offrir aucune trace d'inflammation, et sans présenter d'adhérence avec le caillot.

Le tissu cellulaire qui entoure les veines a paru, dans plusieurs points, un peu épaissi et infiltré. Il est probable que la présence de la concrétion a donné lieu, ici encore, à une légère irritation de voisinage.

Obs. II. — Ulcère simple de l'estomac. — Calcul du rein droit. — Rétrécissement de l'urètre. — Urétrotomie interne. — Mort; par M. Audhoui, interne des hôpitaux.

Un homme âgé de 48 ans, voyageur de commerce, est entré le 21 juin 1865, à l'hôpital Saint-Louis, pavillon Gabrielle, n° 7, service de M. Hillairet, pour se faire traiter d'une rétention d'urine.

Voici les renseignements que nous parvenons à obtenir de ce malade sur ses antécédents :

Chaude-pisse à l'âge de 17 ans.

Son père et sa mère ont été sujets à la gravelle; lui aussi a, de temps à autre, des coliques assez violentes.

Plusieurs fois, et à diverses époques, il a eu mal au côté gauche de la poitrine.

En 1856, violent accès de coliques; à la suite, difficulté d'uriner. On améliore son état par l'introduction de quelques bougies.

Il garde du catarrhe vésical, et, quoique n'urinant pas d'une façon très-satisfaisante (impossible d'avoir d'autres explications à ce sujet), il ne s'occupe plus de cela.

Au commencement de juin 1865 il est en Belgique : à Malines. Suivant les renseignements fournis par ses amis, il y fait beaucoup d'excès.

Il est pris tout-à-coup de coliques plus violentes que les précédentes; il rend du gravier ; il urine mal.

Il aurait eu même, paraît-il, quelques accès de fièvre intermittente guéris par le sulfate de quinine.

Il revient à Paris à moitié rétabli et, là, continue encore ses excès.

Enfin, épuisé, éprouvant les plus grandes difficultés à uriner, il entre à l'hôpital.

Du 22 juin au 27, on introduit des bougies; on sonde le malade plusieurs fois par jour difficilement.

A peu près à chaque introduction, la bougie ou la sonde étant arrivée presque au niveau ou au niveau même de l'obstacle, qui siége vers le bulbe, le malade annonce qu'il va uriner, et, en effet, en retirant la sonde, l'urine sort en jet assez fort.

Ces manœuvres déterminent chaque fois de violents accès de fièvre.

Le 27, aucune amélioration ne s'étant produite, M. Hillairet fait appeler M. Guérin. A ce moment, le malade est très-faible, abattu, sans aucun courage, se remuant avec peine ; la vessie est distendue, l'abdomen douloureux. Le rétrécissement est franchi au moyen d'une petite sonde, et l'on fait uriner le malade.

En face d'un état général très-mauvais, à cause des accidents graves qu'entraîne à sa suite l'introduction des bougies, M. Guérin, rejetant la dilatation progressive, trop lente dans ce cas, se décida à pratiquer l'urétrotomie interne, afin de remédier au plus vite à un accident qui aggravait l'état du malade.

L'opération fut faite le 29 juin.

Aucun accident ne la suivit. Quatre jours après, on retira la sonde établie à demeure, et le malade put uriner sans difficulté, convenablement et à sa volonté.

Comme par le passé, les urines laissent déposer abondamment des mucosités purulentes.

Malgré ce résultat, l'aspect du malade ne devient pas meil-

leur; il ne recouvre pas ses forces. Dégoût profond, pas d'appétit. On essaie de lui faire prendre quelque nourriture : il ne peut rien supporter; éructations fréquentes; il vomit tout ce qu'il prend; il se plaint d'un peu de douleur à l'estomac. On l'engage à se lever : c'est à peine s'il peut rester quelque emps hors de son lit.

Il prend du vin, un peu de bouillon, de la glace. Jusqu'au 19 juillet, cet état de faiblesse va augmentant. Il a de la fièvre, de l'insomnie; les vomissements persistent, sont fréquents : il rend soit ce qu'il prend, peu après l'avoir avalé; soit des matières glaireuses ou bilieuses.

La vessie se vide toujours bien. Il se plaint d'aller difficilement à la selle.

Le 19 juillet, on le met au bain le matin; deux heures après environ, douleurs dans les reins, au ventre. Hématurie assez abondante.

Lavements froids.

Le 20, au matin, l'hématurie n'a pas cessé; nouvelle potion contenant : perchlorure de fer, 20 gouttes; il en prend une cuillerée. Potions contenant : perchlorure de fer, 10 gouttes.

A onze heures du matin, l'urine ne contient plus de sang.

Dans la journée, les douleurs à l'abdomen et aux reins cessent, l'état général est plus mauvais, l'urine dépose toujours abondamment.

Le 21 au soir, hématémèse peu abondante. Flocons noirâtres dans un liquide transparent.

La région de l'estomac est très-douloureuse, surtout à la palpation. Le malade crie aussitôt que l'on presse sur l'épigastre, ce qui rend toute exploration impossible.

Il se plaint de n'aller à la selle que rarement. Il est très-affecté de cette seconde hémorrhagie. Il nous est impossible de savoir au juste si cet accident lui arrive pour la première fois, ce malade ne donnant pas d'explications très-précises sur ce sujet.

Au reste, à part ces douleurs d'estomac, il n'accuse aucun autre malaise; l'hémorrhagie ne se répète pas, mais il vomit toujours.

Le 22, faiblesse très-grande, douleurs toujours vives à

l'estomac. Eructations, vomissements ; il va toujours difficilement à la selle. On essaye de lui faire prendre, soit des bouillons, soit de la gelée de viande ; il supporte assez cette dernière, il suce aussi quelques côtelettes.

Le 29, nouvelle hématémèse peu abondante ; la matière du vomissement ressemble à de la lie de vin.

Le malade tombe dans le marasme le plus profond, et meurt le 3 août.

A l'autopsie, faite le 5, on trouve :

Tissu adipeux très-développé.

Péritoine chargé de graisse ; il en existe aussi en grande abondance autour des reins et du cœur.

Rien aux poumons; adhérences anciennes dans la plèvre gauche.

Ulcère simple de l'estomac, à la partie pylorique et sur la petite courbure. Cet ulcère a la grandeur d'une pièce de cinq francs ; un peu allongé dans le sens de l'axe de l'organe. Il n'existe aucune induration des bords.

De dedans en dehors, on remarque : la muqueuse taillée à pic; au-dessous, la tunique musculeuse dépassant la première de quelques millimètres vers le centre ; enfin, le fond constitué par le péritoine excessivement aminci, disparu même par places, et doublé par le tissu adipeux, qui se trouve en assez notable abondance le long de la petite courbure, entre les deux feuillets de l'épiploon, et dont quelques petits pelotons font saillie sur le fond de l'ulcère.

Il n'existe aucune adhérence avec les parties voisines. A l'œil nu, on ne distingue pas de vaisseau béant à la surface de la lésion.

Rien au duodénum. L'intestin paraît un peu rétréci et rempli de matières verdâtres.

Le foie paraît normal; la rate est ferme et petite.

Dans le rein droit, calcul volumineux occupant le bassinet, long d'environ 3 centimètres, un peu courbe, blanchâtre et grenu (1); à côté de lui, petits calculs, dont un, à la partie supérieure, est engagé dans un calice, gravier. La substance

(1) D'après son aspect, il paraît être formé d'oxalate et de phosphate de chaux

du rein a été comprimée, amincie et distendue. Dans le rein gauche, cicatrices à la surface, petits abcès dans le parenchyme, matière crétacée. Il est petit, tandis que le rein droit est volumineux.

Les uretères sont dilatés. Les parois de la vessie sont épaissies. Pas de calcul.

Le canal de l'urèthre est fendu sur la paroi supérieure. Au niveau du bulbe, où siégeait le rétrécissement, on trouve sous la muqueuse intacte, et de chaque côté de la section, dans la paroi du canal, une couche blanchâtre formée de tissu fibreux, et longue d'environ un centimètre.

Sur la paroi inférieure du canal, en ce même point, existe un plissement de la muqueuse, dirigé à peu près selon l'axe de l'urèthre. M. Guérin considère ce pli comme l'indice de la réapparition prochaine du rétrécissement.

Obs. III. — Hernie crurale droite étranglée et gangrénée ; anus contre-nature ; guérison. — Mort dix-huit mois après la guérison. — Autopsie, par M. Faure, interne des hôpitaux.

Spenixa, (Josephine), âgée de quarante-sept ans, domestique, entre dans le service de M. Richet à l'hôpital de la Pitié, dans le courant de juillet 1865 ; elle présente tous les signes d'une phthisie pulmonaire arrivée à sa troisième période et succombe à cette affection le 4 août 1865.

Cette femme avait été soignée deux ans auparavant par M. Richet pour un anus contre nature, survenu à la suite d'un étranglement herniaire terminé par gangrène. C'est en février 1863, que s'était produit cet anus contre nature ; après l'élimination des parties gangrénées on voyait au-dessous de l'arcade de Fallope une large plaie de forme ovale, à grand diamètre transversal, d'environ 10 cent., de longueur sur 4 cent. de hauteur ; à son centre on reconnaissait le bout intestinal inférieur formant une saillie de 2 cent. ; le bout supérieur, si-

tué beaucoup plus profondément, ne put être reconnu, du 6 au 13 février, toutes les matières intestinales sortirent par l'ouverture accidentelle ; à partir de ce jour elles passèrent en grande partie par le bout inférieur ; ce fait paraissait inexplicable, vu la saillie que faisait le bout inférieur dans la plaie ; mais en examinant avec attention on s'aperçut que la paroi supérieure de ce bout était percée d'un orifice par lequel pouvaient passer les matières intestinales ; le bout supérieur était remonté jusqu'à l'anneau crural. On reséqua ce qui restait du segment supérieur du bout inférieur, et on le convertit ainsi en une gouttière à concavité supérieure ; M. Richet voulut utiliser cette gouttière pour obturer l'orifice du bout supérieur ; par conséquent, il la maintint dans une position horizontale au moyen de boulettes de charpie ; mais au bout de huit jours il n'avait rien obtenu, et il détruisit cette languette par la ligature.

La plaie se rétrécit peu à peu, et le 10 juin, il n'existait plus qu'une fistule stercorale très étroite. Il fallut la dilater et même l'inciser pour reconnaître la cause qui l'entretenait ; on s'assura que les deux bouts communiquaient ensemble dans une certaine étendue, mais qu'ils étaient séparés en avant par une bride ; le 26 juin, M. Richet applique une pince à ligature sur cette bride ; elle tombe le 28 juin. A partir de cette époque la fistule se rétrécit de plus en plus ; on aida à la cicatrisation de la plaie cutanée par des cautérisations avec le nitrate d'argent et avec le fer rouge ; plus tard on fit des injections de teinture d'iode.

Le 25 décembre la fistule n'avait que 3 ou 4 millim. de diamètre, et 2 cent., de profondeur ; elle ne donnait issue qu'à quelques gouttes de pus ; depuis plus de six mois il n'était plus sorti de matière fécale.

Déjà à cette époque on trouvait à l'auscultation des signes de tuberculisation pulmonaire.

Lorsque la malade revint en juillet 1865, on ne trouvait dans la région inguinale qu'une longue cicatrice, blanche, transversale, et une petite tumeur du volume d'un œuf de pigeon ; cette tumeur se réduisait avec une grande facilité.

Autopsie. Après avoir ouvert l'abdomen, on voit derrière

l'arcade crurale droite une anse intestinale dirigée transversalement; cette anse adhère au pourtour de l'anneau crural; elle ne présente aucune trace de rétrécissement à ce niveau; le doigt, introduit dans sa cavité, la parcourt librement dans toute son étendue. De sa partie postérieure part un diverticulum long de 5 centim. et assez large pour admettre le doigt indicateur; ce diverticulum est à peu près perpendiculaire à la direction de l'anse intestinale; cependant sa cavité semble se diriger plutôt vers celle du bout inférieur, que vers celle du bout supérieur.

Une bride épiploïque vient s'insérer au point où ce diverticulum se détache de l'intestin.

L'intestin adhère surtout à la moitié supérieure de l'anneau crural; au-dessous on peut glisser une sonde cannelée entre l'intestin et l'anneau, et elle arrive dans une cavité dont nous allons parler.

La fossette crurale est occupée par une sorte de kyste, dont les parois ont 1 millim. d'épaisseur; ce kyste est immédiatement sous la peau et la cicatrice cutanée adhère à sa paroi antérieure; il a la forme d'un ovale à grosse extrémité dirigée en bas; sa petite extrémité adhère à l'anneau crural et il est impossible de trouver avec le stylet une communication entre la cavité de ce kyste et celle du péritoine ou de l'intestin. La face interne du kyste présente l'aspect lisse d'une séreuse; sa cavité ne contient aucun liquide; dans ce kyste se trouve incluse une bourse à parois très minces, appliquées les unes contre les autres; cette bourse a une longueur de 15 millim. : son sommet est dirigé en bas et son orifice est au niveau de l'anneau crural; c'est dans l'intérieur de cette bourse qu'arrive le stylet qu'on glisse au-dessous de l'anse intestinale qui adhère à l'anneau; la cavité de cette bourse communique donc avec celle du péritoine. On peut retourner cette bourse en poussant son sommet à travers l'anneau crural dans la cavité abdominale; elle forme alors avec le kyste qui la renfermait une seule cavité divisée en deux loges inégales par un rétrécissement siégeant au niveau de l'anneau crural; dans cette nouvelle position, on peut voir que la bourse

s'est formée aux dépens de la tunique péritonéale de l'anse intestinale.

Obs. IV. — Diphthérie. — Invagination de l'intestin grêle. — Ascarides lombricoïdes, par Henry Liouville, interne des hôpitaux.

Mardelles Jules, âgé de six ans, rue Véron, 26.

Entré le 6 juillet 1865. Mort le 2 août 1865.

Le certificat du médecin qui adresse l'enfant (Dr Lasègue) porte la mention suivante : *Idiotie.*

L'enfant, assez grand, a la tête *volumineuse*, très-développée, surtout latéralement et en arrière. Le front est élevé, saillant dans les deux tiers supérieurs, mais déprimé inférieurement sur les côtés. On note un très-léger strabisme interne à droite.

Le petit malade est en *mouvement continuel.* Il ne *parle* pas, mais il *sourit* et rit *sans cesse.* Il ne mange pas seul. Il gâte.

Les organes génitaux sont normaux.

De plus amples renseignements sont nécessaires.

Le *diagnostic* provisoire est : *Idiotie*, due sans doute à des convulsions de l'enfance. (Dr de Lasiauve, alors chef du service.)

Le *pronostic* semble grave, et on croit avoir peu de chances de guérison.

20 juillet. L'enfant n'est pas alité. Il court toujours. On note toujours le même état. On ne remarque rien de spécial, ni dans ses mouvements, ni dans des douleurs particulières, mais il a toujours sa *mobilité excessive.*

29 juillet. On remarque l'enfant alité. Depuis quelques jours, paraît un peu moins en train. Il a rendu par *l'anus des vers longs* (*ascarides lombricoides*). Depuis deux jours, malaise plus grand, ne veut plus manger. Sa face est parfois très-pâle; le corps semble plus chaud. On ne l'entend pas tousser. On le laisse au lit.

30 juillet. Le soir, les plaintes de l'enfant sont plus accentuées; sa toux est rauque, elle est peu fréquente; mais elle a tout à fait le timbre de quelques *voix de chiens*. L'inspiration est notée plus rude que l'expiration. Tout d'un coup, l'enfant vomit, et rend, en vomissant, un ver long, pareil à ceux rendus par l'anus (*ascarides lombricoïdes*).

En lui faisant ouvrir la bouche, on voit une masse blanchâtre, pelliculeuse, assez épaisse; fausse membrane recouvrant l'amygdale du côté gauche et la moitié correspondante de la luette. En y portant le doigt, on a la sensation comme d'un épaississement; on provoque de la douleur. Un ganglion existe à gauche, au-dessous de l'angle de la mâchoire. On ne note rien à droite.

Les pupilles sont dilatées, égales de chaque côté.

On dit qu'il a rendu de petites pellicules en toussant, mais on ne peut nous en montrer.

On porte le diagnostic : *Angine pseudo-membraneuse.*

La face est encore animée, la circulation s'y faisant encore assez bien. Parfois, cependant, les veines du cou se gonflant un peu plus, deviennent bleuâtres, se dessinent nettement, pour se dégorger à l'inspiration. Respirations irrégulières, inégales, augmentées de nombre (30).

Par l'*auscultation* on ne note rien de spécial. La *palpation* thoracique donne les *vibrations conservées*. Par la *percussion*, on distingue de la sonorité égale des deux côtés. Pulsation, 150; température (aisselle), 39°; respirations, 30; température oreille droite, 38°.

Toutefois, sur le corps, on note de petits boutons, plus gros qu'une tête d'épingle, et moins qu'une lentille, d'apparence vésiculeuse, ronde; quelques-uns sont transparents et tout à fait semblables à la *varicelle*. Ils sont rares, disséminés, laissant les intervalles de peau qui les séparent absolument sains. On en note sur les mains, à la face dorsale, sur les jambes et quelques-unes aux cuisses.

A neuf heures du soir, l'état de l'enfant est le même. La respiration est toujours très-embarrassée; mais pas d'indication spéciale d'agir très-énergiquement. Vomitif avec sirop d'Ipéca.

31 juillet, à cinq heures du matin. L'enfant repose un peu, calme, la tête est penchée en arrière, les mains sur son cou ; il paraît dormir. Le sommeil est très-léger ; il se reveille de suite. Alors toux rauque, rude, canine, rugueuse, un peu sourde ; puis, agitation exprimant la souffrance. Pulsations, 140 ; inspirations, 28.

Il paraît peut-être un peu plus abattu ; la face est plus pâle, quoique encore animée. Parfois, paraît vouloir sommeiller, en mettant son doigt dans sa bouche.

Les pupilles sont encore un peu plus dilatées, égales.

Le ganglion, sous l'angle de la mâchoire, à gauche, est *sensible*.

A dix heures du matin. L'aspect n'est pas plus mauvais. Toux encore rauque. S'agite peut-être un peu moins qu'hier quand on l'examine. La gorge est toujours recouverte de membranes blanchâtres, qui occupent surtout le côté gauche. Pulsations, 152 ; respirations, 30 ; température (aisselle), 38°4.

Il paraît cependant mieux respirer ; quoique toux encore rauque. Il ne fait plus entendre *son tirage* si pénible d'hier. Assis sur son lit, il y reste quelque temps, le pouce dans la bouche, et s'intéressant à ce qui l'entoure.

On note toujours sur le corps des petites vésicules de varicelle ; ce sont de petites ampoules, ressemblant à celles produites par une brûlure ou un vésicatoire ; mais elles sont rares, disséminées, très-distantes les unes des autres.

Elles sont rondes, élevées, bombées, transparentes ; leur base un peu résistante comme celle d'un bouton.

Pupilles un peu dilatées, égales.

A 10 heures du soir, l'enfant ne dort pas ; la tête un peu renversée en arrière ; porte les doigts à sa gorge, avec son pouce, qu'il cherche toujours à faire pénétrer dans sa bouche.

Respiration un peu rude, sifflante.

L'inspiration est plus difficile que l'expiration, elle est plus lente, aspirante, c'est comme un *tirage aspirant* un peu gêné.

Vomissements.

Epistaxis.

La toux est férine ; elle est un peu fréquente, mais à chaque fois, la figure exprime la souffrance :

Sueur sur la peau du corps. Pulsations 160. Respirations 24. Pupilles égales, contractées.

Toux sonore, férine, avec une reprise un peu aspirative.

1er *Août*. Même état. Vomitif, ipéca :

Le vomitif aurait donné quelques vomissements, puis quelque chose de noir, nous dit-on, aurait été rendu.

En ouvrant la bouche de l'enfant, on voit une fausse membrane qui flotte; on cherche à la prendre; l'enfant résiste, puis crache de suite du sang, venant de la fausse membrane déchirée.

La fausse membrane n'est pas crachée, et il est très-probable que dans cet effort l'enfant l'a avalée.

Pupilles un peu dilatées. Respiration toujours pénible. Toux toujours sonore, férine.

L'*inspiration* est bien plus prononcée que l'*expiration*.

Pulsations, 140. Inspiration, 38.

A deux heures du soir. Avec du *tartre stibié*, on obtient dans des vomissements quelques pellicules.

Pulsations, 160. Inspirations, 36.

Quelques instants après, on note :

Pulsations, 170. Température aisselle, 39°. Inspirations, 40.

Le soir. La respiration est toujours gênée. L'*inspiration* est notée plus longue, aspirante *avec bruit*, l'*expiration* est notée plus brusque.

L'enfant évacue sous lui. Il paraît plus pâle.

Des deux côtés, les ganglions sont pris. La peau est moite, couverte de sueur; mais après le tartre stibié :

L'agitation est toujours assez grande, l'affaissement peut-être un peu moindre, car il a la force de se lever sur son séant, de repousser les personnes qui l'approchent. Facilement agacé, il arrache seul et vigoureusement le thermomètre placé dans l'aisselle.

Pupilles très contractiles devant la lumière. Le ventre pousse des coups secs et durs pour aider la respiration toujours embarrassée.

On songe bien à la trachéotomie, mais on voudrait en voir les indications plus précises, les phénomènes semblent plutôt porter sur *tout l'arbre aérien* que sur le *larynx seul*. Cepen-

dant, on pense que si un nouveau vomitif dégage les petites bronches, il sera peut-être nécessaire d'agir si l'obstacle laryngien augmente, quand le lendemain matin, on le trouve *mort* à six heures.

Voici les détails que l'on recu le :

L'enfant était, disait-on, dans l'état où nous l'avions laissé.

Il n'allait pas plus mal, n'avait pas passé une plus mauvaise nuit, puisque, suivant notre recommandation expresse de venir nous chercher, s'il survenait la plus petite chose d'un peu grave, personne n'était venu.

Or, à 5 heures, un infirmier voulant faire son lit, l'avait pris dans ses bras ; et tout d'un coup, il avait vu l'enfant se pencher sur le côté et mourir, (mort par syncope ?)

Cela avait eu lieu si vite, qu'on n'avait pas eu le temps d'appeler au secours.

Mais la circonstance blâmable est qu'on n'avait pas même été de suite chercher l'interne de garde.

Qu'attendre, en effet, pour soigner de pauvres petits enfants, d'infirmiers, pris par ÉCONOMIE, parmi les malades épileptiques ?

L'*autopsie* fut faite le 3 août 1865.

Le cadavre n'est pas cyanosé, ce qui serait en faveur de la mort par la *syncope*, une fausse membrane très étendue et résistante recouvre la face interne de la trachée, en commençant immédiatement au-dessous des cordes vocales ; mais on en trouve *d'autres*, plus petites, dans les ventricules ; elles sont peu adhérentes.

Lorsqu'on enlève les membranes, on trouve des petites taches rougeâtres, un peu ulcérées.

Les fausses membranes se prolongent dans les ramifications bronchiques.

La fausse membrane de la trachée se détache entière.

Il n'y en a pas dans les ramifications de troisième ordre.

Les bronches sont vivement injectées.

Sur la face postérieure du *poumon droit*, sur le lobe postérieur, on note une large infiltration sanguine de la grosseur d'un haricot (comme du sang pur) entourée de petites taches

purpurines. (Ecchymose sous-pleurale qui ne disparaît pas par le lavage.)

Profondément, on trouve une apparence foncée du tissu pulmonaire, et des plaques, comme des noyaux apoplectiques. Dans tout le poumon, un peu d'emphysème, surtout vers les bords.

Dans le cœur, un caillot formé très nettement après la mort.

On trouve l'intestin rempli d'une quantité prodigieuse d'ascarides. Puis en un point de l'intestin grêle on voit une invagination, qui semble contenir entre ses cylindres quelques autres ascarides.

Les glandes de l'intestin sont hypertrophiées, et la muqueuse présente par place quelques arborisations, ce qui peut être le résultat de la médication employée, celle-ci consista surtout dans l'ingestion du tartre stibié; autour du collet de cette invagination existe une légère injection.

En l'ouvrant on voit nettement les trois cylindres, et les vers lombrics qui occupaient ce rétrécissement.

M. *Laborde*. Ces invaginations sont rares pendant la vie, elles sont généralement formées pendant l'agonie. Elles se présentent souvent quand il existe des ascarides Chez une démente de la Salpêtrière, à l'autopsie, on trouva des ascarides, depuis l'œsophage jusqu'à l'extrémité du tube digestif, et il existait au moins 20 ou 30 invaginations.

On a attribué aux vers un certain nombre d'accidents qui se produisent bien rarement pendant la vie. Ainsi leur passage dans le péritoine. Dans les affections ulcéreuses du tube digestif, on conçoit bien, même pendant la vie, le passage dans la cavité péritonéale ; mais pour expliquer ce passage quand l'intestin n'est pas malade, quelques auteurs ont dû admettre la présence d'un piquant qui n'existe pas.

M. *Houel* . ainsi que M. Laborde, je crois que l'invagination se produit souvent pendant l'agonie. Elle est très-commune chez les enfants, et presque constante à l'autopsie, tandis que pendant la vie on n'observe aucun symptôme capable de la faire soupçonner. Ici, d'ailleurs, l'étranglement n'est pas serré, la lésion est manifestement produite après la mort.

M. Laborde pense que tous les cas de passage des vers à

travers l'intestin, ne se sont produits qu'après la mort. Je crois utile de faire une réserve.

Chez les animaux, il y a deux espèces de lombrics, celui du cochon possède un appareil perforant; celui de l'homme n'en a pas. Cependant il n'est pas rare de trouver des lombrics engagés dans des orifices où ils sont maintenus serrés, ayant une gaîne autour du corps formée aux dépens du péritoine qu'ils ont décollé. Je crois ces faits bien observés et je pense devoir faire quelques réserves à propos des opinions de M. Laborde.

On a signalé des péritonites mortelles par perforation par des lombrics. Enfin pourquoi l'intestin se perforerait-il plus facilement après la mort que pendant la vie ?

M. *Laborde* : Je n'ai pas vu de perforation semblable, et dans quelques recherches, entreprises à ce sujet, j'ai vu que dans tous les faits bien constatés il y avait maladie intestinale avant la perforation.

Bremser a signalé la tendance des parasites à remonter dans le tube digestif. Puis ils se groupent en paquets, et s'ils rencontrent une ulcération, ils s'y engagent. Mais on ne trouve pas dans la constitution du ver ou dans celle de l'intestin une explication propre à faire comprendre leur passage à travers une paroi intestinale saine.

M. *Fritz* : On sait que l'intoxication par l'acide carbonique provoque les contractions musculaires. L'asphyxie au milieu de laquelle est mort le malade peut être regardée comme une cause prédisposante de l'invagination.

M. *Desprès* : Dans les invaginations qui ont existé pendant la vie, les sillons sont bien plus marqués.

M. *Laborde* : Il faut remarquer de plus que cet intestin contient des ascarides en grand nombre, et que leur présence n'est probablement pas étrangère à la phlogose que l'on remarque en certains points.

Obs. V. — Ostéo-périostite suppurée du tibia gauche et de la première phalange du gros orteil droit. — Infection purulente; par M. Raymond Petit, interne des hôpitaux.

Jamais (Sidonie), âgée de 18 mois, entre à l'hôpital Sainte-Eugénie, salle Sainte Eugénie, n° 13, le 2 août 1865. Elle a fait une chute il y a huit jours, et dès le lendemain, elle s'est plainte de douleurs dans la jambe gauche, qui avait déjà augmenté de volume, et dont les téguments étaient déjà rouges.

A son entrée, elle présente un gonflement considérable de toute la jambe, avec tension énorme des parties molles. Une large ouverture donne issue à une grande quantité de pus phlegmoneux. Puis, on arrive sur le tibia dénudé dans une étendue de 5 à 6 cent.

La fièvre est vive. L'enfant est profondément abattue; elle est pâle, et, par instants, elle jette de petits cris.

Le lendemain, la fièvre est moindre, ainsi que la tension du membre; mais nous sommes, dès ce moment, frappés du peu d'abondance de la suppuration fournie par un si vaste abcès.

Le 5 août le pied est œdématié, et l'œdème occupe non-seulement la jambe et le pied, mais encore toute la cuisse et le pli de l'aine, jusqu'à la grande lèvre du côté gauche.

La fièvre est plus vive, l'agitation plus grande. L'enfant se plaint et jette de petits cris. La face est pâle, les yeux cernés.

Des onctions mercurielles et belladonnées sont faites sur la cuisse malade.

La plaie continue de rendre une très-petite quantité de pus.

Le 7 août, par conséquent le treizième jour après la chute, l'œdème n'a pas diminué; mais l'épaule gauche est tuméfiée, douloureuse et œdématiée, ainsi que le bras et l'avant-bras.

Au niveau de l'articulation de la première phalange du gros orteil droit avec le premier métatarsien, la peau est rouge et tendue.

Le pouls est fréquent, irrégulier, petit et faible. La peau est sèche et a revêtu une teinte jaune pâle caractéristique. La face est tirée, les ailes du nez pincées, les yeux caves, les

pupilles dilatées. La langue est sèche, la soif très-vive; survient une diarrhée légère. L'enfant est très-agitée.

La respiration est fréquente, courte, entrecoupée; l'auscultation ne révèle que quelques râles humides très-légers.

L'enfant succombe dans la soirée.

Autopsie.

Toute la diaphyse du tibia gauche est dénudée de son périoste, sauf à la face externe de l'extrémité inférieure, où le périoste épaissi recouvre l'os dans une étendue de 2 cent. Le périoste, en ce point, se décolle très aisément.

L'os, vu extérieurement, offre plusieurs points injectés; il baigne dans ce vaste abcès que nous avons ouvert il y a cinq jours.

Une coupe longitudinale y fait voir que toute la diaphyse est le siége d'une ostéite déjà avancée; au niveau des deux extrémités diaphysaires, près de deux points injectés, on en voit d'autres qui sont infiltrés de pus. Le canal médulaire contient une moelle beaucoup plus rouge que ne l'est normalement la moelle des enfants. En un ou deux points, cette rougeur est remplacée par une coloration d'un blanc jaunâtre, tenant à un commencement de suppuration de la moelle.

Les cartilages épiphysaires sont intacts; l'ostéite de la diaphyse ne les a pas envahis. Et pourtant, le point osseux de l'épiphyse supérieure est manifestement enflammé.

Il y a donc là une *ostéo myélite* commençant à suppurer, tandis qu'il y a eu tout d'abord une *périostite suppurée*.

La première phalange du gros orteil droit est dénudée et infiltrée de pus; elle baigne dans le pus d'un abcès.

Dans les articulations de l'épaule et du coude du côté gauche, existe du pus, sans altération des surfaces articulaires ni de la synoviale. Une coupe de l'humérus n'y démontre aucune trace d'ostéite ni de périostite.

La veine saphène interne du côté gauche est plus dure et plus résistante vers la partie moyenne de la cuisse. On la roule entre les doigts comme un cordon dur. En l'ouvrant, on n'y trouve pas d'injection de la tunique interne; mais, au niveau du point dur, existe un caillot fibrineux long de 1 cent. 1/2, blanc et effilé à son extrémité inférieure, tandis

qu'il est rougeâtre et arrondi à son extrémité supérieure. On ne voit nulle part de traces de pus dans cette veine. Le caillot n'adhère pas aux parois veineuses, qui sont, en ce point, notablement épaissies.

Dans le péricarde, existe un épanchement de plus de 80 gr. d'un liquide séro-purulent mêlé de flocons albumineux. Le péricarde est rouge, vivement injecté en plusieurs points, sur ses deux feuillets. L'endocarde est sain.

Dans le poumon gauche, à la base du lobe inférieur, existent deux petits abcès métastatiques sous-pleuraux bien évidents; l'un est gros comme un haricot, l'autre un peu moins gros. Pas de traces de tubercules; le tissu pulmonaire crépite bien; il y a seulement un peu de congestion des lobes inférieurs de chaque côté, surtout à gauche.

Les plèvres sont saines; pas d'épanchement.

Le foie, la rate, les reins sont sains.

Ces lésions anatomiques, jointes aux symptômes des derniers jours de la vie, nous autorisent à penser qu'il y a là une infection purulente.

Obs. VI. — Épilepsie. — Fracture, suite de traumatisme du sternum et de quelques cartilages costaux. — Pleurésie et péricardite suppurées. — Phlegmon présternal, suppuration des médiastins antérieur et postérieur, Par M. Henry Liouville, interne des hôpitaux.

Maître (Charles-Isidore), 22 ans, serrurier, rue des Dames, 117, entré à l'hospice le 14 juin 1862 ; mort le 20 mai 1865.

Autopsie faite le 21 mai 1865.

(Pièce présentée à la Société anatomique, le 6 août 1865, par M. Henry Liouville).

Il s'agit d'un jeune homme d'apparence robuste, vigoureux, bien musclé, et n'accusant à l'extérieur aucun vice de conformation.

Tous les certificats portent qu'il est atteint d'*épilepsie*, avec

accès fréquents, et à la suite desquels survient du *délire* ; depuis quelque temps même on a noté un réel affaiblissement de l'intelligence.

Le seul point de doute est de faire exactement remonter le début des accès à leur véritable cause ; on note à l'âge de deux ans une frayeur vive qui aurait donné lieu à une fièvre cérébrale, mais dont les suites n'auraient rien paru donner de fâcheux. On note, de plus, à l'âge de huit ans, une nouvelle frayeur (la vue d'un animal) qui aurait très-vivement impressionné l'enfant ; mais depuis lors des accès seraient survenus. Légers jusqu'à l'âge de quatorze ans, ils ont augmenté de nombre, d'intensité ; l'enfant a pu se développer physiquement et moralement cependant ; mais bientôt il a fallu interrompre l'apprentissage.

Les crises se répètent maintenant à la moindre excitation et vers les changements de saison. Le beau temps lui est favorable.

Il ne sent pas venir la crise le plus ordinairement. Parfois, cependant, il se souvient d'une impression dans les yeux qui semblent se remplir de larmes.

Il tourne plusieurs fois sur lui-même et tombe, à moins d'être appuyé ou assis. Il revient facilement à lui.

Sa mère ne lui avait jamais vu de délire.

La nuit, les accès sont plus violents. Il a essayé un grand nombre de traitements.

Nous avons oublié de dire que l'hérédité n'y semblait entrer pour rien.

M. Delasiauve note à son arrivée, qu'il est grand et fort, qu'il a la tête bien conformée.

Une certaine déviation dans les traits du visage y semble dénoter un affaiblissement paralytique.

Le côté gauche de la face se contracte en effet moins fortement que le côté droit ; la langue cependant n'est pas déviée.

Les mouvements sont généralement un peu affaiblis. Il semble que la jambe gauche traîne un peu. L'inégalité des deux côtés cependant est équivoque. La prononciation est notablement embarrassée. L'intelligence est saine, mais faiblement active. Il sait toujours lire et écrire, et assez bien compter. Cepen-

dant sa figure porte une sorte d'hébétude ; ses réponses se font attendre ; elles manquent de précision le plus souvent, et quelquefois font douter de leur exactitude.

Tout ce qu'il dit dénote de la mémoire ; mais ses réponses sont lentes, hésitantes ; la parole est chancelante comme chez les paralytiques.

Ces symptômes relatés au début n'ont fait que se confirmer de plus en plus, et jusqu'au 30 juin, il a eu à supporter dix accès en quinze jours.

Puis on note bientôt des périodes plus mauvaises.

Le 4 septembre 1862, grave congestion méningitique; point de parole à obtenir ; urine sous lui. *Série d'accès* : ventouses scarifiées à la nuque. (Ces accidents cessent le 8 septembre.)

On note le même état en décembre 1863.

Puis, en décembre 1864, prostrations fréquentes ; somnolences pareilles à celles qu'il eut aussi en mars 1863, et que nous n'avions pas notées.

En février 1865 : se lève dans la nuit, frappe ses camarades.

En mai 1865 : Prostration. Suite d'accès. Ventouses.

C'est à cette époque que nous l'observons de plus près, et qu'arrivent les accidents que nous allons décrire avec détail. Donnons auparavant, comme renseignement utile, le tableau de ses accès épileptiques, depuis son entrée (1862), jusqu'à ce jour (1865).

	1862		1863		1864	
	Jour.	Nuit.	Jour.	Nuit.	Jour.	Nuit.
Janvier	»	»	13	12	9	19
Février	»	»	5	13	7	10
Mars	»	»	2	16	28	64
Avril	»	»	8	15	29	41
Mai	»	»	3	23	31	25
Juin	3	8	4	14	2	22
Juillet	3	9	10	14	2	34
Août	7	21	2	26	4	39
Septembre	9	16	13	36	32	50
Octobre	2	16	25	29	6	24
Novembre	1	18	15	9	11	18
Décembre	13	20	14	28		

Enfin en 1865, on note les accès suivants.

Janvier	13	—	61
Février	21	—	25
Mars	4	—	23
Avril	39	—	9

Dans le commencement de mai, il est pris d'une série, pendant laquelle il offre des alternatives d'excitation. Querelleur, grand batailleur, assez butor, il prend part, le 3 mai, à une forte rixe, où il est battu et contusionné. Il tombe, quelques jours après, dans des accès où son corps est fortement blessé.

Enfin, le 7 mai 1865, il entre de nouveau à l'infirmerie. Il sort d'une série assez forte, et paraît être dans une de ces crises de congestions méningitiques comme il en a déjà eu si souvent. Pourtant, les accidents durent plus longtemps, les souffrances se traduisent par des plaintes et des cris plus répétés. On ne note aucun nouvel accès.

16 mai 1865. La langue est sèche, les gencives sont fuligineuses. Les paupières abaissées, et, sous elles, les pupilles contractées. Il est souvent assoupi. Pourtant, sa respiration est parfois plaintive, et, même en sommeillant, il profère des plaintes fréquentes.

Matin : Pouls, 118 ; température, 39°4 ; inspirations, 62. — Soir : Pouls, 120; température, 40° 2 ; inspirations, 60.

Il porte sur la paupière gauche des traces ecchymotiques de ses coups ou de sa chute. De plus, ecchymose sur le sclérotique gauche, partie externe (infiltration sanguine).

On lui ordonne 6 sangsues, 3 à chaque oreille. Glace sur la tête. Avant les sangsues, forte transpiration. Le soir, un peu de mieux ; peut-être est-il plus vivant. Respiration plaintive. Langue sèche. Pupilles plutôt contractées que dilatées. Paupières relevées naturellement.

Température : oreille droite, 38°. 8 ; température : oreille gauche, 38° 8.

Pupilles égales, un peu plus mobiles. Toujours délire, quoique un peu moins fort; soif très vive.

Mercredi 17 mai. Fa ièes moins mauvais. Pupilles plutôt contractées, mais mobiles. Lignes rouges persistantes et très-vives sur l'abdomen (taches méningitiques).

Sur la face antérieure de la poitrine, au niveau de la partie moyenne du sternum, on est frappé par une sorte d'empâtement, d'œdème du tissu cellulaire sous-cutané. La peau offre, à ce niveau, des plaques irrégulières, rouges, très-congestionnées, et comme une sorte d'ecchymose. La sensibilité

paraît assez vive quand on vient à toucher ces points. Le malade ne donne aucun renseignement sur une chute ou un coup à ce niveau.

Matin : Pouls, 108 ; température, 38° 8 ; inspirations, 62. — Soir : Pouls, 114 ; température, 39° 2 ; inspirations, 68.

Dans la journée, il a eu plusieurs selles. Sensibilité partout conservée.

Température, oreille droite, 38° 8 ; température, oreille gauche, 39° (couché sur cette oreille).

Pupilles égales, non dilatées. L'ecchymose, à l'œil gauche, toujours manifeste.

Jeudi 18 mai. Matin : Pouls, 120 ; température, 38° 4 ; inspirations, 78.— Soir : Pouls, 120 ; température, 38°. 8 ; inspirations, 62.

On est toujours frappé du nombre énorme des respirations. On est aussi frappé du caractère de cette respiration : elle est le plus souvent plaintive ; parfois, elle est comme serrée, anxieuse, fréquente. Les évacuations sont toujours nombreuses. Le facies est plus altéré ; le malade paraît plus abattu Amaigrissement et coloration un peu jaunâtre Respiration plus vive, plus oppressée. Pouls très-petit, serré, fréquent.

Pupilles toujours plutôt contractées que dilatées. Un peu d'inégalité. La pupille gauche serait un peu plus contractée que la pupille droite, mais très-peu.

Température : oreille droite, 36° 2 ; oreille gauche, 36°.

Le malade entend et comprend encore assez bien ; il répond encore.

Langue sèche. Ventre assez souple. Raies de l'abdomen toujours persistantes et très-nettes. Sensibilité assez obtuse. Taches méningitiques plus nettes sur l'abdomen, mais moins nettes aux membres supérieurs.

Le soir, pour la première fois, pouls dicrote, petit, agité. Facies toujours altéré, exprimant la souffrance.

Température : oreille droite, 36° 2.

Langue sèche. Pupilles un peu plus dilatées que ces jours-ci ; mais plutôt encore, cependant, *contractées*. Il entend, il comprend, il répond. Il demande à boire. Plusieurs selles en diarrhée. L'oppression est toujours très-grande. Dans tout le

côté droit : râles crépitants, fins, nombreux, et du souffle en plusieurs places. Dans le côté gauche : râles sibilants nombreux.

Large vésicatoire à droite.

Il n'a pas eu d'accès pendant cette dernière maladie.

Vendredi 19 *mai*. Langue un peu moins sèche. Inégalité des pupilles; toutes deux sont contractées. Pupille droite plus contractée que la pupille gauche.

Matin *Température :* oreille droite, 34°; oreille gauche, 34° 4.

Pouls : 120.

Température : 38° 6.

Inspirations: 50.

Respiration toujours plaintive, saccadée. État s'aggravant. Grand affaissement général.

Mort, le 20 mai 1865.

L'*autopsie* fut faite le 21 mai 1865, quarante heures après la mort.

Température élevée. Raideur cadavérique moyenne, plus prononcée aux mâchoires. Paupières relevées; inégalité manifeste des pupilles. Celle du côté gauche est plus contractée que celle du côté droit; cela est très-notable. Mais toutes deux sont très manifestement aussi contractées.

Cavité crânienne. — Le crâne n'offre rien, quant à la dureté ou à la conformation, ni à l'intérieur ni à l'extérieur. La dure-mère paraît très tendue, et sa section laisse écouler une quantité assez notable de sérosité citrine. Elle-même n'offre rien de notable, ni sous le rapport de la consistance, ni extérieurement, ni intérieurement. Le cerveau apparaît, avec une assez vive injection, très-généralisée et ne semblant pas plus occuper le côté droit que le côté gauche.

Les méninges paraissent donc très-gorgées de sang; elles s'enlèvent avec difficulté, et même, par places, on déchire alors un peu de la couche la plus superficielle des circonvolutions qui, la plupart, apparaissent avec un peu de pointillé rougeâtre et une coloration rouge, plus injectées que d'habitude. Il y a quelques points d'adhérences assez notables, qu'on pourrait rapprocher un peu de la lésion de la paralysie générale; mais il y a quarante heures que le sujet est mort,

Ces méninges sont en elles-mêmes peu augmentées de volume, et n'ont point cette consistance, cette épaisseur, cet aspect de trame solide, résistante, que nous avons notés d'une façon si complète dans l'autopsie de deux autres épileptiques.

Encéphale : 1,200 gr. — Cervelet et protubérance : 150 gr. — Lobe gauche du cerveau : 520 gr.; lobe droit : 525 gr.

Le cerveau, dans les différentes coupes, n'offre de notable qu'un pointillé, un sablé hémorrhagique très-net et presque généralement répandu : Substance blanche, couches optiques, corps striés. Mais c'est surtout dans le cervelet que ce pointillé rougeâtre notable est apparent. Il existe là des deux côtés et dans le milieu de chacun des lobes.

La consistance de la substance blanche du cerveau nous a paru un peu molle; elle se rapprochait, en l'étirant avec les doigts, de celle que donne une pâte qu'on étire sans trop la rompre, comme on fait, par exemple, de la pâte de guimauve.

Nous avons déjà noté ce fait dans quelques autres autopsies d'épileptiques.

Le bulbe, le quatrième ventricule, la moelle épinière dans toute son étendue, qui, à l'œil, ne paraissaient offrir aucune lésion notable, si ce n'est une injection très-vive de leurs méninges ou dans leurs coupes, ont été mis dans l'acide chromique pour être examinés plus tard. La moelle semblait seule peut-être un peu plus dure.

Cavité thoracique. — La cage thoracique s'ouvre facilement, sans efforts, au niveau des cartilages costaux en avant. Mais, en fendant la peau de la paroi antérieure thoracique, au niveau de la large ecchymose observée pendant la vie, vers cette partie, au niveau de l'œdème qu'on avait aussi noté, on trouve toute la paroi infiltrée de pus, plus ou moins, suivant les places. C'est un phlegmon manifeste, surtout dans la région antérieure et moyenne, et n'irradiant point vers les muscles qui recouvrent les côtes latéralement.

En fendant les cartilages qui séparent les côtes du sternum (avec grande facilité), on voit jaillir des plèvres, de l'un et de l'autre côté, une masse énorme de pus sanieux, rougeâtre, qui remplissait les deux plèvres, mais surtout la plèvre droite. Il y en avait infiniment moins à gauche.

En soulevant le sternum avec soin, nous apercevons alors, vers la partie moyenne, une solution de continuité qui divise cet os en deux pièces basculant l'une sur l'autre, mais sans déplacement. C'est une fracture manifeste du sternum, avec fracture de quelques cartilages costaux.

Voici, du reste, l'aspect du sternum : Le sternum offre plusieurs fractures ou solutions de continuité différentes les unes des autres, soit par l'aspect, soit par le siége. La première est une solution de continuité complète de la deuxième pièce du sternum. Elle est transversale de haut en bas, de gauche à droite; à gauche, au niveau de l'union du sternum avec le troisième cartilage costal, à droite au niveau de l'union du sternum avec le quatrième cartilage costal. Il n'y a pas de déplacement ni de chevauchement. Les bords de la solution sont crénelés, dentelés, et s'engrènent bien les uns dans les autres. Le sternum, à ce niveau, se ploie en deux, et les deux parties peuvent se replier l'une sur l'autre. Si l'on regarde alors les faces fracturées que présente cette solution de continuité, l'os apparaît à l'œil nu avec une infiltration purulente très-nette, dans les aréoles de la substance osseuse.

L'os, d'un blanc laiteux, est tout-à-fait infiltré de pus, à une coupe faite un peu plus haut. Le périoste, qui a disparu à ce niveau même, est, un peu plus loin, infiltré de pus. La coloration de l'os est jaune verdâtre, puriforme; on voit qu'il y a probablement infiltration complète de pus.

Aux deux extrémités de la solution de continuité, il y a fracture complète aussi, ou solution de continuité, mais sans fragments interposés entre le cartilage costal et le sternum, soit le cartilage de la troisième côte à gauche, soit celui de la quatrième côte à droite. Le septième cartilage à droite ballotte par son extrémité sternale.

Cette solution de continuité existe aussi très-réelle pour le deuxième cartilage costal gauche; de même pour le troisième cartilage droit; mais celle-ci est moins nette que celle-là. De même aussi, mais non complète non plus, pour le septième cartilage.

Les muscles intercostaux sont, quelques-uns, altérés aussi à l'œil nu. Le muscle intercostal n° 2 à gauche, entre le deuxième

et le troisième espace, offre, à sa partie interne, un magma puriforme avec sanie rougeâtre.

La pression en fait sourdre aussi du pus.

L'examen microscopique, fait par notre ami M. le docteur Ranvier, montre que les fibres musculaires sont à peu près intactes pour la plupart. C'est plutôt dans le tissu cellulo-graisseux que semble être le pus. De même pour la partie interne du muscle intercostal, entre le troisième et le quatrième espace à droite. A la partie postérieure, après avoir enlevé le médiastin antérieur, qui se trouve plaqué contre l'os et se présente sous la forme d'une large plaque épaisse infiltrée de pus, en laissant sourdre une grande quantité à la pression, on trouve l'os sternal dépouillé de son périoste.

Sur cet os, congestion très-vive, arborisations vasculaires nombreuses, rougeur diffuse par plaques, pointillé rouge et par places, coloration jaune verdâtre.

La solution de continuité, et surtout la grande fracture transversale, apparaissent aussi nettement et sous la même forme qu'en avant. De même, comme en avant, pour les points altérés des cartilages et du sternum.

Les parties internes correspondantes des mêmes muscles intercostaux offrent aussi la même altération qu'en avant.

Derrière le sternum, tout le tissu cellulaire est rempli aussi de pus sanieux, rougeâtre, par plaques. De même dans le médiastin antérieur.

Les plèvres sont le siége d'un exsudat abondant; fausses membranes récentes, jaunâtres, friables, surtout à la partie postérieure, réunissant déjà les lobes entre eux.

Pleurésie viscérale, costale et diaphragmatique, surtout à droite; puis, grande quantité de pus et de sanie purulente dans ces séreuses altérées (pleurésies suppurées).

Le péricarde, enflammé aussi, laisse voir un cœur assez volumineux et tout recouvert de fausses membranes molles, jaunâtres, collées dans toute son étendue, et leur donnant un aspect gauffré avec inégalités (langue de chat). Les fausses membranes sont encore un peu molles; mais la présence du pus abondant en fait une péricardite suppurée.

Les poumons sont un peu refoulés, un peu diminués de

volume. Nulle trace d'emphysème. Leur section montre, par places, un aspect de carnification très-nette, donnant l'apparence d'une chair mal cuite, brun foncé, assez résistante. Dans d'autres points, tissu rouge, friable. Ailleurs, places normales, avec issue de sérosité aérée de spume normale. Enfin, dans les différents lobes, nous distinguons plus de dix ou douze petites poches purulentes isolées, dont la section laisse écouler un pus véritable, jaune, grisâtre ou verdâtre, qui ne semble point à l'œil nu sortir d'une bronche, et qui est contenu dans une petite poche échancrée, bien limitée, paraissant avoir une petite membrane qui la circonscrit.

Abcès métastatiques à droite et à gauche. Quelques-uns se sont réunis et ont formé un plus grand abcès. Les uns se voient dans l'intérieur des lobes et ne font nulle saillie. Les autres, placés vers les bords saillants, soit du lobe inférieur, soit des autres lobes, laissent, à l'extérieur, sentir un léger point induré, et quelquefois se laissent reconnaître par transparence. Leur section lève tous les doutes.

Le tissu cellulaire qui se trouve placé au-devant du grand surtout ligamenteux antérieur des vertèbres et qui entoure l'aorte, laisse suinter à sa coupe du pus jaune, rougeâtre ; il paraît plus dense, enflammé.

Le médiastin postérieur, comme nous l'avons mis pour le *médiastin antérieur*, offrait donc une suppuration manifeste. (*Phlegmon.*)

Mais, ni les vertèbres, ni les côtes ne paraissent être le siége d'une altération, soit primitive, soit secondaire.

Le phlegmon purulent ne remonte pas vers les muscles du cou, et ne dépasse pas le diaphragme. Il est tout à fait circonscrit à la cavité thoracique, et surtout à la partie antérieure et médiane.

Cavité abdominale. — Le foie n'offre rien de spécial. Pas de calculs. Pas le moindre abcès métastatique.

La rate est manifestement plus diffluente. Elle est aussi plus injectée, et sa pulpe, un peu ramollie, laisse voir de nombreux points rouges à la coupe. Volume peut-être un peu augmenté.

Les reins sont très-sains des deux côtés.

Les intestins, très-distendus par des gaz, surtout vers la fin (*colon transverse et descendant*), offrent une hypertrophie manifeste des glandes, qui apparaissent blanchâtres, saillantes, comme de petits grains de semoule, vers le *cœcum* et l'ilion : c'est une sorte de *psorentérie*. Mais, nulle part, aucune plaque de Peyer.

Le pancréas était très-normal.

La vessie ne semblait rien offrir de pathologique.

M. *Ranvier :* A l'examen microscopique, on pouvait suivre facilement la transformation des éléments dits médullocéles en cellules de pus. On voyait nettement la segmentation des noyaux. Le pus était le résultat de la multiplication et de la transformation des éléments normaux de la région. La différence qui existe entre le tissu cellulaire des os et celui des autres régions permet, dans les os, la rapide formation des éléments purulents, attendu que là les éléments cellulaires sont libres. Il se passe, au point de vue de la rapidité de la suppuration, quelque chose d'analogue au développement du pus à la surface des muqueuses.

Obs. VII. — Fracture du maxillaire inférieur. — Fracture compliquée de la symphyse. — Fracture de plusieurs dents. — Fractures incomplètes de la branche droite. Fractures verticales et symétriques des deux condyles; par M Farabeuf, interne des hôpitaux.

Cette pièce a été recueillie sur le cadavre d'un jeune homme de 22 ans, tombé sur le pavé de la hauteur d'un troisième étage, et entré à l'hôpital Lariboisière, service de M. Verneuil, le 20 juin 1865.

Ce malade a succombé le 8 juillet à une infection putride causée par une fracture compliquée de l'extrémité inférieure du fémur droit. Le foyer de cette fracture communiquait à la fois avec l'articulation du genou et avec l'air extérieur. L'occlusion fut tentée avec les réfrigérants; malgré cela, des gaz

se développèrent; il fallut ouvrir le foyer et enlever huit esquilles, parmi lesquelles les deux condyles du fémur. L'ensemble de ces fragments représentait l'extrémité inférieure de l'os, longue de 10 cent. environ.

Pendant la vie du sujet, on avait reconnu la fracture médiane de la mâchoire inférieure; on avait remarqué une douleur fixe au niveau de chaque condyle, avec une teinte légèrement ecchymotique; on n'avait pas soupçonné l'existence des fractures incomplètes de la branche droite, qui n'ont été découvertes qu'à l'autopsie.

La pièce débarrassée des parties molles, telle qu'elle a été présentée à la Société anatomique, est composée de quatre fragments complétement isolés. Deux de ces fragments sont formés par les branches de la mâchoire séparées sur la ligne médiane; les deux autres, incomparablement plus petits, sont constitués par la moitié interne du condyle de chaque côté. La solution de continuité qui correspond à la symphyse s'est faite avec perte de substance. Plusieurs esquilles ont été enlevées avant la mort du sujet, et maintenant il manque au maxillaire toute la portion correspondant aux quatre dents incisives inférieures.

Sur la branche gauche considérée isolément, on voit des fractures peu intéressantes quant à leur forme, des dents canine, première petite molaire, première et deuxième grosses molaires. La dent de sagesse et la seconde petite molaire, qui sont intactes, sont peu développées; leur couronne dépasse à peine le bord alvéolaire. Ce qui attire particulièrement l'attention c'est la fracture du condyle. Ce dernier a été séparé en deux fragments à peu près égaux en volume, par une solution de continuité presque verticale dirigée en bas et un peu en dedans. La moitié interne du condyle est complétement détachée, tandis que la moitié externe est restée intacte, au point que si l'on vient à regarder la branche gauche du maxillaire par sa face externe, on n'aperçoit aucune trace de la lésion.

Le petit fragment détaché a la forme d'un triangle équilatéral de 1 cent. de côté; l'une de ses faces regarde en arrière, l'autre en avant. Sur celle-ci, on trouve la dépression normale du col du condyle, dans laquelle s'insérait le muscle

ptérygoïdien externe qui a dû être coupé à l'autopsie. Le bord supérieur du fragment est encroûté de cartilage et représente la moitié interne de la surface condylienne articulaire; le bord interne, oblique en bas et en dehors, représente le bord correspondant du col du condyle. Enfin, le bord externe du fragment est légèrement oblique en bas et en dedans, et présente les dentelures de la fracture par laquelle il a été formé. Sur la branche droite du même maxillaire, le condyle présente une lésion en tout semblable à celle de la branche gauche. La symétrie est parfaite; le fragment interne détaché a la même forme et le même volume.

Ce n'est pas la seule lésion de la branche droite. Tandis que les dents canine et première petite molaire sont entières et solidement implantées dans leurs alvéoles, les trois suivantes : deuxième petite molaire, première et deuxième grosses molaires, sont complétement découronnées; leurs racines arrivant à peine au niveau des bords alvéolaires. La dent de sagesse a encore été épargnée, grâce à son peu de développement.

D'autre part, on trouve, sur la branche droite, trois fissures : deux sur la face externe et une sur la face interne. Cette dernière est oblique en bas et en avant; elle mesure 5 cent. de long; ses bords sont écartés de 1 mill. 1/2 environ. Elle commence sur la lèvre interne du bord antérieur de l'apophyse coronoïde, à un travers de doigt au-dessus de l'alvéole de la dent de sagesse, traverse cette alvéole d'arrière en avant, en rejetant en dedans sa lèvre interne, puis se porte plus directement en bas, et gagne le bord inférieur du maxillaire, à un demi-centimètre en arrière du trou mentonnier. A ce niveau, cette fissure se réfléchit sur la face externe de l'os, se porte en arrière et un peu en haut, sans, toutefois, remonter autant que sur la face interne. Elle devient de plus en plus étroite et disparaît à 1 cent. au-dessus de l'angle de la mâchoire, au milieu des rugosités massétérines.

Au point où les deux fissures qui viennent d'être décrites se rencontrent sur le bord inférieur de la branche du maxillaire, on trouve une saillie du fragment postérieur, ou mieux de la lèvre postérieure, analogue à celle que l'on produirait

en frappant ce bord avec une hache, et dirigeant le coup d'avant en arrière et un peu de bas en haut.

Une autre fissure existe encore sur la face externe de la branche droite; elle est à peu près horizontale et commence en avant au bord alvéolaire externe de la 2e grosse molaire. Dirigée en arrière, elle n'intéresse que la table externe de l'angle de la mâchoire et finit au bord postérieur de cet angle.

Cette pièce montre des fractures incomplètes de la mâchoire inférieure, lésion assez rare pour que M. Chassaignac ait cru devoir en faire représenter un cas dans sa *Médecine opératoire* (1). Ce qu'il y a cependant de plus remarquable, ici, c'est l'exemple probablement unique de fracture symétrique et verticale de la moitié interne des condyles.

Extrait du rapport de M. DESPRÉS *sur l'observation précédente.*

Vous venez de lire les détails de l'observation, nous n'y reviendrons pas, nous rappellerons seulement quelques points importants :

Le blessé avait frappé dans sa chute le menton sur le sol, et on avait reconnu à l'hôpital qu'il s'agissait d'une fracture du corps de la mâchoire.

Une autre fracture cependant existait, et elle avait donné lieu à deux symptômes auxquels on n'avait pas cru devoir attacher une grande importance : une certaine difficulté à écarter les mâchoires et une ecchymose au niveau de chaque articulation temporo-maxillaire.

L'autopsie a révélé qu'il existait de chaque côté une fracture des condyles qui les divisait en deux portions à peu près égales, séparées par une fente régulière, et des deux côtés la fracture paraissait *symétrique*.

Cette particularité avait inspiré à M. Verneuil, nous a dit M. Farabœuf, la pensée qu'il s'agissait là d'une nouvelle fracture. Cela est vrai : les observations ne consignent point de faits de fractures absolument symétriques des condyles.

(1) La pièce a été représentée dans la thèse de M. Cluzeau, Paris, 1863.

Sans doute, il est possible de se rendre compte du fait, en considérant la disposition des surfaces articulaires de l'articulation temporo-maxillaire, pendant l'écartement léger des mâchoires Le condyle porte sur la racine de l'apophyse zygomatique qui forme la partie antérieure de la cavité articulaire du temporal, et c'est seulement la moitié interne du condyle qui appuie en ce point. Or on sait en mécanique que les corps percutés verticalement résistent plus que les corps percutés transversalement. On conçoit donc que la violence du coup ait pu, chez le malade, fracturer le condyle qui est transversal, plutôt que le col du condyle qui était perpendiculaire à la force fracturante.

Mais ici il y a un point non déterminé. Comment se fait-il qu'il y ait eu fracture des condyles en même temps que fracture du corps du maxillaire, ce que l'on n'a pas vu souvent jusqu'ici? Peut-être faut-il attribuer l'exception à la résistance énorme du corps de la mâchoire, dans le cas particulier, et admettre que la force nécessaire pour le briser a été suffisante pour briser auparavant les deux condyles.

Quelle que soit l'opinion qu'on doive avoir de cette interprétation, il reste évident que la fracture symétrique ne peut avoir sa raison que dans une disposition anatomique normale.

Obs. VIII. — Fracture spontanée du fémur. — Mort. — Nécropsie. Par M. Sentex, interne des hôpitaux.

Jeanne X..., âgée de 68 ans, née à Paris, est admise à l'Hôtel-Dieu (service de M. le docteur Horteloup), le 4 juillet 1865.

Cette malade, qui a toujours joui d'une bonne santé, se plaint de douleurs vives siégeant à la partie supérieure et externe de la cuisse droite. Ces douleurs sont déjà assez anciennes, et aucune médication n'a été entreprise pour les faire disparaître.

Le jour de l'entrée de la malade on constate une légère

tuméfaction, limitée au point du membre où elle accuse cette douleur, que la pression augmente sensiblement. La tuméfaction est profonde, semble tenir à l'os, et c'est même à l'idée d'une tumeur du fémur que l'on s'arrête comme diagnostic.

Les mouvements provoqués de l'articulation coxo-fémorale sont possibles et nullement douloureux ; les mouvements spontanés sont plus difficiles et réveillent les douleurs.

On prescrit le repos absolu et on fait, au niveau du point douloureux et tuméfié, des injections hypodermiques de chlorhydrate de morphine.

Les douleurs semblèrent se calmer ; elles étaient même beaucoup moins violentes, lorsque le 9 juillet, au matin, à la suite d'un simple mouvement que fit la malade pour se soulever, elles reparurent avec une violence assez grande pour lui arracher des cris. Quelques instants après on constata tous les signes d'une fracture du fémur.

La malade est immédiatement apportée dans le service de M. le docteur Maisonneuve (salle Saint-Paul, n° 9), qui, après examen, diagnostiqua une fracture du fémur, au niveau d'une tumeur cancéreuse de cet os.

Le membre est placé dans un appareil plâtré ; l'immobilité absolue qui en résulte amène un soulagement notable et presque immédiat.

Pendant près d'un mois, l'état de la malade fut très-satisfaisant, et sauf une escharre sans importance qui résulta de la compression exercée par l'une des attelles de l'appareil sur l'épine iliaque antérieure et supérieure, on n'eut aucun accident à signaler.

Mais, le 11 août, la malade contracta une pneumonie, et, malgré tous les moyens qui furent mis en usage, elle succomba le 19 août 1865.

Nécropsie pratiquée le 21 août. — On trouve dans la poitrine les lésions anatomo-pathologiques de la pneumonie ; tous les autres viscères sont sains, et il n'existe dans aucun d'eux aucune trace de tissu cancéreux.

L'examen de la cuisse droite permet de constater ce qui suit : Au niveau du point où la malade accusait les douleurs,

il existe encore une tuméfaction assez marquée. En incisant à ce niveau, on trouve un épanchement sanguin assez considérable dans tous les interstices musculaires et jusque sur le fémur.

Il existe, en outre, à six centimètres environ au-dessous du col, une fracture sans aucune trace de consolidation. Entre les deux fragments, on trouve une tumeur mesurant environ 6 centim. et demi de longueur et d'un diamètre double de celui de l'os. Cette production morbide, qui offre à la coupe une consistance fibreuse, se continue insensiblement avec le fragment inférieur ; elle a été examinée par M. Robin, et M. Legros, interne des hôpitaux, m'a remis à son sujet la note suivante : « Production morbide, dont l'élément fondamental « est le *myéloplaxe*. On y trouve aussi une assez grande quan- « tité de médullocèles (noyaux et cellules). Ces médullocèles « ont tous un volume plus considérable qu'à l'état normal ; « presque tous possèdent un nucléole très-apparent ; quel- « ques-uns ont un volume énorme. Quant aux myéloplaxes, « on les voit très-facilement, mais leurs noyaux sont mas- « qués par des granulations très-abondantes. »

Obs. IX. — De la maladie kystique du testicule, par le docteur E. Conche. — Rapport par M. Ch. Bouchard.

Messieurs,

Vous avez reçu, dans la séance du 5 août dernier, un mémoire intitulé : *De la maladie kystique du testicule*, que l'auteur, M. E. Conche, vous envoyait à l'appui de sa candidature au titre de membre correspondant. C'est au nom d'une commission composée de MM. Poumet, E. Cruveilhier et Bouchard, que je viens vous rendre compte de ce travail, dont j'espère vous faire apprécier la valeur, et qui me paraît combler heureusement une lacune de nos traités de pathologie spéciale.

Si, parfois, la multiplicité des travaux publiés sur une

question l'obscurcit, loin de l'élucider, ce n'est pas à cette cause qu'il faut rapporter le vague qui règne encore dans nos connaissances touchant la maladie kystique du testicule. Complétement méconnue avant le commencement de ce siècle, on peut dire qu'elle n'a été sérieusement étudiée que dans ces treize dernières années ; et, bien qu'elle n'ait encore donné lieu qu'à un nombre très-restreint de publications, les opinions les plus contradictoires ont déjà été émises sur son siége, sur sa nature, sur sa fréquence et sur sa gravité. Il y avait donc lieu de réunir en une monographie les opinions éparses, de recueillir les faits, de les grouper et de les discuter ; et, après ce travail d'analyse, de choisir entre les opinions déjà émises, ou d'en introduire de nouvelles. M. Conche s'est acquitté avec bonheur de cette tâche laborieuse, difficile, surtout pour les travailleurs de la province. J'ajoute que son œuvre n'a pas seulement le mérite de toute compilation claire et exacte, c'est un travail original, où des faits nouveaux concourent à préparer les conclusions. L'auteur rapporte sept observations inédites, dont cinq ont été recueillies par lui-même. Je ne sache pas qu'aucun chirurgien ait concouru plus largement à l'histoire de cette maladie. A. Cooper, lui-même, le père de la maladie kystique du testicule, a basé sa description sur cinq observations qui, presque toutes, manquent des détails suffisants, surtout au point de vue des suites éloignées de l'opération. M. Conche, au contraire, s'est imposé l'obligation de rechercher les résultats définitifs, non-seulement pour ses malades, mais pour plusieurs dont l'observation avait été publiee antérieurement.

Il résulte de cette enquête que la maladie kystique du testicule n'a pas cette bénignité absolue à laquelle croyait A. Cooper. En effet, à côté d'une statistique riante qui nous montre, après trente opérations, trente malades sortis guéris de l'hôpital, nous trouvons dans un autre tableau deux guérisons définitives seulement contre neuf morts par généralisation de l'affection aux ganglions lombaires ou aux organes internes. Ce travail se présentait donc à votre commission avec les caractères d'une œuvre sérieuse et utile qui assigne à son auteur une place honorable parmi les historiens de cette maladie,

Observée pour la première fois en 1804, par A. Cooper, puis décrite par lui sous le nom de *Cystic disease of the testis*, dénomination que MM. Chassaignac et Richelot rendirent par celle de *Maladie enkystée du testicule* et que M. Gosselin traduit plus exactement par celle de *Maladie kystique du testicule*, l'affection qui nous occupe a été vue depuis longtemps par les chirurgiens français. Seulement ils ne lui avaient pas donné un nom spécial; mais ils appréciaient peut-être mieux sa nature que le chirurgien anglais en la confondant avec les tumeurs cancéreuses du testicule. Boyer signale parmi les sarcocèles une variété qui renferme des kystes en nombre variable. Auguste Bérard, dans sa thèse sur l'engorgement du testicule, semble l'avoir fait rentrer dans les hydrocèles enkystées de cet organe, et M. Velpeau, dans son article du Dictionnaire en 30 volumes, paraît en avoir fait une variété du cancer colloïde. M. Cruveilhier, le premier en France, figura et décrivit avec exactitude un cas de ce genre dans son *Atlas d'Anatomie pathologique* (t. I, livraison X, pl. I), sous le nom de cancer alvéolaire, avec matière perlée.

Depuis cette époque, la Société anatomique a reçu plusieurs communications relatives à cette maladie.

En 1838, M. Letenneur vous présentait un cas de ce genre, en 1852, M. Zambaco en apportait un nouvel exemple, dont l'étude histologique fut faite par M. Lebert. En 1854, M. Trélat, dans un Mémoire publié par les *Archives générales de Médecine*, faisait, le premier parmi nous, une étude approfondie de cette maladie, qu'à l'exemple de Cooper, il considère comme bénigne et range parmi les tumeurs fibreuses.

Deux ans plus tard, dans le même recueil, MM. Robin et Ordones cherchaient à débrouiller la question, encore si obscure, du siége primitif de la maladie. Dans la même année, Curling lui consacrait un chapitre dans son *Traité des maladies du testicule*. En 1857, M. Gosselin, dans un Mémoire lu à l'Académie de médecine, la rangeait parmi les kystes intra-testiculaires, et, dans sa traduction de Curling, ajoutait aux observations du chirurgien anglais un fait recueilli dans la pratique de Roux.

Depuis cette époque, la maladie kystique du testicule a

encore donné lieu à quelques travaux. Je citerai, en particulier, une observation communiquée par M. Jouon à la société anatomique, en 1859 ; l'article que M. Lebert a consacré à cette affection, dans son grand *Traité d'Anatomie pathologique*, la thèse de M. Boutin, et celle de M. Desprès, qui aborde incidemment la question (1861), et, dans la même année, une observation publiée par M. Cade, dans le *Montpellier médical*. Enfin, M. Hughes a présenté, en 1863, un nouveau cas à la société de pathologie de Dublin. Je dois dire, en terminant cette énumération, que l'observation publiée par M. Goffres, en 1861, dans la *Gazette des hôpitaux*, sous le nom d'enchondrôme, me paraît se rapporter à la maladie kystique, et que c'est cette même maladie que Virchow a décrite dans ses *Archives d'Anatomie pathologique* (t. VIII), sous le nom de fibro-cystoïdes du testicule, d'après l'examen de deux pièces conservées au musée de Wurzbourg.

C'est sur l'ensemble de ces travaux et sur les sept observations de M. Conche que peut être basée, aujourd'hui, l'histoire de la maladie kystique du testicule.

Cette tumeur, qui siége dans le testicule ou à la place du testicule, est constituée essentiellement par une trame fibreuse parsemée d'un nombre, souvent considérable, de petits kystes, dont le volume varie d'un grain de mil à une noisette.

Si l'on étudie, dans les cas de ce genre, l'état des diverses parties constituantes de la région scrotale, on reconnaît que les enveloppes du testicule ont conservé leur intégrité parfaite.

La tunique vaginale est le plus souvent normale, quelquefois cependant, elle présente par places des adhérences partielles, assez souvent aussi, la séreuse est distendue par un léger épanchement transparent.

L'albuginée, considérablement distendue, conserve pourtant, en général, son apparence et sa texture normales ; quelquefois, cependant, elle est un peu épaissie sur certains points, amincie sur d'autres.

Le cordon est, le plus souvent, complètement sain, de même que l'épididyme. Toutefois, dans un cas d'intégrité apparente de cet organe, M. Trélat n'a pas pu faire pénétrer dans toutes

les flexuosités une injection mercurielle. M. Conche a également reconnu, par le même procédé, dans une de ses observations, que le canal épididymaire avait perdu sa perméabilité. Quand la tumeur est ancienne et volumineuse, on voit d'ordinaire l'épididyme étalé à sa surface et quelquefois atrophié. Enfin, dans des cas assez rares, quand la tumeur présente cet ensemble de symptômes qu'on désigne sous le nom de *malignité*, l'épididyme peut devenir dur, volumineux, bosselé, et cette altération peut s'étendre jusqu'au cordon.

Il résulte de ce qui précède que c'est dans l'intérieur même de l'albuginée que siége la tumeur. Elle se coiffe de la substance testiculaire qui s'étale entre elle et la face interne de l'albuginée, comprimée surtout à la partie antérieure et inférieure de l'organe où elle s'amincit et finit par disparaître, de telle sorte que la tumeur arrive, en ce point, au contact de l'enveloppe fibreuse. La masse des tubes séminifères ne forme plus alors qu'une mince couche qui revêt la partie postérieure et supérieure de la tumeur, où elle est encore longtemps reconnaissable à sa couleur noisette et à la présence des filaments caractéristiques. Enfin, dans quelques cas anciens, elle finit par s'atrophier sous l'influence de cette pression permanente et par disparaître entièrement.

Vous voyez que, bien que siégeant au sein du testicule, la tumeur ne se développe ni aux dépens de l'albuginée, ni aux dépens de la masse des tubes, mais au centre de cette substance testiculaire, n'ayant, dans les premiers temps, aucune connexion avec l'enveloppe fibreuse, si ce n'est à la partie postérieure et supérieure. Ces particularités suffiraient déjà pour faire admettre que c'est dans le corps d'Highmore que la maladie prend naissance ; et, dans un cas où M. Conche a eu la rare fortune d'étudier une de ces tumeurs presque à son début, (la maladie remontait à six mois et le testicule ne pesait que 125 grammes,) il a pu constater qu'elle était exclusivement constituée par le corps d'Highmore, considérablement hypertrophié et déjà parsemé de petits kystes.

Cette opinion, qui place dans le corps d'Highmore le siége de la maladie kystique, n'est pas nouvelle ; elle est professée par MM. Curling, Virchow, Lebert et Gosselin ; c'est à elle

aussi que M. Boutin s'est rattaché ; mais on peut dire qu'elle avait besoin d'une démonstration, et M. Conche a eu le mérite de la faire ressortir clairement de l'examen comparatif de tous les cas connus jusqu'à ce jour, en faisant voir quelle est la série chronologique des lésions, quelle est, par conséquent, la lésion primordiale.

C'est parce que cette étude ne peut pas être faite sur une pièce isolée, où la tumeur a changé les rapports des parties, détruit quelques-unes et rendu les autres méconnaissables, que des opinions si diverses ont été émises touchant le siége de la maladie kystique. C'est ainsi que A. Cooper le place dans les tubes séminifères; M. Robin, dans l'épididyme; M. Jouon, dans l'épaisseur de la tunique albuginée.

Mais revenons à l'anatomie pathologique de la tumeur elle-même. aux altérations du corps d'Highmore. Nous avons dit que son tissu s'hypertrophiait notablement en même temps qu'il se parsemait de kystes très-petits, qu'il arrivait, au contact de l'albuginée, à sa partie antérieure et inférieure, refoulant ainsi les tubes en haut et en arrière, et qu'il contractait peu à peu avec la fibreuse des adhérences qui s'étendent parfois à la totalité de cette membrane.

Ce tissu est généralement fibreux, mais peut présenter toutes les variétés des tumeurs du tissu conjonctif. Les éléments qui prédominent sont les corps fusiformes fibro plastiques ou les noyaux embryoplastiques, et l'hypergénèse plus considérable de ces derniers éléments, dans certains points, peut leur donner une consistance et un aspect différents du reste de la tumeur, et plus ou moins comparables au tissu dit encéphaloïde.

Le tissu conjonctif, quelle qu'en soit la variété, peut constituer à lui seul la trame de la tumeur, et c'est le cas le plus fréquent; mais il est assez souvent parsemé de noyaux cartilagineux, et ici se présente une difficulté qui me paraît avoir égaré quelques auteurs qui ont voulu faire rentrer un bon nombre de cas de maladie kystique parmi les enchondrômes du testicule, tandis que d'autres, reconnaissant la spécialité de la maladie kystique et croyant à la spécificité de l'enchon-

drôme, ont été jusqu'à nier l'association du tissu cartilagineux au tissu fibreux, dans la trame des testicules kystiques.

Ce fut quelque temps après le rapport de M. Giraldès sur l'observation d'enchondrôme présentée par M. Paget, que M. Gyoux, en 1861, dans sa thèse sur l'enchondrôme du testicule, voulut faire rentrer dans cette catégorie toutes les tumeurs qui renfermaient du tissu cartilagineux. De cette façon, nombre de cas de maladie kystique, où cependant le cartilage n'était qu'un élément accessoire de la tumeur, devaient être considérés comme des enchondrômes dans lesquels le tissu fibreux et les kystes n'étaient plus, pour ainsi dire, que des produits accidentels.

M. Audé, en 1859, dans sa thèse sur l'enchondrôme en général, avait mieux apprécié la nature des lésions, en montrant que le tissu cartilagineux peut se développer dans un tissu sain, ce qui constitue l'enchondrôme proprement dit; mais qu'il peut aussi s'associer comme élément accessoire à un tissu morbide, comme celui de la maladie kystique.

D'un autre côté, M. Dauvé, dans un mémoire présenté en 1861 à la Société de chirurgie, adoptant en partie les idées de M. Gyoux, mais se refusant cependant à englober totalement la maladie kystique dans l'enchondrôme, chercha à établir que la présence de noyaux cartilagineux était très-rare dans les tumeurs kystiques, erreur que M. Béraud aggrava encore, en disant, dans les conclusions de son rapport sur le travail de M. Dauvé, que l'on en est à chercher les preuves de l'association de la maladie kystique avec l'enchondrôme.

Et cependant, non-seulement Curling et M. Robin affirment qu'il n'est pas rare de trouver des tumeurs kystiques compliquées par la présence de masses cartilagineuses, opinion à laquelle M. Audé se rattache complétement; mais, sur un ensemble de trente observations de maladie kystique, je trouve douze cas où la présence de noyaux cartilagineux est notée par les auteurs; ce sont : un cas de M. Letenneur, un de M. Cruveilhier, un de Hawkins, un de Hogg, un de M. Zambaco, un de Thompson, deux de M. Boutin, un de M. Jouon, un de M. Goffres, un de M. Hughes et un de M. Conche. Je

crois que cet ensemble de faits me dispense de combattre plus longtemps l'opinion de MM. Dauvé et Béraud.

On peut donc dire que la trame des tumeurs kystiques du testicule est essentiellement formée de tissu conjonctif, auquel s'associe souvent le tissu cartilagineux. Cette trame limite les kystes, qui, en général assez petits, sont souvent très-nombreux. Ces kystes ne sont pas de simples vacuoles du tissu ; ils ont une paroi propre très-mince, doublée intérieurement d'un épithélium souvent pavimenteux, quelque fois prismatique et nucléaire. On peut le diviser, au point de vue de leur contenu, en trois catégories : les uns renferment un liquide séreux ou séro-sanguinolent; d'autres ont un contenu analogue à celui des kystes mélicériques; d'autres, enfin, bien décrits par M. Cruveilhier, ont une apparence perlée, et sont remplis par une substance demi-solide blanche, formée de couches concentriques, que le microscope montre constituées par de l'épithélium desquamé.

Ces caractères du contenu des kystes, ainsi que la structure de leur paroi, montre qu'ils sont le résultat du développement de cavités préexistantes tapissées normalement par de l'épithélium; c'est dire qu'ils sont dus au cloisonnement par compression du tissu ambiant et de l'hydropisie des canaux droits et du *rete testis*. M. Conche admet cette interprétation pour un certain nombre de cas; mais la présence de l'épithélium dans ces cavités m'empêche d'admettre avec lui que, dans d'autres cas, les kystes soient le résultat du ramollissement partiel de la trame fibreuse ou de lacunes formées par l'écartement de ses fibres. A plus forte raison, nous est-il impossible de nous ranger à l'opinion émise récemment par M. Lebert, opinion qui consiste à placer le siége des kystes dans les cellules plasmatiques du tissu fibreux intra-testiculaire, cellules qui, par suite de troubles survenus dans leurs fonctions, se dilateraient peu à peu pendant qu'elles se tapisseraient à leur intérieur d'un épithélium développé aux dépens de leur noyau.

D'après cette manière de concevoir le développement des tumeurs kystiques du testicule, cette maladie serait donc

essentiellement une tumeur fibro-plastique ou embryo-plastique du corps d'Highmore, et l'on sait que les tumeurs de cette nature, souvent bénignes, sont souvent aussi sujettes à la récidive et à la généralisation. Ces tumeurs ne seraient donc pas essentiellement kystiques, comme semble l'indiquer leur nom ; elles ne contiendraient des kystes que par le fait d'un accident de terrain, parce que la tumeur intercepterait et cloisonnerait les canaux droits.

Cette opinion me paraît trouver sa justification dans le fait même de la généralisation qui, transportant la maladie dans des tissus différents, doit la dégager des caractères spéciaux qu'elle emprunte à la texture du corps d'Highmore. Or, on n'a jamais signalé, dans les cas de généralisation, aucune formation kystique.

XL' ANNÉE. — NOVEMBRE 1865.

SOMMAIRE.

Rapport et compte-rendu sur la Bibliothèque, par M. le docteur POUMET, archiviste démissionnaire.

EXTRAITS DES PROCÈS-VERBAUX. — 1. Caillot de l'artère pulmonaire. — 2. Cicatrices de l'œsophage chez un cholérique. — 3. Gastrite phlegmoneuse; Infiltration purulente des parois de l'estomac. — 4. Polype du conduit auditif. — Carie du rocher. — Abcès du cervelet. — 5. Fracture de la clavicule. — Infection purulente. — 6. Calculs du rein. — 7. Opération de la pierre. — 8. Cancroïde du scrotum. — 9. Tubercules de la prostate et de la paroi vésicale. — 10. Tumeur fibreuse de la vulve. — 11. Utérus gravide chez une femme rachitique.

OBSERVATIONS. — I. — Anévrysme de la crosse de l'aorte. — Tumeur saillante à l'extérieur. — Oblitération de cette tumeur par des caillots, par M. MALHENÉ, interne des hôpitaux.

II. — Anomalie de l'appareil urinaire. — Quatre uretères complétement indépendants, par M. de FONT-RÉAULX, interne provisoire des hôpitaux.

III. — Kyste hydatique du foie ouvert dans les voies biliaires, par M. de FONT-RÉAULX, interne provisoire des hôpitaux.

IV. — Cancer du foie, de la clavicule et du rectum, par M. de FONT-RÉAULX, interne provisoire des hôpitaux.

V. — Rupture du diaphragme, par M. FARABEUF, interne des hôpitaux.

VI. — Rupture du foie, par M. FARABEUF, interne des hôpitaux

Extrait du rapport de M. DESPRÈS, sur l'observation précédente.

VII. — Tumeur à myéloplaxes du fémur droit, par M. PEULEVÉ, interne des hôpitaux.

VIII. — Fracture de la colonne vertébrale au niveau des neuvième et dixième vertèbres dorsales. — Destruction complète de la moelle. — Etat typhoïde. — Mort, par M. E. NICAISE, interne des hôpitaux.

IX. — Cancer du corps de l'utérus. — Col utérin sain. — Mort par le choléra, par M. RIGAL, interne des hôpitaux.

PRÉSIDENCE DE M. CRUVEILHIER

RAPPORT ET COMPTE-RENDU SUR LA BIBLIOTHÈQUE LUS DANS LA SÉANCE DE RENTRÉE LE VENDREDI 10 NOVEMBRE 1865, par M. le Docteur POUMET, Archiviste démissionnaire après 21 ans d'exercice.

Messieurs,

Il y a 28 ans, vers la fin de 1837, vous m'avez admis au nombre de vos membres adjoints :

Sept ans après, en 1844, j'ai été nommé titulaire, et en juillet de cette même année, votre confiance a remis entre mes mains le soin et le service de vos archives.

Aujourd'hui, après 21 ans d'exercice, je viens vous faire connaître quelle a été ma gestion. Ce compte-rendu, je vous l'adresse spontanément, volontairement, *motu proprio;* car aucun antécédent, aucun article de vos 4 règlements ne m'en impose l'obligation. Mais c'est un précédent qu'il est bien

d'introduire dans les habitudes de la Société, et qu'à l'avenir il sera bien aussi d'y conserver. L'exemple est bon à suivre. Maintenant que vous possédez sept fois et demie plus de volumes qu'en 1844, il faut les sauvegarder et empêcher le gaspillage de revenir (1). Tous les ans, le Trésorier rend ses comptes, que désormais l'Archiviste rende aussi les siens, une fois au moins, en sortant de fonctions. Votre bibliothèque a plus de valeur que votre caisse; c'est elle qui est scientifiquement votre véritable trésor.

En juillet 1844, quand j'ai pris le service, vous ne sauriez croire dans quel désordre, pêle-mêle et fouillis, j'ai trouvé ce qui devait être un jour vos archives: tout était sous les mains, voire même sous les pieds. Aussi quel déficit !...

A cette époque, et à un premier inventaire, j'ai porté en compte 85 volumes de publications périodiques, (Archives générales de Médecine, Journal de Chirurgie, (Malgaigne), Journal de Médecine (Trousseau), l'Expérience, l'Examinateur). Les deux tiers étaient reliés. Après quoi, j'en ai eu pour près six mois à faire rentrer les ouvrages empruntés par tous, et que personne ne rendait. Bref, à la fin de janvier 1845, avec ce qui restait de thèses, de mémoires, éparpillés çà et là, ou tardivement rapportés, j'ai pu composer et faire relier 52 velumes détaillés comme il suit :

8	volumes,	contenant	115	thèses de Doctorat.
6	id.	id.	37	id. Concours.
12	id.	id.	136	Mémoires.
17	id.	d'ouvrages différents.		
9	id.	d'Auteurs étrangers, dont 14 Mémoires.		
52				

Ce premier inventaire de 1844 nous apprend que, pendant vos 19 premières années, (de janvier 1826, date de votre réorganisation, à janvier 1845), vous avez, je ne dis pas reçu, mais conservé seulement 137 volumes, tandis que, dans une autre période de 21 ans, (de janvier 1845 à octobre 1865), le second

(1) Art. 99 du troisième règlement de 1846, et Art. 74 du quatrième règlement de 1861.

inventaire, celui d'octobre 1865, constate que vous avez reçu, et cette fois soigneusement gardé, 900 volumes ; ce qui porte à 1038 le nombre total de ceux que possède votre bibliothèque au 31 octobre 1865.

Voici de quelles sources vous sont venues toutes ces collections. Quand on a vu que la Société anatomique avait l'esprit d'ordre et de conservation, les présents, les offrandes lui sont arrivés avec empressement, de plusieurs côtés à la fois, et ont continué depuis.

Vous devez à la confiance des uns, à la reconnaissance des autres, aux dons de ceux-ci, aux legs de ceux-là, enfin à la générosité de tous, la moitié et, bien certainement, la meilleure partie de ce que vous possédez Ainsi, aux dates ci-dessous, vous avez reçu de Messieurs :

1844.	Malgaigne,	14	publications.
1845-60.	Depaul,	13	id.
1849-60.	Broca,	17	id.
	Dolbeau	6	id.
		50	publications
	formant environ	5	volumes.
1846.	Pigné,	15	—

(dont 10 in-folio : *Hippocrate* et *Galien*, édition Chartier, exemplaire donné à son oncle, G. Dupuytren, par l'Administration des hôpitaux de Paris).

1847.	J. Godard,	9	volumes.
1851.	Larcher,	11	—
1860.	Lenoir,	159	—
id.	Barth,	23	—
id.	J. Cloquet,	60	—
id.	Cruveilhier, père,	12	—

(Sans compter le grand ouvrage d'anatomie pathologique spéciale, qui ne s'est jamais retrouvé en entier.)

1863.	Alexis Moreau, 187	290	volumes
1864.	Alexis Moreau, 103		
1865.	Giraldès, A. Després, Houël. Bricheteau,	6	volumes
id.	De divers, environ	10	volumes
	Total.	600	volumes.

En janvier 1861, un autre de vos collègues, cédant à l'influence des exemples généreux donnés par MM. Lenoir, J. Cloquet, etc., etc., etc., avait offert quelques volumes ; mais quand votre Archiviste s'est présenté chez lui, au jour et à l'heure d'un rendez-vous convenu, pour les recevoir en votre nom, les bonnes intentions s'étaient refroidies, et l'offrande s'est convertie en une promesse à longue échéance.

Quoi qu'il en soit de cet attermoiement, votons ensemble, Messieurs, des remercîments sincères à ceux de nos Collègues dont les libéralités nous ont enrichis. Voilà le beau côté de la médaille, en voici le revers. Regrettons, en même temps, qu'un trop grand nombre d'entre vous ait oublié, et nous force à leur rappeler cet article de vos règlements :

« Tous les membres s'engagent à donner à la Société un « exemplaire des thèses qu'ils auront soutenues devant la « Faculté, ainsi qu'un exemplaire des Mémoires et des ou- « vrages qu'ils auront publiés. »

Voulez-vous savoir comment est formé ce chiffre total de volumes et atlas ? Le voici :

Ouvrages écrits en langues	française,	937
	étrangères,	100
	Total :	1,037

volumes, qui se décomposent comme il va être dit :

A. — Ouvrages écrits en langue française :

1° 34 publications périodiques : actes, annales, archives, bulletins, gazettes, journaux, mémoires, revues.	volumes et atlas.	390
2° 3 Collections, contenant ensemble 4,842 Thèses de Doctorat, en		204

Report d'autre part : 594.

Savoir :

Première collection, format in-8°

406 Thèses en 39 volumes,
du 17 décembre 1798, Docteur Amiet,
au 26 avril 1804, Docteur Désormeaux.

Deuxième collection, format in-4°.

4,042 Thèses en 133 volumes,
du 14 avril 1803, n° 1, Docteur Larrey,
au 21 novembre 1822, n° 247, Docteur Bayle.

(Ces 2 collections données par M. Alexis Moreau, le 1er juillet 1863.)

Troisième collection, format, in-4°.

Thèses offertes à la Société par tous ses membres honoraires, titulaires adjoints, correspondants.

394 Thèses en 32 volumes dont un atlas,
du 12 janvier 1826, n° 1, Docteur Pailloux,
au 31 octobre 1865, n° 7, Docteur Gouraud.

4,842 Thèses de Doctorat en 204 volumes dont 1 atlas.

3°	Quatrième collection contenant :			
	69 Thèses de Concours en			11
	(Total 4,911, près de 5,000 thèses !)			
4°	493	Mémoires mélangés,		42
5°	51	Ouvrages d'anatomie,		118
6°	13	id	Physiologie,	« 35
7°	16	id	Chirurgie,	« 23
8°	26	id	Médecine,	« 31
9°	7	id	Embryogénie,	« 10
10°	13	id	Variétés,	« 73

B. Ouvrages écrits en langues étrangères (Allemand, Anglais, Espagnol, Grec ancien, Grec moderne, Italien, Latin, Polonais, Portugais) :

3	publications périodiques	37	100
1	ouvrage de physiologie	9	
15	id. d'anatomie	30	
5	id. de médecine, chirurgie, et de médecine légale	15	
74	Mémoires	9	
	Total des volumes et atlas		1,037

Tel est le bilan de votre bibliothèque inscrit et détaillé dans les cinq registres ci-dessous :

N°s 15 et 24. 2 Répertoires chronologiques des ouvrages reçus.

N° 11. Répertoire alphabétique des Auteurs.

N° 12. Nombre, format, composition des volumes de thèses et mélanges.

N° 27. Catalogue de la Bibliothèque.

Presque tous ces ouvrages vous ont été offerts à titre gratuit : aucun n'a été acheté. Le premier volume de chacun d'eux porte un numéro correspondant à celui du catalogue, registre n° 27. Les 600 qui vous ont été donnés de la main à la main, ou légués par testament, portent une indication, un souvenir de cette générosité. Ces volumes sont tous reliés, tous signés, tous timbrés, *ne varietur*, par votre Archiviste ; et s'il se rencontre quelques emprunteurs oublieux ou infidèles qui ne rapportent pas ce qui leur aura été prêté, il vous est par avance bien clairement démontré que ceux-là garderont vos volumes sciemment, volontairement, sans pouvoir valablement alléguer excuse ou prétexte d'ignorance.

Je vous ai dit plus haut : « presque tous ces volumes vous ont été donnés ; aucun n'a été acheté. » Cela est vrai ; mais il est vrai aussi d'ajouter qu'un certain nombre d'entre eux vous ont coûté quelque chose, puisque vous ne les avez reçus que par voie d'échange. Vous avez donc, en réalité, payé chacun d'eux au prix de revient de chaque volume broché de vos Bulletins, soit, en moyenne, 5 fr. par année, un peu moins de 700 fr. pour 135 volumes brochés, comme il va être dit :

Depuis que je suis en fonctions, vous avez successivement entretenu des relations de bonne confraternité avec les Directeurs, Collaborateurs, Rédacteurs des 16 publications périodiques dont les noms suivent :

A Paris, avec MM. :

1. Rognetta. *Annales de médecine légale et de thérapeutique.*
2. A. Dechambre. *Gazette hebdomadaire.*
3. Le Sourd. *Gazette des hôpitaux civils et militaires* (par l'entremise de M. A. Desprès) :

4. J. Guérin. *Gazette médicale.*
5. Malgaigne. *Journal de chirurgie.*
6. Trousseau. *Journal de médecine.*
7. Fleury. *Journal le Progrès.*
8. Malgaigne. *Revue médico-chirurgicale.*
9. Société de Biologie.
10. Société de chirurgie.

En Province :

1. Lyon. Société des sciences médicales.
2. Marseille. Sociéte impériale de médecine.
3. Strasbourg. Société de médecine.

A l'Étranger :

1. Cormack. *Monthly Journal,* Londres et Édimbourg.
2. Kolliker, Bamberger, Virchow, Scanzoni. *Journal de médecine*, Wurtzbourg-sur-le-Mein (Bavière).
3. Roser et Wunderlich. *Archives de Physiologie*, Stuttgard (Wurtemberg).

Ce n'est pas tout : vous recevez encore, mais fort irrégulièment, les fascicules ou volumes, toujours dépareillés, des publications scientifiques que font paraître, sous différents titres, les Sociétés de médecine d'Amiens, Besançon, Bordeaux, Évreux, Caen, Dijon, Gannat, Limoges, Nancy, Poitiers, Rouen, Tours, etc., etc.

Je veux bien croire que, dans toutes ces Sociétés, mes confrères les Archivistes ou Bibliothécaires vous adressent régulièrement, exactement leurs publications mensuelles, trimestrielles, semestrielles, annuelles; mais la vérité est qu'elles ne vous arrivent point avec la même exactitude et régularité.

Des 16 publications qui précèdent, 7 ont cessé, ou de paraître ou de continuer l'échange. Les 9 autres n'ont modifié en rien leurs habitudes passées ; ce sont : les nos 2, 3, 4, 9, 10 de Paris; 1, 2, 3 de la Province; 2 de l'Étranger.

Dans la distribution de vos Bulletins, il est un autre ordre de service que les habitudes et plusieurs votes de la Société ont consacré et réglementé, je veux parler des volumes brochés que vous offrez et donnez, savoir :

1° 2 Exemplaires à la Faculté de Médecine, qui vous prête la salle de vos séances, dont

1 pour la Bibliothèque ;

1 pour le Musée Dupuytren, volume remis à M. Houël, Conservateur actuel (usage établi avant mon entrée en exercice).

2° 2 Exemplaires au Ministère de l'Instruction publique, pour le Bureau des Sociétés savantes, offrande faite en reconnaissance de la subvention annuelle (novembre 1845, octobre 1851, août 1854, avril 1863 : Lettres et réclamations ministérielles).

3° A M. le Secrétaire de la Société anatomique, en sortant de fonctions, 1 exemplaire complet de vos Bulletins, depuis 1826 jusqu'à 1855 inclusivement; plus, la table générale des trente premières années, en tout, 31 volumes brochés (moins les années épuisées (vote du 28 mars 1856)

4° 2 Exemplaires à la famille Godard, de Bordeaux, pour qu'elle soit tenue au courant du Concours ouvert et du prix décerné (vote du 29 août 1864).

5° En conséquence de deux votes de sincère gratitude, M. le docteur Bouteiller, de Rouen, auteur de la Table générale (ouvrage qui lui a coûté quatre années de travail), recevra toute sa vie, recevra gratis, et tous les ans, un exemplaire de vos Bulletins.

(24 octobre 1856, et 26 mai 1865.)

Par l'exposé qui vient de vous être fait, vous voyez, Messieurs, que chaque année votre Archiviste doit distribuer aux Sociétés Savantes, environ 15 ou 16 volumes, non compris le service obligé des 90 membres titulaires et adjoints.

Quant aux membres honoraires et correspondants, leurs abonnements facultatifs et en nombre indéterminé, appartiennent d'ordinaire à votre Éditeur. Aussi, par un traité, conclu pour 5 ans, en août 1862, (traité exécutoire à partir du 1er janvier 1863,) votre Imprimeur actuel, M. Moquet, s'est réservé, comme tous ses prédécesseurs, le bénéfice de ces abonnements (1).

(1) En 1863, ce traité a été modifié par la proposition de M. P. Broca.

Outre sa bibliothèque, la Société Anatomique conserve encore dans ses archives, ce qui suit :

1° Plusieurs milliers de volumes annuels brochés et de numéros bimensuels piqués ; tous livrés par nos Éditeurs en formant la collection de nos Bulletins (c'est là la réserve en marchandises).

2° 27 registres relatifs à l'ancienne et à la nouvelle Société ;

3° La majeure partie des procès-verbaux manuscrits d'un bon nombre de vos Secrétaires ;

4° Deux plis cachetés déposés par MM. Caudmont, le 27 août 1847, Axenfeld, le 12 août 1849.

5° La collection complète des numéros de la *Gazette hebdomadaire*, de la *Gazette médicale*, ainsi que ceux de la *Gazette des Hôpitaux civils et militaires*, parus en 1865.

6° Le Testament de E. Godard ; les traités avec les Éditeurs ; correspondance ; bustes, portraits, planches lithographiées annexées aux Bulletins.

7° Plus, les objets du matériel : tels que microscope, vignettes, timbre de la Société, le tout inscrit aux articles *inventaires*, sur les registres n° 15 et 24.

Après vous avoir rappelé ce que j'ai fait dans le passé, voici ce que j'ai à vous dire relativement au présent et à l'avenir :

Je vous donne et vous prie de vouloir bien accepter ma démission des fonctions d'Archiviste.

Cette détermination est prise bien résolument, et bien fermement arrêtée par des motifs de santé, (Emphysème pulmonaire), ainsi que de Vieillesse, (soixante un ans et demi).

Je me retire avec la conscience satisfaite d'avoir mené à bien vos affaires, non les miennes.

Je me retire heureux d'avoir mérité et conservé pendant 21 ans votre confiance et votre amitié, sans avoir jamais pour c la sacrifié un seul de vos volumes : je ne dois pas, je ne veux pas avoir l'égoïsme de garder votre estime à perpétuité. Le temps est venu de laisser à d'autres le bonheur de vous être, eux aussi, utiles et agréables et bientôt peut-être va sonner pour moi l'heure où *tout n'est plus rien*.

En quittant mes fonctions d'Archiviste, je ne quitte pas la Société, et reste, comme depuis 21 ans, membre titulaire. De

plus, je conserve la mission que vous m'avez confiée relativement au prix E. Godard, le deuxième à décerner, en 1867. Je recevrai donc jusqu'au 31 juillet 1866 les ouvrages adressés par les Candidats, et en août suivant je vous ferai mon rapport, ainsi qu'il a été arrêté, le 20 janvier 1865, dans le deuxième règlement dudit Concours ; puis après le prix décerné, en janvier 1867, je vous en dresserai le tableau comme la première fo s.

En conséquence de tout ce qui précède, j'ai l'honneur de soumettre à l'approbation de la Société les quatre propositions qui suivent :

1° Déclarer qu'il y a lieu de procéder à mon remplacement et d'élire un autre Archiviste (ce dernier sera le onzième).

2° Nommer une commission de 5 membres, composée du Vice-Président, du Secrétaire, du Trésorier, de mon successeur, et de : Commision à laquelle je remettrai vos 1037 volumes; elle les transmettra au nouvel Archiviste, qui les prendra en compte, à sa charge et responsabilité, pour qu'il en soit ainsi de suite à chaque mutation.

3° Décider qu'à l'avenir, l'Archiviste rendra compte de sa gestion, en sortant d'exercice, et déposera sur le bureau le bilan de votre bibliothèque établi sur de bons et loyaux inventaires.

4° Imprimer le présent rapport dans vos Bulletins, afin qu'il serve de point de départ, de terme de comparaison aux comptes-rendus qui doivent venir plus tard (1).

Paris, le 10 novembre 1865.

Le Docteur J. POUMET.

Archiviste démissionnaire.

(1) Ces quatre propositions ont été adoptées et votées par la S ciété les 17 et 24 novembre 1865.

1. *Caillot de l'artère pulmonaire.*

M. *Rigal :* Le caillot mis sous les yeux de la Société a été retiré de l'artère pulmonaire d'un homme de quarante-cinq ans, qui a succombé dans le service de M. Bazin à l'hôpital Saint-Louis, pendant la période algide du choléra. Ce caillot est un moule parfait de toutes les divisions de l'artère pulmonaire; on voit, en effet, à sa périphérie un chevelu formé de parties aussi déliées que des fils de toile d'araignée qui doivent être la reproduction des capillaires artériels.

Ce caillot a été extrait de l'artère pulmonaire par une simple traction exercée avec douceur.

L'existence de ce caillot nous semble une preuve de l'adynamie cardiaque si remarquable dans la période algide du choléra et de la manière dont la mort est survenue; ce caillot n'est-il pas, en effet, la représentation de la dernière contraction du cœur; cet organe s'est affaibli progressivement de plus en plus, enfin une dernière contraction a eu lieu, si faible que le sang a pu être chassé seulement dans l'artère pulmonaire et la vie s'est éteinte.

---

2. *Cicatrices de l'œsophage chez un cholérique.*

M. *Rigal*, présente un œsophage dont la muqueuse offre des espèces de cicatrices du volume d'une tête d'épingle et dont le nombre est très grand.

Ce cholérique comme celui qui m'a fourni une seconde pièce n'offrait aucune psorenterie; la mort est survenue pendant la période de réaction qui s'est accompagnée d'un délire intense; il offrait une excessive congestion de la moelle; la muqueuse stomacale offrait aussi un grand développement vasculaire.

M. *Hayem.* M. Rigal vient de nous dire que son malade n'offrait pas de développement ganglionnaire, mais il ne nous a pas dit s'il y avait aussi absence de points noirs et de petites cicatrices. Il arrive, en effet, que le follicule développé éclate,

et si on examine la muqueuse, on voit un point brunâtre ou une petite cicatrice. Il faut rechercher avec soin ce détail, car la psorenterie manque rarement dans le choléra.

M. *Rigal*. Je vois à la lumière de la lampe qu'il y a un développement assez cónsidérable de quelques follicules; quant aux cicatrices, il ne doit pas y en avoir, car le malade est mort au quatrième jour.

---

3. *Gastrite phlegmoneuse. — Infiltration purulente des parois de l'estomac* (1).

M. *Ch. Morel* adresse à la Société, de Fleurier, canton de Neufchâtel (Suisse), l'estomac d'un malade sur lequel il donne les renseignements suivants :

M.., homme de vingt-cinq ans, habitant une haute vallée du Jura, après de violents chagrins, fut pris d'anorexie, de bouffissure du visage, puis de vomissements. Il avait cherché à alléger ses maux en prenant un purgatif, son état s'était aggravé. Il avait aussi cherché à s'étourdir en se livrant à quelques excès de boissons. La dernière nuit il fut tourmenté par un hoquet incessant. Quelques heures avant sa mort, aucune des personnes qui l'entouraient ne se doutait que sa fin fût si prochaine.

Les circonstances qui avaient précédé ou accompagné le décès ayant fait naître le soupçon de mort violente, MM. Asverus et Morel furent chargés de l'autopsie.

Autopsie faite le 7 octobre 1865, soixante heures après le décès, par un temps chaud.

La putréfaction était déjà fort avancée, et le corps répandait une odeur des plus repoussantes.

Les parois de l'abdomen incisées, des ligatures furent placées sur l'œsophage et le duodénum, et mon confrère, qui tenait le scalpel, reconnut déjà, avant de l'extraire de la cavité abdominale, que l'estomac présentait une épaisseur tout-à-fait insolite. Ce viscère fut placé sur une table, et plusieurs inci-

(1) Communiquée par M. Bricheteau.

sions pratiquées dans le sens de sa longueur nous permirent de constater que l'épaisseur extraordinaire du ventricule tenait à l'infiltration, entre la membrane muqueuse et la tunique péritonéale, d'une couche d'une substance blanche, concrète.

Ce cas me rappela l'article de la *Gazette hebdomadaire*, où il est traité de la gastrite phlegmoneuse ou infiltration purulente des parois de l'estomac (Dr Maurice Raynaud, pages 511 et 525 de l'année 1861). C'est un rapport fort bien fait, présenté à la Société anatomique de Paris, à l'occasion d'un cas de gastrite phlegmoneuse communiqué par M. Cornil, et où l'auteur aborde et discute en détail tous les points de l'histoire de cet état pathologique, dont on ne connaît jusqu'ici qu'un petit nombre d'exemples.

La description que donne M. Raynaud de cette affection s'applique parfaitement à notre cas. Il s'agit, comme il le dit, d'une infiltration purulente très-épaisse, étendue en forme de nappe à la presque totalité du viscère.

Chez M...., la couche purulente allait en augmentant du cardia au pylore. Le maximum d'épaisseur de cette couche de pus concret pouvait être de 4 à 5 mill.; râclée avec le scalpel, elle laissait sourdre un liquide lactescent. Les deux orifices étaient libres. Le cardia offrait une injection d'un rouge foncé très-prononcé. La membrane muqueuse était saine, non ramollie. Aucune altération ne se remarquait dans la tunique péritonéale.

On trouve plusieurs cuillerées de sérosité sanguinolente dans la cavité du péricarde, mais pas de fausses membranes.

Le foie et les reins sont sains.

L'autopsie n'a pas été poussée plus loin : l'état de décomposition du cadavre la rendait extrêmement pénible, et, au surplus, la remarquable lésion de l'estomac que nous avions rencontrée permettait de borner là nos investigations.

La sérosité sanguinolente épanchée dans le péricarde a-t-elle pu contribuer à l'issue fatale? Il est permis de le penser : la quantité en était telle, qu'on peut admettre, sans trop s'avancer, qu'elle était le résultat d'un véritable travail morbide.

La durée de la maladie n'a guère dépassé quelques semaines.

Quelle est la cause à laquelle on peut attribuer la production de cette gastrite phlegmoneuse? Il me paraît hors de contestation que le chagrin profond et persistant dont M..... était accablé a exercé ici une influence primitive et prépondérante. Cette cause morale, agissant sans relâche, a dû porter dans tout son organisme une perturbation intense. Les quelques excès alcooliques que M..... a commis me paraissent devoir être mis absolument hors de cause. La gastrite phlegmoneuse serait autrement fréquente, si des habitudes d'intempérance, ou même quelques excès isolés étaient capables de la faire naître.

La maladie dont je m'occupe en ce moment est, aux yeux de M. Raynaud, d'accord en cela avec le docteur Dittrich (de Prague), une affection *totius substantiæ*, un processus dyscrasique aigu, qu'il placerait entre la fièvre puerpérale et la méningite cérébro-spinale. Le cas que je viens de rapporter me paraît très-propre à confirmer cette manière de voir.

M. *Cruveilhier :* Je rattache cette altération aux inflammations purulentes sous-muqueuses; un des plus beaux exemples de ces phlegmasies sous-muqueuses que j'aie vus avait aussi pour siége l'estomac; j'ai signalé ce fait dans mon *Traité d'anatomie pathologique* (4e vol., p. 485). Une couche purulente assez épaisse, infiltrée dans le tissu cellulaire sous-muqueux, soulevait inégalement la membrane muqueuse dans la presque totalité de son étendue. Ce fut par hasard, et parce que les parois de l'estomac offraient une épaisseur insolite, que je découvris cette lésion.

Examen microscopique, par M. Hayem, interne des hôpitaux.

Bien que la pièce ait macéré longtemps dans l'alcool, on peut constater les lésions suivantes :

1° Les 3 couches de l'estomac : la muqueuse, le tissu cellulo-adipeux sous-muqueux, la tunique musculeuse, sont d'une épaisseur beaucoup plus considérable qu'à l'état normal. Cette lésion porte particulièrement sur le tissu cellulo-adipeux, qui est, au moins, 5 à 6 fois plus épais que dans un estomac sain. Une coupe perpendiculaire, comprenant la totalité de la paroi, montre très-bien, à un faible grossissement, la disposition relative des diverses couches tuméfiées,

2° Les éléments des trois couches sont séparés, écartés par une production considérable de leucocythes de la variété *cellule* et de la variété *noyau libre*. Ces éléments du pus sont infiltrés, non-seulement dans la trame de la muqueuse, entre les glandules stomacales, et particulièrement dans les mailles du tissu cellulo-adipeux, mais entre les couches successives des fibres charnues de la membrane musculeuse, chaque plan de fibres musculaires étant séparé du voisin par une couche de leucocythes.

3° On voit, de plus, comme altérations accessoires, de nombreuses gouttelettes graisseuses, et une infiltration graisseuse ou granuleuse des éléments de la paroi stomacale, particulièrement dans les cellules épithéliales des glandes de la muqueuse et dans les noyaux des capillaires ; mais la macération dans l'alcool empêche de se faire une idée complète de ces particularités.

Il s'agit donc ici d'une suppuration générale et abondante de tout le tissu conjonctif et cellulo-adipeux de la paroi stomacale, et le titre de *gastrite phlegmoneuse*, donné à cette observation, n'est pas, par conséquent, sans fondement.

Mais, nous ajouterons que, pour comprendre exactement la lésion, il faut remarquer que l'infiltration purulente existe dans les trois tuniques, et que c'est à elle qu'est due l'hypertrophie apparente de la paroi de l'estomac.

C'est donc un véritable phlegmon diffus de toute la paroi stomacale et le nom de *gastrite interstitielle suppurative*, indiquant que l'inflammation suppurative siége dans toutes les parties du tissu interstitiel de la paroi stomacale, serait, au point de vue anatomique, une expression plus correcte, que nous ne faisons, d'ailleurs, qu'indiquer pour faire saisir le siége exact de la maladie.

---

4. *Polype du conduit auditif ; carie du rocher ; abcès du cervelet.*

M. *Ragot*, interne de M. Cazenave, présente le rocher gauche et le cervelet d'un homme de 23 ans, entré le samedi précé-

dent. Le faciès était altéré ; il y avait du strabisme, un écoulement purulent de l'oreille, perte de la vue. La céphalalgie était très-vive, mais l'intelligence nette ; la chaleur était diminuée, le pouls irrégulier de 120 à 130, puis tombant à 60 ; le coma survint rapidement et le malade succomba à une mort subite, après un peu de contracture et de délire. A l'autopsie, on voit que ce malade présentait une carie du rocher. à la face postérieure duquel la dure mère adhérait ; il y avait un vaste abcès dans la substance grise du cervelet.

M. *Duplay*. C'est un exemple de plus du danger qu'il y a à ne pas s'occuper des maladies de l'oreille. Je vois là un polype du conduit auditif dont on ne s'est pas préoccupé, et dont la présence a pu déterminer une ostéite.

M. *Desprès*. M. Duplay a raison en principe ; mais non dans ce cas particulier; Toynbee indique, en effet, que des polypes succèdent aux ostéites, mais non des ostéites aux polypes ; ici, pour moi, nous n'avons sous les yeux qu'un bourgeon charnu, résultat d'une ostéite.

M. *Duplay*. Pour ce qui est de Toynbee, l'opinion relative à l'origine des polypes est toute différente, et il considère les polypes de l'oreille comme naissant d'une façon à peu près constante de l'intérieur du conduit. Toynbee et Troltsch, entre autres, disent qu'ils n'ont pas vu de cas dans lequel l'affection ait débuté par le rocher ; c'est toujours de la muqueuse de la caisse que l'affection se propage au tissu osseux. Je ne veux pas dire que nous ayons, dans ce cas, affaire à un polype plutôt qu'à un bourgeon charnu, mais si l'on soignait les polypes quand ils existent, on éviterait le plus grand nombre des ostéites.

M. *Desprès*. Toynbee décrit des polypes de deux sortes : les uns ont leur point de départ sur la membrane du tympan, les autres sur la muqueuse de la caisse ; ici, il me semble que nous avons affaire à un polype du conduit auditif ; il peut se faire que le polype et l'ostéite soient de même cause.

5. *Fracture de la clavicule. — Infection purulente.*

M. *Sanné.* Au mois de novembre 1865, entre à l'hôpital Saint-Louis, le nommé X..., âgé de trente-deux ans.

Etant ivre, il avait fait une chute sur un trottoir et se présentait dans l'état suivant :

Plaies nombreuses à la tête avec décollement des tissus et contusions, fracture de la clavicule gauche, plaies à la main du même côté. Le membre inférieur gauche est aussi le siége de plusieurs contusions.

Ainsi tout le côté gauche a plus ou moins souffert.

Les plaies de la tête sont pansées; un appareil est placé afin d'obtenir la consolidation de la clavicule fracturée.

Tout allait bien, quand, au bout d'une dizaine de jours, le malade est pris de frissons, de vomissements : un érysipèle de la face se déclare. L'érysipèle fut intense, gagna le cou, le tronc et le bras gauche, et mit le malade dans un grand danger.

L'érysipèle céda; cependant le malade ne se remettait pas complétement; l'appétit et les forces ne revenaient pas.

Malgré un traitement approprié, cet état empira, le malade fut pris de diarrhée et succomba au bout d'un mois environ après son entrée à l'hôpital.

Autopsie. Lorsqu'on approcha du cadavre pour pratiquer la nécropsie, on fut fort étonné d'apercevoir, au-dessous de la clavicule une énorme tumeur dont le malade n'avait jamais parlé, et que le bandage contentif de la clavicule avait empêché de remarquer. Cette tumeur était fluctuante et avait le volume d'une tête d'enfant. Les téguments étant incisés, il s'écoula de la tumeur une quantité considérable de pus fétide. Il fut constaté que la fracture de la clavicule était parfaitement consolidée; elle se présentait d'ailleurs sous la forme la plus habituelle, c'est-à-dire, qu'elle siégeait à la réunion du tiers moyen avec les deux tiers externes, et qu'elle s'étendait obliquement de haut en bas et de dedans en dehors.

Les articulations sterno-claviculaires et coraco-claviculaires étaient altérées, les cartilages rugueux et très-amincis; la

partie de la face inférieure de la clavicule avoisinant l'articulation coraco-claviculaire était rugueuse et dépouillée de son périoste ; c'étaient évidemment ces parties qui avaient donné naissance à la suppuration. Les articulations acromio-claviculaire et scapulo-humérale étaient parfaitement saines.

L'articulation du genou présentait des altérations analogues ; elle contenait une grande quantité de pus, la synoviale était épaissie, injectée, granuleuse ; les cartilages diarthrodiaux étaient érodés et rugueux. Les *autres articulations* et les *viscères* étaient sains.

---

6. *Calculs du rein.*

M. *Legroux*, présente les reins d'un homme mort il y a trois mois à la Pitié. Il était âgé de trente-huit ans, et avait depuis vingt-trois années des hématuries, sans jamais avoir rendu de graviers. A son entrée, il était dans un état très grave. Il est mort très rapidement sans que le diagnostic fût posé. Les reins sont remplis de calculs; il y en a de différentes grosseurs. La substance tubuleuse a presque complétement disparu. Les calculs ont pris la forme de la perte de substance. La substance inorganique et la substance organique sont tellement moulées l'une sur l'autre que les calculs offrent une très grande irrégularité. Il y a même une papille de substance tubuleuse qui pénètre dans l'intérieur d'un calcul.

Il y avait peu de symptômes, car l'urine pouvait être expulsée, et bien que quelques calculs fussent délitescents, il n'y avait pas eu de gravelle. L'urine était peu abondante et de couleur normale.

M. *Ranvier :* Comme chez ce malade il y a eu hématurie à l'âge de quinze ans, on peut se demander si l'hématurie est venue à la suite de la formation calculeuse, ou si les calculs se sont formés par suite de l'hématurie. On peut supposer qu'il y a eu dépôt de fibrine dans les reins, et que cette fibrine s'est infiltrée de matières minérales, ou s'est calcifiée. C'est pour moi l'hypothèse la plus probable.

7. *Opération de la pierre.*

M. *Armand Desprès* présente la vessie d'un malade opéré il y a deux mois, de la pierre.

L'opération a offert quelque chose de spécial, et c'est sur ce point que M. Desprès veut attirer l'attention, bien qu'il ne prétende à aucune priorité.

L'incision a été faite par la méthode bilatérale, prérectale de M. Nélaton ou l'ancienne taille médiane : ce que cette incision a offert de particulier, c'est qu'elle a été faite très petite, bien que la pierre offrît un volume assez considérable. Ce qui m'a permis de donner peu d'étendue à mon incision, c'est la précaution que j'avais prise de faire avant l'opération de la taille une séance de lithotritie : j'ai pu ainsi ne donner au lithotome double qu'un écartement de 0,01 de chaque côté, juste assez pour introduire les tenettes.

Dans la vessie que vous avez sous les yeux se trouvent encore deux calculs : l'un petit, enchatonné, du volume d'un grain de maïs, l'autre plus volumineux, de la grosseur d'une aveline, et probablement contenu dans le rein pendant la vie : ce dernier calcul n'offre pas, en effet, l'enveloppe calcaire du calcul enchatonné, l'un des uretères dilaté aurait pu donner passage à un corps de ce volume.

Le malade offrait, en outre de son calcul des symptômes de cystite et de néphrite ; c'était un cas très défavorable ; les deux reins, surtout le gauche, étaient, en pleine suppuration.

Je reviens à mon procédé opératoire : il se rapproche par certains côtés du mode opératoire institué par M. Dolbeau, c'est, si je peux m'exprimer ainsi, le procédé de M. Dolbeau renversé ! Que fait, en effet, ce chirurgien ? une boutonnière périnéale donne passage à un lithotriteur à l'aide duquel il broie la pierre et peut en extraire les fragments par une petite ouverture.

Qu'ai-je fait maintenant chez mon malade ? Je me suis assuré à l'aide du brise-pierre du volume du calcul, puis le trouvant friable, je l'ai brisé, et j'ai pu ainsi l'extraire par une fente périnéale de petite dimension. Ainsi donc, boutonnière et lithotritie par la plaie ; voici le procédé de M. Dol-

beau, lithotritie par l'urètre et boutonnière. Voici le procédé auquel j'ai eu recours, mais pour lequel je ne réclame aucun droit de priorité.

M. *Trélat*. J'ai été étonné d'entendre M. Desprès appeler médiane la méthode qu'il a employée ; la taille médiane se fait par une incision antero-postérieure.

Je veux discuter aussi un second point. Je me demande pourquoi, ayant l'intention de briser son calcul, M. Desprès n'a pas choisi la voie la plus facile. Pourquoi il a choisi l'urètre au lieu d'une plaie offrant un court trajet. J'aimerais mieux, pour moi, faire une boutonnière et briser le calcul, que de briser le calcul et de faire après la boutonnière.

Je voulais dire, en troisième lieu, que M. Dolbeau n'était pas l'inventeur de la méthode qui lui a été attribuée : on peut citer Monnier et de nos contemporains qui ont pratiqué ce procédé.

J'ajouterai, en dernier lieu, que la présence du calcul enchatonné me paraît le point le plus important de cette observation. Le mécanisme de l'enchatonnement n'a pas encore été bien étudié ; la pièce présentée par M. Desprès permettrait d'étudier avec soin la question.

M. *Desprès :* Je crois que le calcul enchatonné s'est formé sur place, et je m'appuie sur la différence d'aspect qu'il présente avec la pierre plus volumineuse.

Je reviens sur ce qu'a dit M. Trélat de la question de priorité. Je sais bien que M. Dolbeau n'est pas le premier qui ait brisé une pierre à travers une plaie périnéale; mais il y avait dans les autres cas, pour ainsi dire, nécessité pour les chirurgiens d'agir comme ils l'ont fait. M. Dolbeau me paraît avoir, le premier, posé l'indication d'une manière générale ; le principe qu'il a mis en lumière est la nécessité de faire à la prostate une petite ouverture, même pour un calcul volumineux.

Je reviens à l'opération que j'ai pratiquée. Ce qui m'a décidé à faire une tentative de lithotritie, c'est que mon malade était depuis longtemps atteint de cystite, compliquée, parfois, de rétention d'urine. Je pensai qu'il pouvait y avoir autour du calcul une enveloppe de phosphate calcaire facile à briser ; le résultat a justifié mes prévisions.

1. *Caillot de l'artère pulmonaire.*

M. *Rigal :* Le caillot mis sous les yeux de la Société a été retiré de l'artère pulmonaire d'un homme de quarante-cinq ans, qui a succombé dans le service de M. Bazin à l'hôpital Saint-Louis, pendant la période algide du choléra. Ce caillot est un moule parfait de toutes les divisions de l'artère pulmonaire; on voit, en effet, à sa périphérie un chevelu formé de parties aussi déliées que des fils de toile d'araignée qui doivent être la reproduction des capillaires artériels.

Ce caillot a été extrait de l'artère pulmonaire par une simple traction exercée avec douceur.

L'existence de ce caillot nous semble une preuve de l'adynamie cardiaque si remarquable dans la période algide du choléra et de la manière dont la mort est survenue; ce caillot n'est-il pas, en effet, la représentation de la dernière contraction du cœur; cet organe s'est affaibli progressivement de plus en plus, enfin une dernière contraction a eu lieu, si faible que le sang a pu être chassé seulement dans l'artère pulmonaire et la vie s'est éteinte.

---

2. *Cicatrices de l'œsophage chez un cholérique.*

M. *Rigal*, présente un œsophage dont la muqueuse offre des espèces de cicatrices du volume d'une tête d'épingle et dont le nombre est très grand.

Ce cholérique comme celui qui m'a fourni une seconde pièce n'offrait aucune psorenterie; la mort est survenue pendant la période de réaction qui s'est accompagnée d'un délire intense; il offrait une excessive congestion de la moelle; la muqueuse stomacale offrait aussi un grand développement vasculaire.

M. *Hayem.* M. Rigal vient de nous dire que son malade n'offrait pas de développement ganglionnaire, mais il ne nous a pas dit s'il y avait aussi absence de points noirs et de petites cicatrices. Il arrive, en effet, que le follicule développé éclate,

et si on examine la muqueuse, on voit un point brunâtre ou une petite cicatrice. Il faut rechercher avec soin ce détail, car la psorenterie manque rarement dans le choléra.

M. *Rigal*. Je vois à la lumière de la lampe qu'il y a un développement assez considérable de quelques follicules; quant aux cicatrices, il ne doit pas y en avoir, car le malade est mort au quatrième jour.

---

3. *Gastrite phlegmoneuse. — Infiltration purulente des parois de l'estomac* (1).

M. *Ch. Morel* adresse à la Société, de Fleurier, canton de Neufchâtel (Suisse), l'estomac d'un malade sur lequel il donne les renseignements suivants :

M.., homme de vingt-cinq ans, habitant une haute vallée du Jura, après de violents chagrins, fut pris d'anorexie, de bouffissure du visage, puis de vomissements. Il avait cherché à alléger ses maux en prenant un purgatif, son état s'était aggravé. Il avait aussi cherché à s'étourdir en se livrant à quelques excès de boissons. La dernière nuit il fut tourmenté par un hoquet incessant. Quelques heures avant sa mort, aucune des personnes qui l'entouraient ne se doutait que sa fin fût si prochaine.

Les circonstances qui avaient précédé ou accompagné le décès ayant fait naître le soupçon de mort violente, MM. Asverus et Morel furent chargés de l'autopsie.

Autopsie faite le 7 octobre 1865, soixante heures après le décès, par un temps chaud.

La putréfaction était déjà fort avancée, et le corps répandait une odeur des plus repoussantes.

Les parois de l'abdomen incisées, des ligatures furent placées sur l'œsophage et le duodénum, et mon confrère, qui tenait le scalpel, reconnut déjà, avant de l'extraire de la cavité abdominale, que l'estomac présentait une épaisseur tout-à-fait insolite. Ce viscère fut placé sur une table, et plusieurs inci-

(1) Communiquée par M. Bricheteau.

sions pratiquées dans le sens de sa longueur nous permirent de constater que l'épaisseur extraordinaire du ventricule tenait à l'infiltration, entre la membrane muqueuse et la tunique péritonéale, d'une couche d'une substance blanche, concrète.

Ce cas me rappela l'article de la *Gazette hebdomadaire*, où il est traité de la gastrite phlegmoneuse ou infiltration purulente des parois de l'estomac (Dr Maurice Raynaud, pages 511 et 525 de l'année 1861). C'est un rapport fort bien fait, présenté à la Société anatomique de Paris, à l'occasion d'un cas de gastrite phlegmoneuse communiqué par M. Cornil, et où l'auteur aborde et discute en détail tous les points de l'histoire de cet état pathologique, dont on ne connaît jusqu'ici qu'un petit nombre d'exemples.

La description que donne M. Raynaud de cette affection s'applique parfaitement à notre cas. Il s'agit, comme il le dit, d'une infiltration purulente très-épaisse, étendue en forme de nappe à la presque totalité du viscère.

Chez M...., la couche purulente allait en augmentant du cardia au pylore. Le maximum d'épaisseur de cette couche de pus concret pouvait être de 4 à 5 mill.; râclée avec le scalpel, elle laissait sourdre un liquide lactescent. Les deux orifices étaient libres. Le cardia offrait une injection d'un rouge foncé très-prononcé. La membrane muqueuse était saine, non ramollie. Aucune altération ne se remarquait dans la tunique péritonéale.

On trouve plusieurs cuillerées de sérosité sanguinolente dans la cavité du péricarde, mais pas de fausses membranes.

Le foie et les reins sont sains.

L'autopsie n'a pas été poussée plus loin : l'état de décomposition du cadavre la rendait extrêmement pénible, et, au surplus, la remarquable lésion de l'estomac que nous avions rencontrée permettait de borner là nos investigations.

La sérosité sanguinolente épanchée dans le péricarde a-t-elle pu contribuer à l'issue fatale? Il est permis de le penser : la quantité en était telle, qu'on peut admettre, sans trop s'avancer, qu'elle était le résultat d'un véritable travail morbide.

La durée de la maladie n'a guère dépassé quelques semaines.

Quelle est la cause à laquelle on peut attribuer la production de cette gastrite phlegmoneuse? Il me paraît hors de contestation que le chagrin profond et persistant dont M..... était accablé a exercé ici une influence primitive et prépondérante. Cette cause morale, agissant sans relâche, a dû porter dans tout son organisme une perturbation intense. Les quelques excès alcooliques que M..... a commis me paraissent devoir être mis absolument hors de cause. La gastrite phlegmoneuse serait autrement fréquente, si des habitudes d'intempérance, ou même quelques excès isolés étaient capables de la faire naître.

La maladie dont je m'occupe en ce moment est, aux yeux de M. Raynaud, d'accord en cela avec le docteur Dittrich (de Prague), une affection *totius substantiæ*, un processus dyscrasique aigu, qu'il placerait entre la fièvre puerpérale et la méningite cérébro-spinale. Le cas que je viens de rapporter me paraît très-propre à confirmer cette manière de voir.

M. *Cruveilhier :* Je rattache cette altération aux inflammations purulentes sous-muqueuses; un des plus beaux exemples de ces phlegmasies sous-muqueuses que j'aie vus avait aussi pour siége l'estomac; j'ai signalé ce fait dans mon *Traité d'anatomie pathologique* (4e vol., p. 485). Une couche purulente assez épaisse, infiltrée dans le tissu cellulaire sous-muqueux, soulevait inégalement la membrane muqueuse dans la presque totalité de son étendue. Ce fut par hasard, et parce que les parois de l'estomac offraient une épaisseur insolite, que je découvris cette lésion.

Examen microscopique, par M. Hayem, interne des hôpitaux.

Bien que la pièce ait macéré longtemps dans l'alcool, on peut constater les lésions suivantes :

1° Les 3 couches de l'estomac : la muqueuse, le tissu cellulo-adipeux sous-muqueux, la tunique musculeuse, sont d'une épaisseur beaucoup plus considérable qu'à l'état normal. Cette lésion porte particulièrement sur le tissu cellulo-adipeux, qui est, au moins, 5 à 6 fois plus épais que dans un estomac sain. Une coupe perpendiculaire, comprenant la totalité de la paroi, montre très-bien, à un faible grossissement, la disposition relative des diverses couches tuméfiées.

2° Les éléments des trois couches sont séparés, écartés par une production considérable de leucocythes de la variété *cellule* et de la variété *noyau libre*. Ces éléments du pus sont infiltrés, non-seulement dans la trame de la muqueuse, entre les glandules stomacales, et particulièrement dans les mailles du tissu cellulo-adipeux, mais entre les couches successives des fibres charnues de la membrane musculeuse, chaque plan de fibres musculaires étant séparé du voisin par une couche de leucocythes.

3° On voit, de plus, comme altérations accessoires, de nombreuses gouttelettes graisseuses, et une infiltration graisseuse ou granuleuse des éléments de la paroi stomacale, particulièrement dans les cellules épithéliales des glandes de la muqueuse et dans les noyaux des capillaires ; mais la macération dans l'alcool empêche de se faire une idée complète de ces particularités.

Il s'agit donc ici d'une suppuration générale et abondante de tout le tissu conjonctif et cellulo-adipeux de la paroi stomacale, et le titre de *gastrite phlegmoneuse*, donné à cette observation, n'est pas, par conséquent, sans fondement.

Mais, nous ajouterons que, pour comprendre exactement la lésion, il faut remarquer que l'infiltration purulente existe dans les trois tuniques, et que c'est à elle qu'est due l'hypertrophie apparente de la paroi de l'estomac.

C'est donc un véritable phlegmon diffus de toute la paroi stomacale et le nom de *gastrite interstitielle suppurative*, indiquant que l'inflammation suppurative siége dans toutes les parties du tissu interstitiel de la paroi stomacale, serait, au point de vue anatomique, une expression plus correcte, que nous ne faisons, d'ailleurs, qu'indiquer pour faire saisir le siége exact de la maladie.

---

4. *Polype du conduit auditif ; carie du rocher ; abcès du cervelet.*

M. *Ragot*, interne de M. Cazenave, présente le rocher gauche et le cervelet d'un homme de 23 ans, entré le samedi précé-

dent. Le faciès était altéré ; il y avait du strabisme, un écoulement purulent de l'oreille, perte de la vue. La céphalalgie était très-vive, mais l'intelligence nette ; la chaleur était diminuée, le pouls irrégulier de 120 à 130, puis tombant à 60 ; le coma survint rapidement et le malade succomba à une mort subite, après un peu de contracture et de délire. A l'autopsie, on voit que ce malade présentait une carie du rocher. à la face postérieure duquel la dure mère adhérait ; il y avait un vaste abcès dans la substance grise du cervelet.

M. *Duplay*. C'est un exemple de plus du danger qu'il y a à ne pas s'occuper des maladies de l'oreille. Je vois là un polype du conduit auditif dont on ne s'est pas préoccupé, et dont la présence a pu déterminer une ostéite.

M. *Desprès*. M. Duplay a raison en principe ; mais non dans ce cas particulier; Toynbee indique, en effet, que des polypes succèdent aux ostéites, mais non des ostéites aux polypes ; ici, pour moi, nous n'avons sous les yeux qu'un bourgeon charnu, résultat d'une ostéite.

M. *Duplay*. Pour ce qui est de Toynbee, l'opinion relative à l'origine des polypes est toute différente, et il considère les polypes de l'oreille comme naissant d'une façon à peu près constante de l'intérieur du conduit. Toynbee et Troltsch, entre autres, disent qu'ils n'ont pas vu de cas dans lequel l'affection ait débuté par le rocher ; c'est toujours de la muqueuse de la caisse que l'affection se propage au tissu osseux. Je ne veux pas dire que nous ayons, dans ce cas, affaire à un polype plutôt qu'à un bourgeon charnu, mais si l'on soignait les polypes quand ils existent, on éviterait le plus grand nombre des ostéites.

M. *Desprès*. Toynbee décrit des polypes de deux sortes : les uns ont leur point de départ sur la membrane du tympan, les autres sur la muqueuse de la caisse ; ici, il me semble que nous avons affaire à un polype du conduit auditif ; il peut se faire que le polype et l'ostéite soient de même cause.

en largeur sur 3 cent. 1/2 en hauteur. La main, appliquée sur la région précordiale, ne constate aucun battement, ni frémissement; la percussion du cœur présente à peine 2 cent. carrés. L'oreille, appuyée sur la tumeur, ne fait percevoir aucun bruit anormal; on ne constate que l'existence des bruits normaux du cœur, bruits un peu affaiblis à cette hauteur, mais que l'on entend très-distinctement en descendant vers le quatrième ou cinquième espace intercostal. Ainsi, pas le moindre bruit anormal. La percussion de la tumeur sternale est assez douloureuse; elle présente une dureté osseuse, comme nous l'avons dit plus haut; le malade paraît ne jamais en avoir beaucoup souffert.

Les poumons présentent en avant, à la percussion, une sonorité emphysémateuse, avec râles muqueux et sibilants très-abondants. Lorsqu'on le fait asseoir pour examiner la partie postérieure de la poitrine, le malade éprouve une dyspnée beaucoup plus considérable; la sonorité des poumons est également emphysémateuse en arrière; râles muqueux et sibilants très-nombreux, excepté du côté gauche, où, le jour de son entrée, on constate à peine l'existence de quelques râles très-affaiblis. Aucun autre bruit anormal dû aux vaisseaux.

Le pouls du malade est complétement insensible du côté gauche; à droite, il est petit, inégal, et se sent assez difficilement.

Les crachats du malade sont muqueux et brunâtres; la voix est naturelle, et il nous affirme qu'elle n'a jamais été rauque. Jamais il n'a eu de peine à avaler ses aliments.

En raison de la difficulté de l'hématose, et pour arrêter l'asphyxie qui menaçait, on lui fait une petite saignée de deux palettes.

Quelle était l'affection en présence de laquelle nous nous trouvions? La tumeur que nous constations à la partie supérieure du sternum faisait de suite penser à un anévrysme de l'aorte; mais cette tumeur n'était pas pulsatile; elle présentait une dureté osseuse, ne présentait à l'auscultation aucun bruit anormal; d'un autre côté, fallait-il ajouter beaucoup de foi au dire du malade, qui prétendait que cette tumeur avait été pulsatile et qu'elle avait diminué de volume. Et enfin, n'était-

ce pas une difformité de naissance? Car cet homme, nous avons oublié de le dire plus haut, avait été réformé à la conscription pour mauvaise conformation du thorax. Les signes que l'on constatait à l'auscultation des poumons, et qui étaient ceux d'un catarrhe aigu enté sur un emphysème, pouvaient, jusqu'à un certain point, expliquer la plupart des phénomènes que nous offrait le malade.

Mais d'un autre côté, nous avions, comme signe d'anévrysme, la matité de la tumeur (et encore?), l'absence du pouls radial à gauche, en rapport avec l'oblitération de la sous-clavière; l'existence d'un cornage assez fort, surtout à l'inspiration, quoiqu'il existât également un peu à l'expiration, comme dans l'emphysème avec catarrhe aigu; et enfin, comme signe de pression exercée par une tumeur anévrysmale sur la bronche gauche, nous avions la faiblesse de la respiration à gauche, constatée le soir seulement de l'entrée du malade (elle avait disparu les jours suivants), et l'anxiété respiratoire plus considérable quand le malade était assis, et que, probablement alors, il y avait pression exercée par la tumeur sur la bronche gauche.

En raison de l'existence possible d'une tumeur anévrysmale, on n'osa pas insister sur les vomitifs indiqués par l'état catarrhal des poumons, et M. Empis se borna à prescrire au malade de la tisane de polygala, des ventouses sèches disséminées sur le thorax, et du sirop de térébenthine.

Le jour suivant, l'état du malade n'avait subi aucune amélioration: râles sous-crépitants et sonores très-abondants à gauche; dyspnée considérable.

Le lendemain 18, pas d'amélioration : respiration difficile, saccadée; cyanose toujours considérable; pouls presque imperceptible à droite. Vésicatoire sur la partie antérieure du thorax. Mort dans la journée.

Autopsie, faite le 20 novembre, 36 heures après la mort.

L'ouverture du thorax laisse apercevoir au sommet, à l'endroit occupé par la crosse de l'aorte, une tumeur volumineuse qui est un peu adhérente à la partie concave du sternum qui la recouvrait; car c'était, en effet, cette tumeur qui avait causé la déformation du sternum que nous avons signalée.

Les os, en rapport direct, en avant, avec cette tumeur, sont érodés, amincis.

Lorsque l'on veut extraire cette tumeur du thorax, on éprouve beaucoup de difficulté : des adhérences nombreuses et très-intimes unissent les plèvres pulmonaire et pariétale à gauche, et l'on ne peut extraire ce poumon qu'en en déchirant une partie. Malheureusement, des adhérences très-serrées unissaient également les poumons à la tumeur; elle était à l'étroit dans le thorax, de sorte qu'elle se trouvait comme enclavée entre la colonne vertébrale et la paroi antérieure du thorax; aussi ne put-on l'extraire complétement qu'en lui faisant subir de légères altérations qui, du reste, n'y apportent pas beaucoup de changement.

Le poumon droit était aussi adhérent au thorax, mais moins intimement que le gauche. Disons de suite que les deux poumons renfermaient une grande quantité de tubercules miliaires disséminés dans toute leur étendue; le gauche en contenait davantage, et présentait les traces d'une congestion considérable.

La colonne vertébrale offrait une incurvation latérale très-considérable, à concavité dirigée à gauche. La tumeur, qui occupait toute cette concavité, semblait, au premier abord, avoir été la cause de cette difformité; mais un examen un peu attentif suffisait pour faire rejeter cette idée. En effet, les corps vertébraux ne présentaient pas la moindre trace d'usure, et ce vice de conformation du thorax était probablement congénital, puisque le malade nous avait dit avoir été réformé pour mauvaise conformation de la poitrine.

Nous avons dit que la tumeur présentait, par ses parties latérales, des adhérences nombreuses avec les deux poumons, surtout avec le gauche; ces adhérences, divisées le mieux qu'il fut possible, la présentent avec un volume égal, environ, à celui des deux poings, plus étendue dans le sens transversal que de haut en bas. Le cœur, qui occupe sa place normale et qui n'a pas subi la moindre déviation, présente un volume assez peu considérable. Les ventricules sont affaissés, et ne renferment que quelques caillots noirâtres en petit nombre. La tumeur occupe la grande courbure de la crosse de l'aorte;

à droite, un peu déjeté sur le côté, on aperçoit le tronc brachio-céphalique donnant naissance à l'axillaire et à la carotide correspondante. A peu de distance de ces deux artères, sur la partie la plus élevée de la tumeur, on trouve une artère béante, qui ne paraît communiquer avec aucune cavité intérieure ; la position qu'elle occupe fait penser que cette artère est la carotide primitive gauche. Quant à la sous-clavière du même côté, il a été impossible d'en retrouver les traces : elle a été probablement arrachée au milieu des adhérences si serrées qui unissaient la tumeur aux plèvres. L'axillaire et la partie supérieure de l'humérale, disséquées sur le bras, font constater que ces artères ne sont nullement oblitérées, mais qu'elles offrent un calibre moins considérable que normalement.

Quant à la consistance de la tumeur, elle est dure, résistante, et comme fibreuse ; elle est à cheval sur la bronche gauche, qu'elle comprime fortement. La poche, qui présente, sur certains points, des solutions de continuité produites par les adhérences trop serrées avec les parties voisines, présente une épaisseur d'un millimètre environ ; elle recouvre une masse jaunâtre, rugueuse, hérissée de petites villosités.

Cette tumeur, sectionnée dans son plus grand diamètre, présente un aspect blanchâtre, fibreux, serré, composé de couches superposées de très-peu d'épaisseur chacune. L'épaisseur du caillot est de 3 ou 4 cent. environ. En arrivant à l'endroit où le caillot était en contact avec le sang artériel, on trouve une membrane violacée, peu épaisse, de peu de consistance, et chagrinée à la surface en contact avec le sang artériel, tandis que l'autre surface était peu adhérente à la partie fibreuse de la tumeur.

M. *Ranvier :* J'ai examiné cette tumeur et surtout au point de vue d'une théorie nouvelle formulée par M. Desprès, et d'après laquelle les couches périphériques seraient les plus récentes. Je ne crains pas d'affirmer que, pour quelqu'un qui a bien étudié l'évolution de la fibrine, les couches les plus récentes sont les plus centrales. Dans les caillots, il n'y a pas de doute, les couches internes sont les plus anciennes, et l'on trouve souvent à leur intérieur de la fibrine dissociée qui res-

semble à du pus ; dans cette pièce, c'est sous le sac anévrysmal que se rencontre cette couche pulpeuse ; de plus, à la périphérie, les couches fibrineuses, au lieu d'être continues, sont crénelées et stratifiées ; ce qui indique bien que les couches superficielles ont été usées.

Je n'ai pas terminé l'examen de la perforation du sternum. Virchow soutient que les os, avant d'être résorbés, subissent une transformation particulière ; ici, on pourra étudier la résorption à son degré le plus simple.

M. *Edouard Labbé:* Le présentateur a parlé d'oblitération de la sous-clavière. J'ai vu et diagnostiqué un de ces cas pendant la vie. J'avais remarqué que la respiration était soufflante chez mon malade, qu'il y avait des râles muqueux, et qu'un vaste épanchement existait dans la plèvre droite. J'étais presque seul de mon avis, et mon diagnostic de cancer du médiastin se trouva vérifié. Un mois après, on relata dans les Archives 3 faits de cancer du médiastin, observés par Budge, et maintenant, il y a une certaine collection d'observations qui démontre que l'oblitération des vaisseaux est un bon signe pour arriver au diagnostic d'une tumeur du médiastin.

M. *Desprès :* Il faut s'entendre une fois pour toutes sur la théorie des caillots veineux. Dans la phlébite, il y a une fausse membrane sécrétée par la paroi, d'après Wardropp, à qui appartient la théorie que je soutiens.

Cette pièce me paraît confirmer de tout point ce que j'avance.

Comment se fait-il, en effet, que partout où manque la tunique externe du vaisseau, il n'y ait que des caillots mous, et, si les couches externes n'offrent pas l'aspect uniforme des couches internes, c'est que la tunique celluleuse ne produit pas partout une secrétion identique, mais c'est elle seule qui produit les caillots fibrineux.

M. *Ranvier :* L'argument qui me paraît le plus contraire à la théorie de M. Desprès est la disparition d'une partie des couches externes, qui s'est dissoute et a subi la dissociation moléculaire, ce que de la fibrine ancienne peut faire seule.

M. *Desprès* : La disparition des couches externes est due à la pression; c'est le mécanisme qui fait que le sternum s'use sous

la pression d'un anévrysme ; si la poche s'était rompue, non-seulement les couches externes, mais le sac auraient été usés. Du reste, si les caillots pouvaient être formés par le sang, il devrait y en avoir dans les anévrysmes faux primitifs.

Cette pièce me paraît confirmer ce que j'ai défendu. En effet, je vois bien des caillots récents, mais je ferai remarquer que les caillots ne tapissent point toute la cavité de l'anévrysme, mais bien qu'ils partent des points amincis du caillot ancien, là où la tunique celluleuse est à nu. Alors on conçoit qu'elle ait eu une action pour produire les caillots nouveaux. De ce côté donc, le fait appuie la théorie que j'ai défendue.

La consistance des caillots fibrineux est, d'ailleurs, la même dans tous les points du caillot.

D'un autre côté, la tunique celluleuse de l'artère est, en beaucoup de points, adhérente au caillot, si elle est décollée en plusieurs points, c'est qu'il y a là un travail qui ressemble à un travail inflammatoire.

Obs. II. Anomalie de l'appareil urinaire. — Quatre uretères complétement indépendants. Par M. de Font-Réaulx, interne provisoire des hôpitaux.

Homme de soixante-dix ans. Chaque rein a deux uretères qui n'ont aucune communication entre eux et s'ouvrent isolément dans la vessie. Ces quatre uretères ont leur structure et leur aspect normaux : ils ont une largeur de 7 à 8 millim., mesurée à leur partie moyenne après les avoir aplatis. Les deux uretères, de chaque côté, ont le même trajet normal, les mêmes rapports ; ils sont accolés l'un à l'autre, séparés seulement par une couche de tissu cellulaire lâche, qui permet de les isoler aisément. Ils naissent du rein de la même façon que l'uretère normal ; seulement, le bassinet est divisé en deux parties, sans communication entre elles, et à peu près égales, par une pyramide de Malpighi bifide, se terminant par deux mamelons ou papilles, dont une pour chaque moitié du bassinet. Du côté de la vessie, les deux uretères venant de

la partie inférieure des reins s'ouvrent au-dessous et un peu en dedans des orifices des uretères venant de la partie supérieure des reins.

Nous n'avons noté chez ce sujet aucune autre anomalie.

Obs. III. Kyste hydatique du foie ouvert dans les voies biliaires. Par M. de Font-Réaulx, interne provisoire des hôpitaux.

Gaugain (Louis), soixante-douze ans, ancien serrurier, entre, le 16 novembre 1865, à l'infirmerie de Bicêtre, salle Sainte-Foy, n° 18. Il a de la réfrigération ; le pouls est fréquent, filiforme, égal, irrégulier; réponses brèves, presque monosyllabiques. Il dit qu'il a eu de la diarrhée les jours précédents, et qu'il avait antérieurement des habitudes alcooliques. Il se dit bien, et demande à être laissé tranquille. Pas de vomissements. Douleur, à la pression, au niveau du foie, qui n'est pas augmenté de volume. Rien à l'examen des urines par l'acide azotique et la chaleur. Pupilles très-contractées. Dans la journée, alternatives de froid, de chaud et de sueurs.

Le 17, purgation ; dans la journée, adynamie profonde.

Le 18, assoupissement, parfois raideur et secousses convulsives dans les membres, surtout du côté gauche. Respiration suspirieuse, fréquente. Sensibilité cutanée très-émoussée ; sensibilité de conjonctive conservée. En pinçant la peau, surtout à la main, pli cutané très-persistant. Ventre plat. Coma. Asphyxie progressive.

Le 19, il ne répond plus ; même état ; mort à heures du soir.

Autopsie, 36 heures après la mort. — Amaigrissement peu considérable ; coloration légèrement violacée ; varices volumineuses aux membres inférieurs.

Crâne. — Artères peu athéromateuses. Lacune du volume d'une lentille au centre de la couche optique du côté gauche. Tout le reste à l'état normal.

Abdomen et thorax. — Le foie, un peu diminué dans son ensemble, est très-adhérent, à sa partie supérieure, avec le

diaphragme, surtout dans son lobe droit. Adhérence intime du poumon au diaphragme en ce point, et de la plèvre pariétale au diaphragme, à sa partie inférieure latérale droite. La vésicule biliaire est énorme ; elle est très-allongée, passe de la face inférieure au bord antérieur, très-échancré en ce point, et remonte sur la face supérieure du foie, jusqu'au centre de la surface supérieure du lobe droit. Par le toucher, on sent que la vésicule contient, avec beaucoup de liquide, des corps solides qui, par la pression, donnent une sorte de crépitation neigeuse. Incisée, il s'écoule beaucoup de bile verdâtre d'aspect normal, et trois calculs d'un noir d'encre, irréguliers : le plus gros a 2 centim. de long, 1 de large, 1 demi d'épaisseur ; ces calculs sont très-friables. En recherchant la cause de la crépitation que nous avons perçue, nous remarquons qu'elle se reproduit en ne mettant même qu'un seul calcul dans la vésicule à peu près vide, et pressant ce calcul à travers les parois du réservoir biliaire, entre deux doigts, comme pour chasser un noyau de cerise; ce sont les rugosités fines du calcul frottant contre les aréoles de la vésicule qui produisent cette sensation. Le fond de la vésicule est adhérent au diaphragme, et on peut facilement passer deux doigts entre la face convexe du foie et la vésicule, qui forme ainsi un pont.

Vers le milieu du foie, se trouve un kyste hydatique irrégulier; il est composé de deux parties, une immédiatement placée sous le diaphragme, allongée d'avant en arrière et de gauche à droite; elle correspond au lieu d'implantation du péricarde et à la partie droite de la face supérieure du foie. Elle contient une grande quantité de vésicules hydatiques affaissées et un peu de liquide épais, jaunâtre, d'aspect purulent. La paroi de cette poche est noirâtre, et deux brides traversent la cavité. Cette partie du kyste a 10 centim. de long, 5 de large ; elle est aplatie de haut en bas, et n'a guère que 1 centim. de hauteur. Elle s'étend, à droite, jusqu'à la paroi costale, où elle adhère par l'intermédiaire du diaphragme et des plèvres, dans l'étendue d'une pièce de 2 francs, à 1 centim. au-dessus du rebord inférieur des côtes.

Cette portion supérieure de la poche communique avec la partie inférieure, que nous n'avons pas encore décrite, au

moyen d'une ouverture de 4 à 5 centimèt. de diamètre. La poche entière est ainsi constituée en sablier. La partie inférieure de la poche est arrondie, a 7 centim. de diamètre ; elle s'étend jusqu'à 1 centim. de la face inférieure du foie. Elle a les mêmes caractères que la partie supérieure.

En suivant les voies biliaires, nous notons la dilatation du canal cystique et du canal cholédoque jusqu'à son embouchure dans le duodénum. Les canaux hépatiques sont très-dilatés ; celui de droite, le plus large des deux, est perforé à 1 centim. de sa jonction avec le gauche. Cette perforation de la largeur du petit doigt le fait communiquer largement dans le segment inférieur de la poche. En incisant le canal cholédoque, nous trouvons, vers son milieu, une vésicule hydatique affaissée, teinte par la bile ; la paroi du canal est incrustée de matières colorantes de la bile.

La veine porte est oblitérée par un caillot qui commençait à se décolorer ; le caillot est adhérent dans le rameau droit ; il se prolonge au loin ; il est surtout adhérent au voisinage de la perforation du canal hépatique du même côté.

La tumeur hydatique, à sa partie inférieure et postérieure, se prolonge jusqu'à la paroi de la veine cave. La face supérieure du kyste est limitée par le péricarde, qui est épaissi dans l'étendue de 4 centim. de diamètre, fait relief, est blanc, dur, résistant ; cette partie épaissie du péricarde est entourée d'une zone de vascularisation très-prononcée.

A la coupe, le foie offre une augmentation de consistance, et une coloration jaune foncé ; çà et là de petites masses à différentes périodes ; les unes grises, dures ; d'autres jaunes et dures; d'autres diffluentes et jaunâtres, d'aspect purulent.

Il y a environ une cuillerée de sérosité dans le péricarde.

Le cœur est un peu dilaté ; ses fibres charnues sont atteintes de dégénérescence graisseuse avancée. Les cavités gauches contiennent du sang de consistance et d'aspect gelée de groseille. Les poumons sont engoués aux deux bases. Aorte athéromateuse avec quelques ulcérations.

Rien à noter dans l'intestin ; point de psorentérie.

Les reins offrent un certain degré de dégénérescence grais-

seuse de la substance corticale et de l'incrustation du sommet des pyramides de Malpighi. La rate ferme a un volume normal.

Obs. IV. Cancer du foie, de la clavicule et du rectum, Par M. de Font-Réaulx, interne provisoire des hôpitaux.

Louis, dit Bouillant, quatre-vingt-deux ans, ancien garçon de chantier, entre à l'infirmerie de Bicêtre, salle Saint-André, n° 21, le 11 septembre 1865.

Ce vieillard présente une teinte ictérique très-notable ; il est dément, dit tantôt une chose, tantôt le contraire ; on ne peut avoir de lui aucun renseignement précis. Il ne se plaint que d'une chose, c'est de souffrir à l'épaule droite ; il ne peut rien dire de net à l'égard de cette douleur; il ne peut la limiter. La fille de service raconte que le malade est tombé du lit quelque temps avant son entrée à l'infirmerie. Il porte, sans le savoir, au niveau de l'extrémité interne de la clavicule droite, une tumeur ovoïde, qui semble développée aux dépens de la partie postérieure de cet os. La clavicule droite est, à son extrémité interne, plus saillante de 2 centim. ; elle est, en même temps, un peu plus élevée que la gauche. La face antérieure de la clavicule offre une surface unie comme à l'état normal, et cet os semble déjeté tout d'une pièce en avant et en haut par la tumeur, située à sa partie postérieure. Cette tumeur, du volume d'un œuf de pigeon, s'étend depuis 1 demi centim. de la ligne médiane, jusqu'à 6 centim. plus en dehors ; elle déborde en haut la clavicule de 1 demi centim. Lorsqu'on cherche à faire mouvoir la clavicule sur le tsernum, ces mouvements sont faciles. Pendant plusieurs semaines après son entrée, on a senti une crépitation osseuse dans la tumeur, en cherchant à la déprimer, pendant que l'autre main fait glisser la clavicule sur la tumeur. Le 12 novembre, au moment où nous décrivons la tumeur, nous ne percevons plus ces craquements. La tumeur est dure, comme fibreuse, ne présente ni battements, ni bosselures. Les deux insertions du sterno-cléido-mastoïdien sont en avant de la tumeur. Pas de changement de couleur à la peau ; pas de gan-

glions volumineux dans le voisinage. Le bras droit est plus froid que le gauche ; il est immobile, ce qui contraste avec l'agitation perpétuelle du gauche ; le malade peut pourtant parfois le déplacer un peu. La carotide bat très-bien au-dessus de la tumeur ; le pouls est plus petit à la radiale du côté droit. La sensibilité cutanée est diminuée au membre supérieur droit : œdème à la face, surtout du côté droit. Bruits cardiaques normaux. Ni albumine, ni sucre dans les urines, qui contiennent un dépôt rougeâtre abondant.

Le foie est sensible à la percussion, il déborde de trois travers de doigt à la région droite de l'épigastre où il forme relief. Il y a un peu d'œdème des membres inférieurs.

Le 18 novembre, la respiration un peu gênée les jours précédents e t devenue très anxieuse ; efforts d'expiration accompagnés de toux et fréquemment du son inarticulé, hem, hem. De plus, fréquents mouvements de déglutition se faisant avec effort et difficilement. Le malade porte à ce moment la main gauche à la bouche, sort la langue et introduit deux doigts dans sa bouche comme s'il y avait là, un obstacle; il porte aussi très souvent la main à la tête, se frotte le front et les tempes. Assoupissement continuel, ne parle pas, ne comprend pas. Langue sèche, couverte de fuliginosités ainsi que les dents et les lèvres. Nous comptons par minute, huit efforts d'expiration et deux de déglutition. Le malade mange à peine; néanmoins il avale : amaigrissement considérable depuis quelques jours. Pouls à 92, irrégulier surtout au cœur; pupilles contractées, égales. Extrémités cyanosées. Pas de vomissements. Le malade est gâteux depuis trois jours, il n'a pas rendu de sang.

Le 19, même état; il meurt le soir à minuit.

Autopsie, 36 heures après la mort. — Cadavre très amaigri, teinte ictérique, très notable.

Crâne. — Les méninges s'enlèvent bien, plaques athéromateuses assez étendues dans les artères de la base. Ancien foyer hémorrhagique du volume d'un gros haricot, dans la partie extraventriculaire du corps strié gauche, à sa partie moyenne; un autre allongé, de 1 centimètre situé en avant du précédent entre les deux portions du corps strié; un troi-

sième ancien foyer du volume d'un gros pois, au centre de la couche optique gauche. Rien dans l'hémisphère droit, ni dans le cervelet.

Thorax. — La partie inférieure du sterno-mastoïdien, est amincie, tendue; la tumeur claviculaire s'isole facilement des tissus ambiants; elle est développée aux dépens de la partie postérieure de la clavicule. La trachée est déprimée à droite par la tumeur qui lui fait éprouver un mouvement de torsion, tel que la partie gauche de la trachée est devenue un peu antérieure. L'articulation sterno-claviculaire est très-lâche; les cartilages et le fibro-cartilage sont sains. Cependant au centre du cartilage claviculaire apparaît une petite masse fongueuse, brun rougeâtre qui a perforé le cartilage. En incisant la tumeur, nous trouvons que l'os est fracturé à 1/2 centimètre de son extrémité interne; cette fracture est complète, oblique de haut en bas, d'arrière en avant et de dedans en dehors. La section du fragment interne présente deux plans : l'un vertical, l'autre horizontal et offre ainsi un angle rentrant ouvert en haut et en dehors pour recevoir le fragment externe. Le foyer de la fracture contient plusieurs petits fragments osseux d'un brun noirâtre : autour de ces fragments, et au centre de la tumeur se trouve une masse granuleuse jaunâtre, sans consistance osseuse. Les extrémités osseuses sont noirâtres, infiltrées de sanie; ils ont conservé une consistance assez grande. Le tout est enveloppé dans une coque rosée, non parsemée de fragments osseux comme la masse granuleuse jaune. Cette couche rosée, charnue, forme presque toute la tumeur; elle enveloppe la clavicule dans les 3/4 postérieurs de sa circonférence dans une étendue de 4 centimètres. Cette masse vasculaire envoie des prolongements dans le centre de la tumeur. Le périoste légèrement épaissi se détache aisément et se continue sur la masse rosée.

Le cœur a un volume normal; les valvules sont un peu incrustées, surtout les sygmoïdes de l'aorte. L'aorte est très athéromateuse, ainsi que toutes les artères; la crosse surtout offre des ulcérations à bords incrustés et remplies de caillots fibrineux. Les poumons offrent une congestion intense des

bases qui sont indurées : masses charbonneuses aux deux sommets. Les ganglions bronchiques sont dégénérés ; les nerfs pneumogastriques, grands sympathiques, diaphragmatiques paraissent sains.

Abdomen. — Le foie est un peu augmenté de volume ; il est plus pesant qu'à l'état normal. La vésicule contient trois calculs noirs, irréguliers. La surface du foie est parsemée, surtout à gauche et à sa face supérieure, de bosselures et de cupules ; ces cupules ont un centre blanc jaunâtre ; elles sont rétractées et offrent l'aspect d'une cicatrice. La coloration de la face convexe du foie est ainsi très variée ; les bosselures sont d'une couleur plus foncée que les plaques en cupules. A la coupe, les masses correspondant aux dépressions crient sous le scalpel ; la substance du foie est remplacée par un tissu lardacé irrégulièrement blanc jaunâtre. Par expression il en sort un liquide légèrement sanieux. Les divers marrons cancéreux disséminés ont une coloration jaune violacée ; plusieurs sont très vasculaires. Ces marrons peuvent être assez bien énucléés avec le manche d'un scalpel. La partie droite du foie contient peu de noyaux cancéreux.

Le lobe de Spiegel est presque entièrement envahi. Pas d'adhérences péritonéales, ni diaphragmatiques. Les ganglions lymphatiques du hile du foie sont cancéreux, ainsi que les ganglions prévertébraux. Rien de particulier du côté des vaisseaux sanguins et biliaires.

Rate de volume et de consistance normaux. Capsule épaissie, blanche, résistante.

Quelques kystes séreux dans les reins.

Cancer du rectum tapissé de fongosités à sa partie supérieure avec induration sous-jacente.

Obs. V. — Rupture du diaphragme ; par M. Farabeuf, interne des hôpitaux.

Le 19 novembre 1865, on apporte à Lariboisière un homme de 55 ans, fortement musclé, qui vient de tomber sur le pavé de la hauteur d'un cinquième étage. Cet homme est placé

salle Saint-Augustin, service de M. Verneuil, et succombe trois heures après l'accident, *sans vomir*.

Il avait le pouls fréquent et petit, la respiration très-difficile : on expliqua ce dernier symptôme par de nombreuses fractures de côtes reconnues pendant la vie du malade. Cette note n'est guère intéressante qu'au point de vue de l'autopsie.

Les *dix* premières côtes de chaque côté sont cassées vers leur partie moyenne ; les deux premières ont même une fracture double. Ainsi, elles sont cassées vers le milieu, puis au niveau de leur articulation avec le sternum. Comme cette articulation était ankylosée de chaque côté, vu l'âge du sujet, chaque fragment costal a emporté avec lui un morceau volumineux de la fourchette sternale.

La colonne vertébrale est brisée vers la troisième vertèbre dorsale.

Il y a un épanchement de sang dans les deux plèvres, qui sont rompues en plusieurs points correspondant aux fractures des côtes.

Les poumons sont sains.

C'est en ouvrant le côté gauche de la poitrine, que se découvre la hernie diaphragmatique présentée à la Société.

Cette hernie offre de normal :

1° Son siége à gauche ;

2° La partie herniée (estomac et grand épiploon).

Le poumon gauche est refoulé par la tumeur élastique (gazeuse), grosse comme une orange. Pour étudier cette tumeur, on la fixe avec des points de suture au pourtour de la rupture musculaire. On peut constater que le grand épiploon et la grande courbure de l'estomac constituent la hernie.

Le grand épiploon occupe la partie antérieure de la tumeur et en coiffe tout l'hémisphère correspondant ; tandis qu'en arrière, se voit la surface péritonéale de l'estomac. Cette dernière partie répond à la portion moyenne de la face antérieure de la grande courbure. Pas d'injection vasculaire, ni de traces d'étranglement, ni de péritonite, le malade ayant rapidement succombé.

Une particularité remarquable, qu'on eût pu croire capable d'empêcher le grand épiploon de fuir dans la poitrine, c'est la

présence d'une volumineuse hernie inguinale droite épiploïque, qui persistait complète après la mort, et pourtant sans adhérences; en sorte que le sujet avait le bas de son épiploon dans les bourses, le haut dans la poitrine et seulement le milieu dans le ventre.

Les intestins contenaient peu de matières liquides ou solides. L'estomac logeait à peu près un quart de litre de vin dans sa grosse et sa petite tubérosité, toutes deux restées dans l'abdomen.

L'orifice diaphragmatique, après qu'on eut fait rentrer la hernie, resta béant, arrondi, large comme une pièce de cinq francs en argent; ses bords, irréguliers, déchiquetés, présentent des fibres musculaires rompues, pendantes, entremêlées à des tractus fibreux venant du centre aponévrotique.

Cet orifice siége à gauche du péricarde qu'il touche de près, mais qui n'est pas déchiré. Il n'y a, bien entendu, pas de sac à la hernie.

L'orifice était entre le foliole antérieur et le foliole gauche du centre phrénique.

Obs. VI. — Rupture du foie; par M. Farabeuf, interne des hôpitaux.

Le jeudi 1er novembre 1865, vers trois heures du soir, un charretier charbonnier, âgé de 40 ans environ, grand et bien musclé, entrait à l'hôpital Lariboisière, salle Saint-Augustin, n° 11, service de M. Verneuil.

L'interne de garde, appelé immédiatement, ordonna un lavement laudanisé, pour calmer les violentes coliques dont se plaignait le malade. Celui-ci, interrogé vers six heures du soir, dit être tombé du haut de son siége sans avoir heurté ni la ridelle ni le timon de la voiture qu'il conduisait, de sorte que son corps vint frapper à plat sur un sol dur, mais sans rugosités ni saillies notables. Comme il perdit connaissance immédiatement après sa chute, le malade ne peut dire s'il est tombé sur le ventre ou sur le dos. Aucune trace de contusion cutanée

n'existe sur le corps; la palpation du thorax, du ventre même, est peu douloureuse; les coliques ont disparu; le malade se trouve assez bien (il a pris 20 gouttes de laudanum en lavement). Cependant, le pouls est fréquent : 100 pulsations au moins; il est très-petit à la radiale; les extrémités sont refroidies.

A minuit, neuf heures environ après l'accident, la mort arrive.

En présence d'une terminaison pareille, on ne douta pas un instant qu'il ne fallût l'attribuer à une hémorrhagie interne causée par la rupture d'un viscère : c'est ce qu'a démontré l'ouverture du corps, et ce que démontre encore la pièce présentée à la Société anatomique.

Le péritoine ayant été ouvert, montra de suite qu'on avait affaire à une rupture du foie. Mais, avant de nous étendre sur la lésion, disons que la rate, les reins, le pancréas, les intestins, etc., étaient complétement sains. Le tube digestif, rempli de gaz, contenait peu de matière alimentaire (on ne sait pas si le malade venait de manger quand lui arriva l'accident; en tout cas, il paraît certain qu'il n'était pas ivre).

Le foie est rompu dans toute son épaisseur, suivant un plan vertical antéro-postérieur parallèle au ligament suspenseur, et situé à 8 cent. à droite de ce ligament. Cette rupture, qui n'est pas la seule, mais qui est la principale, occupe donc le lobe droit du foie; elle serait complète, si un gros rameau de la veine-porte et les veines sus-hépatiques, au niveau de leur embouchure dans la veine-cave, n'avaient résisté à la violence. Sur la face inférieure du viscère, la solution de continuité occupe le sillon de la vésicule biliaire restée intacte, ainsi que les canaux cholédoque, cystique et hépatique.

La vésicule est pleine de bile et adhérente au fragment gauche.

La veine-cave est saine; elle adhère encore aux deux fragments du foie par les veines sus-hépatiques, comme il a déjà été dit. L'artère hépatique n'est pas rompue, non plus que les premières grosses branches qu'elle fournit. L'hémorrhagie qui s'est faite a donc été alimentée uniquement par des vaisseaux de petit calibre. C'est peut-être ce qui explique la petite

quantité de sang épanché, qui ne dépassait certainement pas trois quarts de litre, et qui s'est logée partie dans le péritoine mais seulement dans le flanc droit, sans gagner le bassin, et partie dans le tissu cellulaire sous-péritonéal et périnéal correspondant, où le liquide a dû arriver par la rupture du ligament coronaire du foie.

Indépendamment de la rupture complète dont il vient d'être parlé, et qui partage le foie en deux parties de volume égal, il existe plusieurs fissures avec rupture de la membrane de Glisson et décollement de cette membrane au voisinage des lèvres de chaque solution de continuité. La principale fissure occupe la face convexe du fragment droit; elle est antéro-postérieure, longue d'environ 20 cent., tortueuse et peu profonde. Quatre autres, beaucoup moindres, rayonnent dans tous les sens sur la même face du même fragment, dont la face inférieure est sillonnée par les deux dernières fissures qui existent.

Il est bon d'ajouter que la glande hépatique de ce sujet avait le volume, la couleur et la consistance qu'elle a habituellement.

La rupture principale s'est faite d'avant en arrière et sur le lobe droit, comme cela s'est passé dans la plupart des faits rapportés par les auteurs (Nélaton, *Pathol. chirurg.*, et Morgagni, *LIVe lettre*).

Extrait du rapport de M. Desprès *sur l'observation précédente.*

La science possède un certain nombre de faits de rupture du foie, sans plaie extérieure et sans fracture de côte; ils ont été consignés par M. Devergie. (*Dictionnaire en* 30 *vol.* T. I, p. 181).

Comme dans le cas qui a été observé par M. Farabœuf, le diagnostic n'a pas été fait.

Les symptômes observés ont toujours été vagues. Des douleurs abdominales vives et quelquefois de la dyspnée. Dans un cas qui a été publié en 1861, dans la *Gazette des hôpitaux*, le malade présentait une agitation extrême, et il ne savait

quelle position garder. M. Velpeau dont nous étions l'élève n'avait pas porté de diagnostic, et comme le jeune blessé était mort en 24 heures, il n'avait pas été possible d'observer longtemps la singularité des symptômes. Depuis la publication de ce fait qui, à notre connaissance, est le dernier qui ait été publié dans les recueils, M. Zandyck a signalé un fait nouveau, dans le *Bulletin médical du nord de la France*, 1863 janvier, et le diagnostic n'a pas été fait davantage sur le vivant. Le malade avait vécu 5 heures, et l'observation présentée, par M. Zandyck, apprend que, outre une douleur abdominale, il y avait du ballonnement du ventre.

Voilà pour la partie clinique, examinons maintenant la partie anatomo-pathologique. La pièce présentée par M. Farabœuf offre un exemple de séparation complète du foie, au niveau du sillon antéro-postérieur là où la veine ombilicale, réduite en un cordon fibreux et enfermée dans le péritoine forme le ligament suspenseur du foie, les deux lobes gauche et droit du foie étaient séparés et ne tenaient plus que par les deux branches de la veine-porte, et les troncs des veines sus-hépatiques, se réunissant à la veine-cave inférieure. La surface convexe du foie présentait encore d'autres déchirures.

Aucune des observations connues jusqu'à ce jour ne retrace de fait analogue. Le malade que nous avons vu dans le service de M. Velpeau, présentait une déchirure du foie en étoile à trois branches et une grande fente s'étendait de gauche à droite sur la face convexe du foie dans une étendue de 36 centimètres. C'est dire que la déchirure faisait presque toute l'étendue de la face convexe du foie.

Mais l'épaisseur de la déchirure n'était pas partout la même, et la capsule de Glisson et un peu du tissu hépatique, existaient à la face inférieure du foie. Il y avait des déchirures du foie en dehors de la déchirure principale.

Dans l'observation de M. Zandyck, il y avait une déchirure assez profonde et où on pouvait introduire le pouce; elle était beaucoup moins considérable que celle qu'a montrée M. Farabœuf, et que celle qui a été observée par nous. Tous les cas de déchirure du foie antérieurs aux trois observations sur lesquelles nous nous sommes arrêtés ont donné lieu comme

ces dernières à des épanchements sanguins peu abondants dans l'abdomen. On le conçoit, ce ne sont que des hémorrhagies veineuses qui pourraient donner beaucoup de sang, et les veines volumineuses ont été rarement ouvertes, d'ailleurs depuis J. L. Petit, on sait que la tension des gaz contenus dans l'abdomen et la résistance des parois abdominales arrêtent facilement les petites hémorrhagies et ralentissent les grandes.

Forget, ancien chirurgien de marine, qui a donné deux observations rapportées par M. Devergie, attribuait les ruptures du foie pendant les chutes à une altération préalable du foie, parce que les malades qu'il avait observés avaient autrefois des engorgements chroniques du foie. Cette hypothèse ne nous séduit pas, absolument; nous pensons que la congestion du foie au moment où le foie élabore le sang de la digestion, d'une part, et la vacuité du tube digestif, de l'autre, peuvent favoriser une déchirure, de l'organe : la congestion, en le rendant plus lourd, et la vacuité du tube digestif en lui enlevant un soutien.

Obs. VIII. — Tumeur a myéloplaxes du fémur droit, par M. Peulevé, interne des hôpitaux.

La nommée X.., âgée de cinquante-quatre ans, entre à Lariboisière, pour une fracture du fémur dans les premiers jours de février 1865.

Cette femme est d'une constitution sèche; elle a toujours été très bien portante, malgré ses rudes travaux (femme de journée). Elle est mère de plusieurs enfants tous bien portants.

Elle raconte que pendant un mois avant son accident elle éprouvait dans la cuisse droite une douleur à peu près constante, mais très supportable; et assez peu intense pour qu'aucun traitement n'ait été dirigé contre elle.

Lorsqu'un jour, en traversant sa chambre, elle rencontra une chaise renversée par mégarde; elle tomba et fut relevée

atteinte, d'une fracture du fémur. Elle fut alors amenée à l'hôpital Lariboisière; c'était au commencement de février 1865. On constate à son entrée, tous les signes d'une fracture siégeant un peu au-dessous de la partie moyenne du fémur droit. Le déplacement est nul; on ne trouve aucune trace de contusion, ni d'ecchymose.

Le membre malade est mis dans un appareil de Scultet qu'on laisse appliqué six semaines. Pendant ce temps la malade ne se plaint d'aucune douleur; cependant, elle a peu d'appétit; elle maigrit un peu, son teint pâlit.

Le premier appareil est levé au milieu de mars, c'est-à-dire, au bout de six semaines. La fracture existe comme le premier jour; il n'y a pas la moindre trace de consolidation. Pourtant, la cuisse n'a pas augmenté de volume; il n'y a non plus aucun autre signe extérieur de complication. On met le défaut de consolidation, sur le compte de l'âge et de l'état affaibli de la malade; on lui ordonne un traitement fortement tonique, puis on réintègre son membre dans un nouvel appareil de Scultet. Au bout d'un mois (milieu d'avril), on lève de nouveau l'appareil, et l'on s'étonne de voir que la consolidation n'est pas plus avancée qu'au premier jour. Un troisième appareil est appliqué sans donner de résultat. Lorsqu'on le lève on s'aperçoit (fin avril), qu'il y a un peu d'œdème de tout le membre; il y a également de l'empâtement au niveau de la fracture. Une compression est établie méthodiquement depuis le pied jusqu'à l'aine, et le membre est mis dans une gouttière, (fin mai). Au bout de peu de jours, on s'aperçut alors qu'au niveau de la fracture, le diamètre de la cuisse avait augmenté sensiblement.

La peau était distendue; cette tuméfaction donne au toucher une résistance assez grande; mais en essayant la palpation, on éprouve une sensation qui ressemble assez à la fluctuation pour que plusieurs des assistants (et des plus compétents) puissent affirmer qu'il y a là un foyer profond. On attend cependant.

Durant le mois de juin, le volume de la cuisse augmente de un tiers, au niveau de la fracture. La peau est lisse, tendue, les veines larges, développées. La tumeur est mal limi-

tée. En haut elle n'est qu'à quelques centimètres de l'aine; en bas elle est séparée du genou par la largeur de la main. L'axe de la cuisse n'est plus rectiligne. Le tiers supérieur rencontre les deux tiers inférieurs à angle obtus saillant en dehors. Enfin, la malade maigrit beaucoup. Vers la fin de juillet, ces signes n'ont fait qu'augmenter.

M. Péan, alors suppléant de M. Cusco, appelle M. Verneuil en consultation.

A tous les signes précédents, on en trouve un à ajouter : c'est un souffle très-intense que l'on trouve à l'auscultation. On l'entend à son summum à la partie antéro-intérieure de la tumeur; il va en s'affaiblissant peu à peu, à mesure qu'on remonte ou qu'on descend sur le trajet de la fémorale. A la partie externe de la tumeur, au contraire, on l'entend à peine. Les commémoratifs, rapprochés de tous ces signes, font conclure qu'il existe là : 1° une tumeur solide, dont la nature est indéterminée, vu les signes négatifs que donne l'examen de la malade; 2° que l'origine de cette tumeur est antérieure à la fracture, qui n'a été que consécutive. On rejette l'amputation, vu la maigreur, la débilité, le véritable état cachectique de la malade. Elle languit ainsi jusqu'au 15 octobre, où elle succombe.

A l'*autopsie*, on trouve les veines sous-cutanées triplées et quadruplées de volume. Les muscles de la cuisse sont repoussés en dehors. L'artère et la veine sont également bien éloignées du centre de la cuisse; leur calibre n'a pas diminué ni augmenté; mais, au lieu de trouver l'artère cylindrique, elle est aplatie, et présente deux faces accolées; elle est tendue et un peu diminuée d'épaisseur : toutes choses qui s'expliquent par le refoulement qu'elle a subi, et qui donnent, à leur tour, l'explication du souffle qu'on rencontrait sur le vivant.

Au-dessous de tout cela, on trouve une énorme tumeur, du volume d'une grosse tête de fœtus; elle est fusiforme, limitée par un tissu comme fibreux : confusion probable du tissu cellulaire et du périoste. Cette sorte de membrane enveloppante se continue de haut en bas avec le périoste sain. Du fémur, il reste l'extrémité supérieure, jusqu'à 3 cent. au-dessous du

petit trochanter, et l'extrémité inférieure, jusqu'à 6 ou 8 cent. au-dessus des condyles.

On fait une longue incision du haut en bas de la tumeur et dans toute son épaisseur, et l'on trouve une masse demi-fluide, rougeâtre, logée dans des aréoles, ou plutôt dans des débris de tissus osseux. Il semble, en effet, que toute la partie moyenne du fémur ait été boursoufflée dans chacun des points de son épaisseur, de façon qu'il existe, dans toute la masse de la tumeur, des trabécules osseux, ici, reliés entre eux, là, au contraire, séparés. Ces trabécules sont, d'ailleurs, très-minces, très-friables, et se laissent écraser sous le doigt. C'est dans leurs intervalles que se trouve la pulpe rougeâtre; elle s'écoule quand on vient à la comprimer; dans d'autres points, et surtout vers la périphérie, elle est un peu plus résistante et incomplétement ramollie.

Examinée sous le microscope, cette pulpe présente une quantité considérable de myéloplaxes, quelques médullocèles, et enfin des particules graisseuses, le tout mélangé de globules rouges en voie de régression.

Rien, d'ailleurs, à signaler dans les autres points du corps, sinon un œdème de tout le membre malade, œdème qui, en raison de sa durée, est très-résistant. Aucun dépôt, de quelque nature qu'il soit, ni dans les poumons, ni dans les autres organes splanchniques, ni dans les autres parties du squelette.

Obs. VIII. — Fracture de la colonne vertébrale au niveau des neuvième et dixième vertèbres dorsales. — Destruction complète de la moelle. — Etat typhoïde. — Mort. — Autopsie, par M. E. Nicaise, interne des hôpitaux.

D. E., garçon maçon, âgé de vingt-quatre ans, entre le 3 novembre 1865, à l'hôpital de la Pitié, dans le service de M. Gosselin. La veille, cet homme a fait une chute d'un premier étage, sur le sol ; il a perdu connaissance.

A son arrivée nous constatons une perte absolue de la sensibilité superficielle et profonde des membres inférieurs, ainsi

qu'une perte complète de la motilité; la défécation et la miction ne se font plus; la respiration est gênée.

Le 5 novembre, la paralysie remonte jusqu'à l'ombilic, la respiratiou s'embarrasse.

Le 6, il survient de la fièvre, la peau est chaude; l'urine, toujours acide, prend une odeur forte, pénétrante, malgré le cathétérisme. Le malade a un aspect typhoïde qui se prononce surtout le 7, peau chaude, fièvre, épistaxis abondante symptômes de congestion pulmonaire. L'état général s'aggrave, et la mort arrive le 11 novembre, à 4 heures du soir.

Autopsie le 13. Légère hémorrhagie méningée sur la surface convexe du lobe postérieur droit; par places opalescence des méninges et légère injection.

Les poumons sont fortement congestionnés à leur partie postérieure, surtout à gauche.

En examinant la colonne vertébrale, nous trouvons: à la huitième dorsale, l'apophyse épineuse fracturée à sa base; la neuvième dorsale, l'apophyse épineuse également fracturée à sa base, les lames séparées du corps et des apophyses transverses; ces dernières sont libres. Le bord supérieur des lames est fracturé et adhérent au ligament jaune. Rien au corps; mais comme on le voit, l'arc postérieur est complétement brisé.

A la dixième dorsale; l'apophyse épineuse est intacte, les lames sont séparées du corps et leur bord supérieur détaché encore et adhérent au ligament jaune; les apophyses transverses sont également fracturées. Le corps de cette vertèbre est le seul brisé; il est fracturé comminutivement à sa partie supérieure, en avant et en arrière, ce qui lui donne une forme arrondie. La portion fracturée en avant est adhérente au cartilage qui unit la dixième et la neuvième dorsale; en arrière la portion fracturée a subi un déplacement considérable; elle s'est fléchie dans le canal rachidien de manière à venir s'appliquer à la face postérieure du corps de la neuvième.

En outre, les deux fragments de la colonne vertébrale chevauchent l'un sur l'autre, l'extrémité supérieure du fragment inférieur (dixième vertèbre), se porte en haut et en arrière et refoule dans le canal les esquilles osseuses.

Il n'y a pas d'épanchement sanguin dans le canal rachidien, seulement de l'infiltration au-dessus de la fracture, infiltration sanguine qui se continue par les trous de conjugaison dans le tissu cellulaire sous-pleural.

Les membranes de la moelle sont intactes; la moelle elle-même est injectée légèrement au-dessus de la fracture, ramollie et rougeâtre au-dessous.

Au niveau de la partie supérieure, du corps de la dixième dorsale, à l'endroit où les débris de ce corps sont enfoncés dans le canal, la moelle est complétement détruite dans l'étendue de 1 centim. ; elle est comprimée aussi en arrière par les débris de la neuvième dorsale. Là, elle a le volume d'une plume de corbeau, et n'est constituée que par les racines rachidiennes, sans pulpe. Au-dessus et au-dessous, on trouve une bouillie rougeâtre, au milieu des racines rachidiennes; la moelle, dont les lésions occupent une étendue de 7 à 8 centimètres, reprend peu à peu son volume normal, en restant effilée dans une étendue de 4 à 5 centimètres.

Réflexions. — 1° Les fractures ne peuvent dans ce cas, s'expliquer par une flexion forcée, car alors les lésions les plus considérables seraient en avant et non en arrière. Il y a eu bien plutôt un mécanisme combiné de pénétration et de flexion en arrière, amenant des fractures dans l'arc postérieur des huitième, neuvième et dixième dorsales, et un chevauchement du fragment inférieur en arrière;

2° On voit aussi que les ligaments jaunes ont résisté plus que les os, et que le bord supérieur des lames leur est resté adhérent;

3° La fracture est comminutive, et comme nous l'a fait remarquer M. Gosselin, les fractures de la colonne vertébrale par cause indirecte, peuvent donc, comme les fractures directes, celles par armes à feu, par exemple, former des fragments, des esquilles qui compriment la moelle;

4° Les lésions de la moelle rendaient toute guérison impossible, et la trépanation du rachis était au moins inutile;

5° Quant à l'aspect typhoïde, l'explication en est difficile à donner; faut-il l'attribuer à l'hémorrhagie méningée, à la méningite ou à l'effet d'un traumatisme considérable, d'une

perturbation profonde de toute l'économie, s'accompagnant d'une destruction de la moelle; M. Gosselin dans sa Clinique semblait disposé à admettre cette dernière explication.

Outre la rétention d'urine, il y a dans ces cas des troubles de la sécrétion urinaire; chez notre malade, l'urine était foncée, à odeur forte, pénétrante, mais toujours acide. Au début de la rétention d'urine simple, sans traumatisme, ni lésions de la moelle, l'urine n'a pas ces caractères; ce n'est que plus tard qu'elle les prend. Le trouble de la sécrétion urinaire ne peut-il amener des altérations du sang en y laissant des principes qui devraient être éliminés, ou bien une partie de cette urine altérée peut-elle être absorbée et donner lieu à une urinémie? L'état typhoïde peut-il être la conséquence de ces phénomènes?

Obs. IX. — Cancer du corps de l'utérus faisant saillie dans la cavité utérine, sous forme d'un champignon implanté sur la paroi postérieure. — Col utérin parfaitement sain. — Absence d'hémorrhagie, malgré l'ulcération de la tumeur. — Mort par le choléra. — Autopsie; par M. Rigal, interne des hôpitaux.

Joséphine C..., âgée de 50 ans, soutacheuse, entre à l'hôpital Saint-Louis, le 11 avril 1865, dans le service de M. le docteur Cazenave, pour un eczéma de la tête et du cou.

Femme grande, maigre, de constitution moyenne, de tempérament nerveux.

Elle raconte que son père est mort d'une hydropisie, sa mère par suite d'un anévrysme. Depuis longtemps, elle a fréquemment un suintement derrière les oreilles, que l'on doit sans doute rapporter à un eczéma. Elle a été réglée à 18 ans; la menstruation a toujours été un peu irrégulière. A l'âge de 20 ans, elle a eu une fausse-couche sans cause connue; quelques années après, elle a eu la fièvre typhoïde.

Joséphine C.... fait remonter sa maladie actuelle à l'année

1846. L'eczéma débuta par l'oreille gauche, et s'étendit graduellement à toute la tête et au cou. Il a subsisté depuis lors en subissant des alternatives de bien et de mal. En mai 1863, Joséphine C.... entra à l'hôpital Saint-Louis; après un séjour de six mois, elle sortit très-améliorée; mais, quelques mois après, l'eczéma avait repris toute son intensité.

Au moment de son entrée, en avril 1865, la malade avait toute la tête et le cou couverts d'une éruption eczémateuse donnant lieu à un suintement abondant et à un prurit très-vif. On employa les préparations arsénicales à l'intérieur, les cataplasmes de fécule et les bains d'amidon. L'eczéma perdit peu à peu de son acuité, le suintement diminua ; mais le prurit resta toujours vif.

En juillet, l'eczéma se présentait avec tous les caractères de la chronicité ; on continuait les préparations arsénicales et on faisait prendre des bains alcalins, quand la malade ressentit pour la première fois des douleurs assez vives dans le bas-ventre. On suppose que ces douleurs étaient liées à la menstruation qui, nous l'avons dit, était irrégulière et difficile; mais la persistance de ces douleurs, leur acuité, qui devint très-grande et s'augmentait par la pression de l'hypogastre. l'apparition d'un écoulement leucorrhéique abondant firent penser que tous ces accidents étaient liés à une maladie utérine. Le toucher, très-douloureux du reste, révèle une légère augmentation de volume du corps de l'utérus, qui était en même temps moins mobile et très-douloureux. Le col parut sain. L'examen au spéculum ne put être supporté : dès que cet instrument était introduit un peu profondément dans le vagin, la malade éprouvait de telles souffrances, qu'elle s'agitait avec force, et tout examen devenait impossible. Certains jours, on observait un peu de fièvre; mais, le plus souvent, la fièvre était nulle, malgré la vivacité des douleurs. Celles-ci étaient déchirantes : la malade se tordait dans son lit; elles variaient beaucoup d'intensité d'une heure à l'autre, et s'accompagnaient toujours d'un écoulement leucorrhéique abondant. On diagnostiqua une urétrite avec catarrhe utérin et pelvi-péritonite, et on se demanda si tous les symptômes observés ne pouvaient pas être rapportés à un eczéma de la

muqueuse utéro-vaginale. Au bout d'une quinzaine de jours environ, c'est-à-dire vers la fin de juillet, il survint une amélioration notable : les douleurs et l'écoulement diminuèrent. On avait employé des bains, cataplasmes et lavements laudanisés.

Dix jours après, le 10 août, retour des douleurs et de l'écoulement avec la même intensité; emploi des mêmes moyens thérapeutiques : amélioration considérable après cinq jours.

Le 26 août, les mêmes accidents se montrent de nouveau, et cessent après un arrêt de trois jours. Le toucher fait de nouveau constater l'augmentation de volume de l'utérus, son peu de mobilité et son état douloureux. Examen au spéculum impossible, à cause des douleurs excessives qu'il détermine.

Pendant les six semaines suivantes, jusqu'au 14 octobre, Joséphine C.... fut tourmentée à plusieurs reprises par les mêmes accidents, survenant tous les cinq à six jours, sous forme d'accès d'une durée de deux à quatre jours.

Pendant les derniers accès, l'écoulement vaginal était sanguinolent, mais jamais il ne survint la moindre hémorrhagie. L'écoulement était formé par un liquide muco-purulent assez épais, non fétide, strié de sang, ou rougeâtre; il devenait très-abondant pendant les accès douloureux; dans l'intervalle, il était très-peu marqué. Cette rémittence très-accusée de la douleur et de l'écoulement nous avait confirmé de plus en plus dans cette pensée que ces phénomènes étaient liés à des poussées successives d'eczéma sur la muqueuse utéro-vaginale.

L'état général s'était altéré peu à peu depuis le début de la maladie : les fonctions digestives étaient devenues languissantes ; la malade avait maigri d'une manière notable. Le teint était devenu très-pâle; mais il n'offrait pas la coloration jaune-paille de la cachexie cancéreuse.

Le 14 octobre, la malade fut prise tout-à-coup de vomissements, de diarrhée et de crampes : c'était le début d'une diarrhée qui, marchant avec une grande rapidité, amena la mort en vingt-quatre heures, dans la période d'algidité.

Autopsie.

Congestions sanguines viscérales étendues et intenses, sur-

tout dans les poumons; psorentérie intestinale. Je n'insisterai pas davantage sur ces lésions, qui étaient le fait du choléra. Notre attention se porta tout spécialement sur les organes génitaux, du côté desquels on avait observé, pendant la vie, des phénomènes assez remarquables; voici ce qu'un examen attentif nous révéla : des adhérences nombreuses; quelques-unes récentes, la plupart anciennes, unissaient les anses inférieurs de l'intestin grêle, et surtout le bord inférieur du grand épiploon, au fond de l'utérus et à plusieurs points des ligaments larges et du petit bassin; dans plusieurs endroits, au niveau des adhérences, le péritoine est rouge, vascularisé; en aucun point, on ne constate du pus ou des fausses membranes.

L'utérus est augmenté de volume et rendu peu mobile par les adhérences; l'ovaire droit adhère solidement à sa partie postéro-latérale; l'ovaire gauche est libre; mais il est le siége d'un kyste séreux uniloculaire du volume d'un œuf de poule. Quelques adhérences unissent ce kyste à la paroi du bassin.

L'utérus, enlevé, mesure 10 cent. dans le sens vertical, sur 7 dans le sens transversal.

Le col est parfaitement sain; la muqueuse vaginale est pâle, comme macérée.

On pratique, sur la partie antérieure et médiane de l'utérus, une section qui montre l'intérieur de la cavité utérine. On constate alors, sur la paroi postérieure, une tumeur piriforme, implantée, par sa grosse extrémité, sur la paroi utérine. Son volume est un peu supérieur à celui d'un œuf de pigeon; sa surface est ramollie et se détache par le grattage, sous forme de putrilage. A la coupe, cette tumeur se présente sous l'aspect de la matière cérébrale. Sa consistance augmente à mesure qu'on se rapproche du point d'implantation, où elle se continue sans ligne de démarcation avec le tissu utérin. A l'œil nu, cette tumeur paraît peu vasculaire. La muqueuse de la cavité utérine ne présente rien de particulier.

L'examen microscopique montre que cette tumeur est constituée, à la superficie, par de grosses cellules en raquette, ou irrégulièrement polygonales, contenant un ou plusieurs très ros noyaux : quelques-uns de ces noyaux sont libres; à la

partie centrale, ces cellules sont mêlées d'un certain nombre de fibres-cellules dont le nombre augmente à mesure qu'on se rapproche du point d'implantation de la tumeur; à ce niveau, les grosses cellules à noyaux multiples deviennent très-rares et disparaissent enfin complétement. On ne trouve plus, sous le champ du microscope, que les fibres lisses du tissu utérin, qui paraît sain dans presque toute son épaisseur. La tumeur s'est développée seulement à sa surface interne, et, dans l'épaisseur de la muqueuse utérine, elle s'est accrue en se portant vers la cavité de l'utérus.

Les éléments anatomiques de cette tumeur étaient disposés de telle façon, qu'on aurait pu croire que les cellules dites cancéreuses de la superficie s'étaient formées aux dépens des fibres-cellules normales du tissu utérin; on voyait, en effet, dans le champ du microscope, tous les degrés de la transformation : d'abord les fibres-cellules normales, puis des cellules en raquette très-allongées, avec un gros noyau, qui ne paraissaient être que des fibres-cellules transformées, dont une des extrémités serait devenue large et arrondie, et dont le noyau aurait grossi.

En se rapprochant de la superficie, on trouvait des cellules encore allongées, mais dont la forme en raquette était moins accusée; venaient enfin des cellules polygonales plus ou moins volumineuses, dont la forme permettait encore quelquefois de soupçonner la disposition primitive en raquette; on voyait, en un mot, tous les degrés de la transformation. La conclusion à tirer de cet examen eût été que les fibres-cellules normales pouvaient devenir, par des modifications successives, des cellules cancéreuses; que le cancer, en un mot, pouvait naître d'emblée dans le tissu musculaire. Nous ne formulerons pas cette conclusion, parce que tous les faits observés jusqu'à présent la démentent; nous signalons seulement ce résultat à l'examen microscopique, laissant à d'autres le soin d'établir, par de nouvelles observations, s'il y a quelque chose de vrai dans cette hypothèse.

Les ovaires étaient unis au corps de l'utérus par quelques adhérences celluleuses, et rejetés un peu en arrière du bord

utérin. L'ovaire gauche présentait un kyste séreux uniloculaire, de la grosseur d'une orange mandarine.

Dans aucun autre organe, on n'a trouvé de production cancéreuse. Les ganglions lombaires étaient un peu volumineux, quelques-uns atteignaient le volume d'une noisette; mais leur tissu était mou, d'une coloration gris-rougeâtre à la coupe, et leur tuméfaction pouvait être tout aussi bien rapportée au travail inflammatoire qui s'était fait dans le petit bassin, qu'à la tumeur utérine.

La muqueuse vaginale n'offrait pas d'altérations appréciables; elle était blanchâtre et un peu ramollie à la superficie.

Réflexions. — Nous considérons cette observation comme un exemple de cancer de l'utérus, ayant débuté par le corps de l'organe, alors que le col restait parfaitement sain. Ce cancer a pris naissance à la face interne de la matrice, dans la muqueuse et dans la partie subjacente du tissu utérin. Nous basons ce diagnostic: 1° sur la structure de la tumeur (grosses cellules à gros noyaux et noyaux isolés très-volumineux) ; 2° sur son ramollissement et l'aspect de la coupe (tissu cérébriforme) ; 3° sur la violence des douleurs ; 4° ce diagnostic se fait, enfin, par exclusion, nous ne savons pas, en effet, qu'aucune autre tumeur utérine puisse présenter ces trois caractères réunis. Le siége superficiel de la tumeur, son développement, surtout vers l'extérieur, son peu d'ancienneté, nous expliquent, jusqu'à un certain point, que les ganglions lymphatiques aient pu rester sains et qu'il n'y ait pas eu de cachexie.

Nous appelons l'attention sur les difficultés que présentait le diagnostic; ces difficultés étaient insurmontables pendant tout le temps que la malade a été soumise à notre observation. Les hémorrhagies utérines, si habituelles dans le cancer, faisaient ici défaut ; l'écoulement vaginal blanc, assez épais, nullement fétide, ne rappelait, en aucune manière, l'ichor cancéreux ; l'acuité des douleurs était, dans cette observation, le phénomène le plus saillant, ce symptôme aurait acquis une grosse importance lors de l'apparition des premiers signes de la cachexie, et aurait servi à poser le diagnostic.

Nous dirons, enfin, que cette observation peut être rapportée à l'appui de cette opinion de quelques auteurs dermatologistes,

que la dartre et le cancer sont des manifestations d'une seule et même diathèse, se traduisant suivant sa puissance, son ancienneté et la constitution du sujet, tantôt par des maladies cutanées, tantôt par des productions cancéreuses.

M. *Bouchard*. Il s'agit, évidemment, d'un cancer utérin, ayant débuté par le corps, ou plutôt ayant débuté dans une portion surajoutée au corps. J'aurais tendance à croire qu'il s'agit d'un corps fibreux devenu cancéreux ; le pédicule de la tumeur n'a donné que des corps fusiformes, comme un corps fibreux. Je ne crois pas qu'on puisse admettre ces transformations des fibres musculaires en cellules cancéreuses.

M. *Chassaignac*. Cette présentation est intéressante, car le fond de l'utérus offre rarement du cancer ; je ne trouve pas, dans ce corps polypiforme, les caractères d'une tumeur fibreuse énucléable ; il me semble que c'est dans le tissu utérin que sont nés les éléments cancéreux.

M. *Hayem :* Les dessins ne me donnent aucune preuve péremptoire en faveur de la nature cancéreuse de la tumeur ; il est rare, en effet, que les cancers soient limités à l'organe ; les ganglions sont envahis le plus souvent et, ici, les ganglions étaient sains.

M. *Rigal :* La superficie de la tumeur montrait des cellules avec noyaux volumineux. Sans croire à la spécificité de ces cellules, j'admets que leur présence indique que la tumeur tendait à s'éliminer. Quant à mes figures, elles ont été prises sur la même coupe, aussi bien celles qui représentent les fibres des cellules normales, que celles qui représentent leurs déformations ; c'est ce qui m'a permis de hasarder l'hypothèse que j'ai soumise à la Société.

M. *Hayem :* Ce serait la première fois qu'on aurait vu la transformation de fibres musculaires en cellules cancéreuses ; quant aux cellules dont j'ai le dessin sous les yeux, elles ressemblent à des cellules épithéliales ou embryo-plastiques, à des fibres-cellules détachées en les râclant. Ce qui caractérise le tissu dit cancéreux, ce sont plutôt des alvéoles, un suc spécial, et la propagation facile aux ganglions ; je ne vois ici

qu'une tumeur qui a irrité la muqueuse et déterminé la formation d'un épithélium altéré.

M. *Rigal :* Je sais bien qu'une semblable transformation n'a jamais été observée ; aussi, n'ai-je aucune objection à faire à l'opinion de M. Hayem, qui me paraît fort plausible.

M. *Ranvier :* L'examen n'a pas été suffisant ; ces cellules ressemblent à celles qu'on trouve dans les alvéoles du tissu cancéreux ; il faudrait faire un nouvel examen.

XLe ANNÉE. — DÉCEMBRE 1865.

SOMMAIRE :

EXTRAITS DES PROCÈS-VERBAUX. — Hématomes de la dure mère. — 2. Mal de Pott. Lésions de la moelle. — 3. Fibrome du nerf tibial postérieur. — 4. Psorentérie du choléra. — 5. Ganglions axillaires cancéreux. — 6. Tumeur cartilagineuse de la parotide. — 7. Cancer du sein. — 8. Encéphaloïde du sein. — 9. Fracture du bassin. — 10. Calcul de la vessie.

OBSERVATIONS. — I. Cicatrice cellulaire, couleur jaune fauve, observée dans le lobe postérieur du cerveau d'une femme qui présentait un commencement d'aphasie, par M. MALHENÉ, interne des hôpitaux.

II. Péricardite avec deux variétés de fausses membranes, les unes de date ancienne, les autres de formation récente, hypertrophie du cœur, maladie de Bright, par M. L. FONTAN, interne des hôpitaux.

III Rétrécissement de l'œsophage, par hypertrophie de la tunique musculaire, par M. L. FONTAN, interne des hôpitaux.

IV. Sacro-coxalgie, par M GADAUD, interne des hôpitaux.

V. Tumeur blanche du genou droit ; amputation de la cuisse mort ; par M. BURLAUD, interne des hôpitaux.

VI. Chute d'un 5e étage ; fractures multiples ; mort ; autopsie par M. BURLAUD, interne des hôpitaux.

VII. Hématocèle péri-utérine. Grossesse tubaire. Mort ; par M. ANGER, interne des hôpitaux.

VIII. Des altérations histologiques des cartilages dans les tumeurs blanches, par M. le docteur RANVIER.

IX. Rapport de M. CORNIL, sur des polypes de l'estomac, présentés par M. H. LIOUVILLE.

PRÉSIDENCE DE M. CRUVEILHIER.

1. ***Hématomes de la dure-mère.***

M. *Liouville :* Je présente deux hématomes, de volume et de poids considérables, trouvés à la face interne de la dure-mère, chez deux paralytiques généraux de l'hospice de Bicêtre.

L'une de ces poches hématiques a été trouvée sur un paralytique général, mort du choléra, à l'âge de 50 ans. Malade depuis 3 ou 4 ans, les symptômes prirent, le 10 mai 1865, plus d'acuité, il survint des troubles du côté des mouvements. A l'autopsie, on trouve le lobe cérébral droit très-déprimé à sa partie antérieure et latérale par le kyste hématique. A ce niveau, les méninges, pie-mère et arachnoïde, offraient un certain épaississement. Le kyste était dur, bosselé, piriforme, se détachait assez bien, retenu qu'il était à peine par quelques petits tractus et par une sorte de couche un peu poisseuse. Son poids est de cent cinquante grammes, et l'incision que j'y pratique sous les yeux de la Société donne issue à du sang noir et à quelques petits caillots. La paroi de la poche est très-épaisse et semble constituée par plusieurs feuillets assez adhérents.

Le lendemain, je trouvai dans le crâne d'un autre paralytique général, au niveau de la face externe de l'hémisphère cérébral gauche, une poche presque du même volume. L'affection remontait à 1860, et avait présenté un appareil symptomatique assez intéressant : cris hydro-encéphaliques, perte de la parole sans hémiplégie droite, contracture, puis rétrac-

tion des avant-bras. Dans ces derniers temps, il y eut un affaiblissement de l'ouïe et de la vue. La poche que je présente contenait cent trente à cent cinquante grammes de liquide blanchâtre. C'était de la sérosité albumineuse, mais sans cristaux d'hématoïdine ; (peut-être l'examen microscopique a-t-il été fait trop tard).

La tumeur avait également comprimé extérieurement le lobe cérébral. Ses parois étaient aussi assez épaisses et comme constituées par plusieurs feuillets.

Je la regarde comme un état plus avancé de la lésion dont je présentais tout à l'heure un exemple si remarquable. Ces deux faits, trouvés dans le cours d'une affection de même nature, méritaient d'être rapprochés. La plupart de ces renseignements m'ont été fournis par mes collègues, MM. Guibal et Bouchereau, qui avaient suivi le malade avant son entrée dans nos salles de cholériques.

---

2. *Mal de Pott. Lésions de la moelle.*

M. *Bouchard* présente la moelle épinière d'un enfant atteint de mal de Pott. Cet enfant était une petite fille de 11 ans et demi, employée dans un ouvroir. Depuis quelque temps, sa santé dépérissait ; elle éprouvait des douleurs lombaires ; bientôt la marche devint impossible. La paraplégie, d'abord légère, augmente bientôt, et la jambe droite s'affaiblit tellement que l'enfant ne peut plus la soulever au-dessus du lit. En même temps que survenaient ces altérations du mouvement, on voyait apparaître des douleurs le long du sciatique, mais la sensibilité était intacte. Des convulsions à forme tonique se montrent, suivies bientôt d'incontinence d'urine ; les mouvements reflexes, après avoir persisté dans toute leur intégrité, disparaissent ; des eschares surviennent, et la petite malade meurt avec les symptômes de l'infection putride. La durée de l'affection a été très-courte, à peu près un mois.

A l'autopsie, on trouve une gibbosité très-peu prononcée,

formée par la saillie de la huitième vertèbre dorsale ; on rencontre des tubercules coexistant avec des séquestres ; une couche de pus soulevait la dure-mère et comprimait la moelle. A l'ouverture de la dure-mère, on ne trouve ni méningite ni médullite, les parties ont leur coloration normale.

Deux coupes sont pratiquées ; l'une à la partie supérieure, l'autre à la partie inférieure de la moelle.

D'après les cas analogues, décrits par Turck, les cordons postérieurs seraient seuls altérés au-dessus de la lésion ; au-dessous d'elle, les cordons antéro-latéraux participeraient à l'altération.

M. *Hayem :* J'ai plusieurs fois observé les mêmes lésions; mais il faut qu'il existe un ramollissement assez avancé au niveau du point lésé. L'année passée, j'observai un malade atteint de paralysie au membre inférieur du côté gauche ; plus tard, il survint un abcès par congestion, plus une paraplégie complète. L'altération consistait en une arthrite vertébrale ; la dure-mère était soulevée par un peu de pus ; on trouvait au microscope les lésions signalées par M. Bouchard, d'après Turck ; mais il y avait ramollissement des tubes nerveux, au niveau du point altéré et destruction de ces tubes.

M. *Bouchard :* Il semble que, pour M. Hayem, il n'y ait pas de lésion qu'il n'y ait, en même temps, de paraplégie. J'ai vu un cas dans lequel il y a eu une arthrite cervicale avec compression du bulbe ; les accidents ont été rapides ; au bout de 12 jours, il y avait des altérations descendantes de la moelle ; la lésion consistait en la présence de corps granuleux et de granulations graisseuses. Mais les tubes nerveux n'étaient pas détruits dans leur continuité.

M. *Hayem :* J'ai voulu parler seulement des cas chroniques; dans les cas aigus, il peut en être autrement. J'ai présenté à la Société un cas de mort subite par arthrite cervicale ; les membres inférieurs étaient paralysés ainsi que le membre supérieur gauche. La moelle avait été comprimée par luxation de l'axis, et il n'y avait pas d'altération dans les cordons médullaires ; j'ai examiné le tissu nerveux à l'état frais et à l'état sec.

M. *Bouchard :* Dans les cas où l'affection offre une marche rapide, les altérations anatomiques sont les mêmes que dans les cas de compression lente. J'ai observé une jeune fille chez laquelle la compression était déterminée par une accumulation de liquide et se faisait également, par conséquent ; les lésions anatomiques étaient identiques à celles que je viens de décrire. J'ajouterai, cependant, que dans les cas où l'affection marche lentement, il y a une destruction des tubes nerveux. Je l'ai vu dans un cas où une tumeur épithéliale aplatissait la moelle, sans qu'il y eût trace de ramollissement.

---

3. *Fibrome du nerf tibial postérieur.*

M. *E. Cruveilhier* présente une tumeur développée sur le trajet du nerf tibial postérieur.

Cette tumeur trouvée sur un sujet consacré aux dissections occupe toute la partie comprise depuis l'arcade du soléaire jusqu'au ligament annulaire du tarse.

Elle est d'un jaune rougeâtre et offre des bosselures très marquées. Lorsqu'on fait l'incision du névrilème, on voit la tumeur faire hernie à l'extérieur et l'on s'aperçoit que chacun des lobes peut être, pour ainsi dire, isolé et se trouve séparé des autres, par un diaphragme fibreux assez complet.

L'examen microscopique de la tumeur a fait reconnaître un fibrôme du cordon nerveux ; on trouvait beaucoup de capillaires dans le tissu, ce qui explique l'aspect jaune rougeâtre qu'il présente.

---

4. *Psorenterie du choléra.*

M. *Liouville.* Je puis donner quelques détails sur la psoren-

terie des cholériques à l'hospice de Bicêtre. Dans la seule division des aliénés de Bicêtre il s'est montré quelques cas de choléra, dix environ. Tous avaient de la psorenterie, mais tous les sujets de la même division qui ont succombé à des maladies intercurrentes avaient de la psorenterie. Ainsi, on en a trouvé chez un pendu et chez un épileptique, mort subitement pendant un accès. Or, dans les autres divisions de l'hospice, séparées, on le sait, de celles des aliénés, où il ne s'est pas montré un seul cas de choléra bien net, les autopsies ne montrèrent aucun développement des follicules isolés. Préoccupé de cette idée, j'ai tenu, aidé par quelques-uns de mes collègues, à faire cette recherche sur un grand nombre de cas; ils ont tous été concordants.

---

5. *Ganglions axillaires cancéreux.*

M. *Parmentier* présente des ganglions axillaires cancéreux enlevés à une femme opérée cinq ans auparavant d'un cancer du sein, par M. Demarquay.

Il y a donc eu pendant cinq ans absence de récidive, et c'est une preuve que l'on a raison de faire de bonne heure les opérations. Nous voyons aussi que les ganglions durs qui surviennent aux environs d'un carcinôme sont altérés dès le début, contrairement à ce que disait Lisfranc, qui prétendait qu'on pouvait laisser les ganglions axillaires.

M. *Cornil.* J'ai examiné au microscope ce tissu ganglionnaire : J'ai été frappé de l'absence du suc et de la dureté de ces masses ; aussi croyais-je ne pas avoir affaire à un cancer. J'ai trouvé les caractères anatomiques d'un cancer d'une espèce peu commune, mais que j'avais eu déjà l'occasion d'observer plusieurs fois. Le tissu morbide était constitué par des cellules épithéliales pavimenteuses de petit volume et mélangés à ces cellules des noyaux de même diamètre : ces cellules sont disposées de telle manière qu'elles circonscrivent des cavités. Sur une coupe perpendiculaire on voit une couche

aréolaire parsemée de cavités; sur une coupe longitudinale ces cavités glandiformes sont anastomosées et parallèles. C'est dans un cancer utérin que j'ai observé pour la première fois cette disposition anatomique. Ces tumeurs offrent comme caractère clinique de se développer très lentement; il y a quelques rapports entre l'épithélioma et ces tumeurs. M. Robin les dénomme : tumeurs hétéradéniques ou épithélioma glandulaire. Il se fait dans les ganglions voisins de la mamelle des productions glandulaires analogues à ceux de la mamelle. Les culs-de-sac n'ont pas de membrane hyaline; il n'y a que des cellules et pas de membrane limitante; les cellules, je l'ai déjà dit, sont formées d'épithélium nucléaire et pavimenteux; c'est un cas d'hétérotopie.

---

6. *Tumeur cartilagineuse de la parotide.*

M. *Ranvier.* Voici une tumeur de la parotide enlevée par M. Gosselin. Une première opération avait eu lieu il y a dix ans. Cette tumeur est lobulée, dure, offrant une grande résistance à la section ; c'est évidemment un enchondrôme. On trouve, au microscope, des cellules étoilées, desquelles partent des tubes qui vont à d'autres cellules ; ce sont bien des tubes et non des fibres, car traités par la teinture d'iode, on voit très-distinctement les cellules et les tubes.

Dans cette espèce de tumeur cartilagineuse il n'y a pas de capsule de cartilage ; on trouve une substance fondamentale et des cellules, au lieu de rencontrer de véritables capsules comme celles que l'on trouve dans les fibro-cartilages et dans les cartilages réticulés ; on trouve un tissu cartilagineux analogue à celui qui constitue ce tissu chez la raie.

---

7. *Cancer du sein.*

M. *Gadaud* : Vincent (Clotilde), entrée le 14 novembre 1865,

marchande, âgée de 44 ans, née à Paris, et demeurant dans le faubourg Saint-Martin depuis 20 ans.

A toujours été bien réglée. Cependant, santé très-délicate, sans jamais avoir fait de maladies.

Chlorotique. Mariée à 19 ans, elle a eu un enfant, qui est mort du croup à l'âge de six mois.

Il y a huit ans, elle s'est aperçue d'une petite grosseur à la partie inférieure du sein, sans aucune douleur. La malade ne peut guère dire si la peau était adhérente. Aucune gêne. Pourtant, elle éprouvait quelques inquiétudes. Il y a un mois, augmentation presque subite de volume, sans douleur. Cependant, quelques picotements.

La malade a consulté plusieurs médecins, qui lui ont prescrit l'application de diverses pommades. Aujourd'hui, elle veut être débarrassée de sa tumeur à tout prix.

Aspect extérieur du sein non modifié. Pas d'augmentation de volume. Seulement, à la partie inférieure, deux petites bosselures, noirâtres, molles, fluctuantes, mais parfaitement indolores, car la malade peut s'essuyer sans précaution et sans provoquer aucune douleur. Il n'y a point de changement de coloration de la peau.

Au toucher, on sent une tumeur grosse comme un gros œuf de dinde, inégale, marronnée, située à la partie inférieure et externe du sein ; adhérente au reste de la glande, qui s'en distingue très-bien par sa consistance, et parfaitement mobile comme elle sur la paroi thoracique.

La peau est adhérente à la tumeur, surtout au voisinage des petits mamelons. Ces derniers se sont formés, il y a une quinzaine de jours, sans cause traumatique ; du moins, la malade n'en indique aucune.

Le diagnostic ne saurait être douteux qu'entre une tumeur adénoïde et une tumeur maligne.

Une ponction exploratrice, faite sur le mamelon fluctuant, n'amène aucun liquide. Mais, en analysant au microscope le sang qui s'écoule de la plaie, on ne trouve que des cellules d'épithélium avec des cellules granuleuses ressemblant à celles de l'inflammation.

Opération pratiquée par M. Verneuil, le 25 novembre.

L'examen microscopique, fait par M. Cornil, démontre l'existence d'un suc cancéreux, les culs-de-sac glandulaires remplis de cellules épithéliales, qui oblitèrent ces canaux et en ont détruit quelques-uns. Guérison.

---

8. *Encéphaloïde du sein.*

M. *Gadaud :* Chany (Françoise), 60 ans, sans profession, entrée le 31 janvier 1866, service de M. Jarjavay.

Il y a sept semaines, cette malade s'est aperçue d'une grosseur au sein, à la suite d'un coup qu'elle prétendait avoir reçu d'un petit garçon. Depuis ce temps-là, elle s'apercevait que son corset la gênait. Il y a une douzaine d'années qu'elle n'a plus ses règles ; elle a eu quatre enfants, jamais de maladies ; rien dans les antécédents, ni dans la famille. Elle n'a jamais souffert dans le sein ; pas de douleur ; quelquefois, sensation d'un poids.

A l'extérieur, pas d'augmentation de volume à la mamelle ; un peu de rougeur à la partie interne du sein gauche. On sent une tumeur grosse comme un gros œuf de poule, parfaitement mobile, sans adhérences à la peau, non bosselée, faisant corps avec la glande et se déplaçant avec elle. La peau (quoique non adhérente) glisse pourtant moins au niveau de la tumeur que sur le reste de la glande. Elle est comme lisse et tendue, surtout au niveau de la douleur. Jamais d'hémorrhagies. Au toucher, un peu de douleur.

Cataplasmes pendant quelques jours. La tumeur ne diminue pas de volume.

Le 13 février, M. Jarjavay fait l'opération et enlève la totalité de la tumeur, qui ne présentait aucun prolongement dans les tissus sous-jacents.

Encéphaloïde parfaitement circonscrit, comme enkysté. Les bords sont durs ; la tumeur est ramollie au centre. Il n'y a point de membrane limitante. Suc cancéreux.

L'examen microscopique, fait par M. Cornil, montre des cellules à grands noyaux, à nucléoles brillants.

On trouve aussi une dégénérescence graisseuse des muscles sous-jacents à la glande mammaire, dont on a enlevé toute la partie avoisinant le mal.

---

9. *Fracture du bassin.*

M. *Peulevé* présente une fracture du bassin, observée chez une jeune fille de 17 ans, à la suite d'une chute du troisième étage.

Cette malade a vécu quinze jours et a succombé avec les signes d'une commotion du cerveau ; son pouls était lent, et elle a présenté des vomituritions pendant les derniers jours.

On avait observé une ecchymose dans la peau de l'abdomen, et des douleurs dans le bas-ventre. A l'autopsie, on ne trouva rien du côté du cerveau; mais le bassin offrait une double fracture. Celle qui était le plus en arrière partait de la crête iliaque, arrivait à l'échancrure sciatique, pénétrait dans la symphyse sacro-iliaque, dans laquelle on rencontrait un léger épanchement purulent. La table externe a été seule fracturée dans toute l'étendue de ce trajet.

Quant à la fracture antérieure, elle a intéressé la branche horizontale du pubis et la branche ascendante de l'ischion.

Le muscle psoas repose sur la fracture du pubis ; il est un peu soulevé par un des fragments, mais non enflammé.

Nous ne trouvons là aucune cause qui puisse expliquer la mort de cette jeune femme.

---

10. *Calcul de la vessie.*

M. *Boucher* présente un calcul volumineux, trouvé chez une

femme de 75 ans. Ce calcu a été enlevé par la taille médiane; il fallut faire, à cause du volume du calcul, la lithotritie dans la plaie; mais on ne put parvenir à le briser. Le poids de ce calcul est de 75 grammes, il a la forme d'un ovale allongé, et offre près de six centimètres dans son plus grand diamètre.

Obs. I. — Cicatrice celluleuse, couleur jaune fauve, observée dans le lobe postérieur du cerveau d'une femme qui présentait un commencement d'aphasie, par M. Malhéné, interne des hôpitaux.

La femme qui fait le sujet de cette note est âgée de 48 ans. Nous n'avons pu obtenir que peu de renseignements sur son compte, parce qu'elle s'exprime très-difficilement d'une part, et que, d'autre part, son mari est peu intelligent. Elle est restée quinze jours dans le service de M. Empis, à la Pitié ; elle est morte du choléra.

Elle était malade depuis trois ans, lors de son entrée. Dans le commencement, elle eut une espèce d'attaque, qui lui fit garder le lit deux ou trois jours ; elle avait perdu connaissance, mais l'avait recouvrée bientôt, et ne paraît avoir eu de l'hémiplégie à aucun moment.

Elle reprit ses occupations habituelles, mais, depuis ce temps, elle vit ses forces diminuer de jour en jour. Ses facultés intellectuelles s'affaiblirent également; voici son état lorsqu'elle entra à la Pitié.

Elle a perdu la mémoire d'un grand nombre de mots ; elle veut exprimer une idée et n'y parvient pas toujours; il faut l'aider alors, et, lorsqu'on lui a prononcé le mot, elle dit : « Ah! c'est cela, je l'avais oublié » ; elle n'a pas perdu la mémoire. Elle paraît bien y voir de loin, mais ne peut plus lire, à moins que les lettres ne soient très-grosses, et encore ne le fait-elle qu'après avoir épelé difficilement. Autrefois, elle écrivait très-bien; maintenant, elle ne peut plus tenir une plume ; elle ne peut enfiler une aiguille. Malgré cela, elle marche très-bien, tout en se fatiguant beaucoup ; elle se sert

bien de ses mains pour manger ou boire, et n'offre aucune trace de paralysie.

Ainsi, oubli de certains mots et affaiblissement général de ses facultés intellectuelles, avec affaiblissement corporel.

Cette femme fut prise du choléra le 27 novembre 1865 ; elle mourut le 29.

Autopsie faite 24 heures après la mort.

Cette autopsie fut faite avec beaucoup de soin, au point de vue du cerveau, et voici ce que l'on constata :

Un peu d'injection générale de la pie-mère, qui se laisse bien détacher et qui n'est nullement adhérente à la substance grise.

Le cerveau présente sa consistance normale ; il n'est ramolli en aucun point.

Aucune espèce d'altération sur les lobes antérieurs, ni sur les circonvolutions. La matière cérébrale, enlevée par tranches minces, ne laisse constater aucune lésion en avant.

Nous ne trouvons de lésions que vers le lobe postérieur du cerveau à la partie postérieure et externe du corps strié : là, des deux côtés, nous trouvons des cicatrices cellulaires, semblant résulter de l'accollement des parois d'un ancien foyer. Il en existait deux à gauche, l'une auprès du corps strié, l'autre à la partie tout-à-fait postérieure du lobe postérieur du cerveau. A droite, nous avions une seule cicatrice, dont les deux parois étaient réunies par du tissu cellulaire très-serré. Ces cicatrices offraient une teinte fauve-jaunâtre.

Ainsi, commencement d'aphasie et rien dans les lobes antérieurs, malgré la difficulté de s'exprimer qu'éprouvait la malade, et rien non plus dans les circonvolutions antérieures du lobe gauche, où l'on a voulu localiser le siége de l'aphasie.

Maintenant, doit-on rattacher ces cicatrices à d'anciens foyers hémorrhagiques ou à de l'encéphalite locale sans caillot ? On sait, en effet, que le professeur Lallemand a reconnu l'existence de cette dernière altération, ressemblant, à s'y méprendre, à la cicatrisation d'anciens foyers hémorrhagiques.

Telle est la question ; elle est difficile à résoudre dans le cas présent, peut-être même impossible.

M. *Bouchard :* Je viens d'examiner la pièce de M. Malhéné. Je ne crois pas qu'on puisse dire que les lobes antérieurs sont sains ; si l'on déplisse le cerveau, on voit que la substance blanche de la troisième circonvolution est détruite ; il est vrai que c'est la troisième circonvolution droite, mais enfin, comme on n'a pas l'hémisphère gauche, il se pourrait que l'analogie fût complète et l'aphasie serait fort bien expliquée.

Obs. II. — Péricardite, avec deux variétés de fausses membranes, les unes de date ancienne, les autres de formation récente. — Hypertrophie du cœur; maladie de Bright. Par M. L. Fontan, interne des hôpitaux.

Le nommé Stiler (Eugène), 32 ans, ébéniste, a été emporté par une péricardite, dans le service de M. J. Guyot, suppléant actuellement M. Pidoux, à l'hôpital Lariboisière.

Au moment de son arrivée, l'affection offrait déjà une physionomie des plus graves. Ainsi, dyspnée intense et sensation douloureuse dans toute la région précordiale. Voussure et matité au niveau de cette région. En auscultant, on trouvait un bruit de frottement assez léger d'abord, mais qui devint plus rude le surlendemain, et prit le caractère du bruit de cuir neuf. Beaucoup de fièvre.

Quelques jours après, le malade accuse de la douleur dans la région lombaire. De plus, il y a un œdème très prononcé des membres inférieurs; et les urines, traitées par les réactifs habituels, décèlent la présence d'une quantité considérable d'albumine. En même temps, troubles du côté de la vision; il distingue moins bien les objets et éprouve quelquefois des éblouissements. Pâleur de la face et tendance aux lipothymies. Enfin, il succombe, trois semaines après son entrée à l'hôpital.

Autopsie. La cavité du péricarde est fortement distendue par un épanchement séreux très abondant. Ce liquide, qui est légèrement teinté de sang, tient en suspension un certain nombre

de flocons albumineux. On rencontre deux variétés de fausses membranes dont la formation remonte certainement à deux époques différentes. Les unes, en effet, paraissent être les vestiges d'une ancienne péricardite : elles se présentent sous l'aspect d'une couche très épaisse et très résistante qui revêt uniformément toute la surface interne du péricarde, de manière à lui constituer une véritable tunique non interrompue. Cette couche, quoique unie assez intimement au feuillet séreux, peut néanmoins s'en détacher complètement et sans trop de difficultés ; et lorsque cette séparation a été obtenue, on trouve que la séreuse sous-jacente a perdu son poli dans la plupart des points. Elle paraît même un peu épaissie et est parsemée de quelques petites taches ecchymotiques. Les surfaces opposées du péricarde ont conservé leur indépendance et ne sont pas réunies entre elles par des adhérences ; mais toutes deux sont recouvertes par des produits de nouvelle formation dont l'étude va maintenant nous occuper.

Cette seconde espèce de pseudo-membranes, d'origine récente, de même que l'épanchement séro-sanguin et les flocons albumineux qu'il tient en suspension, se remarque plus particulièrement sur le feuillet cardiaque. Elles s'offrent à nous, sous forme de houppes ou de végétations rougeâtres, très irrégulièrement appendues à la surface du cœur auquel elles donnent l'apparence d'une sorte de grappe. Elle sont friables, pourvues d'une certaine mollesse, et une traction légère suffit pour les déchirer.

Les parois du cœur sont très épaisses, et avec cette hypertrophie coïncide une dilatation notable de ses cavités. Quant au tissu de l'organe, il est plus ferme qu'à l'état normal, d'une coloration rouge-brun, et l'excès de nutrition dont il est le siége est probablement sous la dépendance de la péricardite ancienne dont nous avons signalé des vestiges. Rien aux orifices, les valvules sont parfaitement intactes. On ne trouve pas la moindre trace d'endocardite.

Les reins présentent les altérations propres à la maladie de Bright : sur le rein droit il est facile de reconnaître l'état particulier qui a été désigné sous le nom de texture granulée. Les lésions semblent encore plus avancées sur celui du côté

gauche, car il y a un commencement d'atrophie et la surface est quelque peu mamelonnée.

M. *Fernet* regrette que l'on n'ait pas constaté s'il existait des vaisseaux dans les fausses membranes. Peut-être le liquide n'avait-il été teint par le sang que par la déchirure de quelque vaisseau de nouvelle formation.

M. *Guyot :* Le malade a succombé à des accidents d'asphyxie lente, dans le coma, sous l'influence de l'urémie. Le liquide contenu dans les plèvres était analogue à celui du péricarde, cette coloration est un des phénomènes de l'asphyxie lente.

M. *Laborde :* Bien que l'opinion émise par M. Fernet soit possible, je dirai qu'il est rare que les hémorrhagies consécutives aux fausses membranes se fassent dans les plèvres et le péricarde. Ces inflammations séreuses hémorrhagiques sont plutôt primitives que consécutives aux fausses membranes.

M. *Fernet :* J'accepte volontiers cette opinion sur la fréquence des péricardites hémorrhagiques ; mais l'année dernière, j'ai présenté ici un fait où tout prouvait que l'hémorrhagie était secondaire aux fausses membranes.

M. *Guyot :* Si nous nous bornons au cas présent, nous voyons que ce n'est pas une péricardite hémorrhagique. Le liquide était teint par le sang, comme cela se voit dans les asphyxies lentes.

Obs. III. — Rétrécissement de l'œsophage par hypertrophie de la tunique musculaire ; par M. L. Fontan, interne des hôpitaux.

Braun (François), âgé de 62 ans, pianiste, entre le 11 juin à l'hôpital Lariboisière, au n° 10 du service de M. le docteur Moissenet. Cet homme, dont la maigreur et la débilité sont excessives, est arrivé au dernier degré du marasme. Son visage porte les traces des vives souffrances qu'il a endurées ; il est pâle, anémié, mais n'offre pas, cependant, la teinte caractéris-

tique des cachexies. La peau est sèche et semble collée immédiatement sur la charpente osseuse, dont elle laisse apercevoir tous les reliefs. Les joues et les tempes sont creuses, les lèvres amincies, et, au milieu de la profondeur des orbites, les yeux, qui ont conservé toute leur animation, sont les seuls organes dans lesquels la vie paraît s'être réfugiée. Le reste du corps participe à cet amaigrissement considérable, l'atrophie a porté sur toutes les parties molles, et les membres sont très-réduits de volume.

L'intelligence est parfaite. Il raconte, d'une voix basse et cassée, que, vers le mois de janvier, il a commencé à éprouver une certaine gêne de la déglutition ; puis, ce phénomène s'étant accentué chaque jour davantage, il en est arrivé à ne plus pouvoir avaler que des aliments liquides ; enfin, depuis un mois, les boissons elles-mêmes ne passent plus, la dysphagie est complète, et les matières alimentaires sont impitoyablement rejetées aussitôt après leur ingestion, et sans avoir pu subir la moindre modification.

L'appétit, néanmoins, est entièrement conservé, il souffre même de la faim ; mais, ce qui le tourmente par dessus tout, c'est la soif ardente qu'il ressent, et qui constitue pour lui une torture des plus horribles, car il ne peut chercher à satisfaire cette sensation qu'en provoquant des vomissements incoërcibles et très-fatigants. Jamais de vomissements noirâtres ; aucune tumeur appréciable par le palper de la région épigastrique. Pas de coliques, pas de diarrhée ; quelques hoquets. Le pouls est petit et très-fréquent.

Une dysphagie aussi opiniâtre, jointe à cet ensemble de symptômes, ne pouvait guère laisser de doutes sur la nature et la gravité de l'affection ; et, bien que le malade n'accusât l'existence d'aucun point douloureux, suivant le trajet de l'œsophage, nous dûmes songer tout de suite à un rétrécissement de cet organe.

Peu d'heures après son entrée à l'hôpital, cet homme succombait aux désordres occasionnés par l'inanition, et mourait littéralement de faim.

L'*autopsie* vint confirmer le diagnostic, en montrant que l'obstacle au passage des aliments reconnaissait bien pour

cause une altération de l'œsophage. En effet, dans la portion de ce conduit qui correspond à la bifurcation de la trachée, on constate la présence d'un rétrécissement circulaire, embrassant toute la circonférence de la paroi œsophagienne. La coarctation est très-prononcée, et l'anneau qui la constitue occupe une hauteur de 4 centimètres et 1/2. Dans cette étendue, le calibre du canal est réduit à une filière très-étroite ; il s'élargit au-dessous de l'anneau, sans reprendre, toutefois, son diamètre habituel, car les parois sont rétractées dans ce point et ne possèdent guère plus de 2 centimètres de circonférence. Au-dessus du rétrécissement, au contraire, elles offrent une distension notable, et forment une sorte d'ampoule dont la circonférence mesure 6 centimètres.

La portion de l'œsophage qui constitue le rétrécissement, se différencie très-nettement des parties voisines par son aspect et sa consistance. Elle est indurée, et présente un peu plus de 1 centimètre d'épaisseur. Lorsqu'on en pratique la section, le tissu crie sous le scalpel, et, il faut le dire, notre première pensée, au moment de l'autopsie, fut que nous avions affaire à une altération squirrheuse. Mais quelques jours de macération dans l'alcool suffirent pour restituer à cette pièce son véritable caractère, en rendant très-apparentes les fibres de la tunique musculaire. L'erreur, dès lors, n'était plus possible, et il devint très-facile de constater à l'œil nu que les couches les plus internes de ces fibres, groupées les unes à côté des autres, sous forme de stries parallèles et transversales, étaient plus volumineuses qu'à l'état normal, et que la formation de l'anneau constricteur était évidemment le résultat de leur hypertrophie. Quant aux couches les plus externes de la tunique musculaire, elles ne semblent avoir subi qu'à un très-faible degré l'influence de ce travail morbide.

Au niveau de la moitié supérieure de l'anneau, la paroi antérieure de l'œsophage présente une ulcération assez profonde, de forme arrondie, et de la largeur d'une pièce de deux francs environ. La muqueuse, dans ce point, est ramollie et rougeâtre.

L'anatomie pathologique des autres organes n'offre qu'un intérêt secondaire, et les lésions qu'on rencontre paraissent

être simplement sous la dépendance des désordres amenés dans l'économie par une abstinence prolongée. Ainsi, ce qui frappe tout d'abord, c'est l'état exsangue et la diminution de volume de tous les organes. Les muscles sont atrophiés, et toutes les parties du corps paraissent dépourvues de graisse. Ce retrait de volume est surtout manifeste, lorsqu'on examine le tube digestif, et il a été produit assurément par la suppression de la distension ordinaire dans laquelle les viscères qui le composent se trouvent normalement maintenus, pendant le passage des matières alimentaires. L'estomac et les intestins sont fortement revenus sur eux-mêmes et se trouvent dans un état de vacuité parfaite. La muqueuse stomacale est très-rétractée, et forme des replis fort nombreux et extrêmement accusés ; celle des intestins est également ridée dans toute son étendue.

Le pancréas est très-anémié, et son tissu semble avoir acquis une fermeté plus considérable. Le foie est petit. La vésicule biliaire, qui est énorme, est gorgée d'une bile épaisse et noirâtre.

Le cœur est très-diminué de volume ; les fibres charnues qui le composent sont décolorées et ont beaucoup perdu de leur consistance. On observe de l'œdème pulmonaire des deux côtés, mais principalement dans le lobe inférieur gauche. Notons aussi un petit noyau d'engorgement pneumonique qui se trouve vers le tiers moyen du bord postérieur du poumon droit. Enfin, le cerveau est très-petit et nage au milieu d'une grande quantité de sérosité.

Telles sont les particularités que nous révèle l'autopsie. On voit que la lésion réellement importante a son siége dans l'œsophage, et consiste dans un rétrécissement qui, nous l'avons dit plus haut, semble avoir été produit par une hypertrophie concentrique de la couche musculaire de ce conduit. Ce serait donc un fait assez intéressant, et qui devrait rentrer dans la classe décrite par Albers, sous le nom d'*œsophagastenosis callosa.* Du reste, comme on l'a vu, le mal était parfaitement localisé dans un point très-restreint de l'œsophage, et les recherches les plus minutieuses n'ont pu faire découvrir aucune altération ou aucun retentissement analogues, soit du

côté des ganglions et des organes voisins, soit dans le reste de l'économie, ce que nous n'aurions pas manqué, sans doute, de rencontrer, s'il s'était agi d'une dégénérescence cancéreuse. Rappelons, en outre, que cet individu n'avait pas la teinte cachectique habituelle de ces affections, mais qu'il était simplement anémié par suite d'un défaut de nutrition. Dans ce cas, par conséquent, la mort doit être rapportée à une cause purement mécanique, c'est-à-dire à l'obstacle infranchissable que rencontrait le bol alimentaire.

M. *Gueniot.* Il eût été intéressant de voir si l'inanition avait développé un ramollissement de la muqueuse stomacale. On sait que dans les cas de vomissements incoërcibles chez les femmes en couches, on trouve de la gastrite. Or, on peut alors toujours se demander s'il y a eu ramollissement à cause des vomissements, ou vomissements à cause du ramollissement. Ici, le problème se posait plus simple : il est regrettable qu'on ne l'ait pas résolu.

Obs. IV. Sacro-coxalgie, par M. Gadaud, interne des hôpitaux.

Cosette Rosalie, vingt-cinq ans, blanchisseuse. Entrée le 20 avril 1865, salle Sainte-Jeanne, n° 9, hôpital Lariboisière.

Tardivement développée, réglée à dix-huit ans ; depuis cette époque, menstrues très-irrégulières. Deux ou trois mois d'aménorrhée. Fréquentes pertes blanches. Maladie des yeux dans l'enfance. Gastralgie ; souffle anémique. En un mot, tous les signes de la chlorose, quoique avec une apparence pléthorique et un embonpoint vraiment extraordinaire.

Fait remonter le début de cette affection à dix mois, c'est-à-dire au mois de juillet de l'année précédente. Elle assure qu'avant cette époque elle n'a rien éprouvé. Le début a été signalé par une douleur dans la hanche gauche, entraînant la claudication. Bientôt cette douleur s'est étendue au genou et à la jambe, jusqu'à la cheville. Trois mois après le début,

les mouvements étaient si douloureux, que la malade ne pouvait plus marcher. L'abolition des fonctions du membre étant complète, cette femme s'est décidée à entreprendre un traitement. Elle est restée chez M. Velpeau pendant les mois de novembre et de décembre 1864. Ventouses scarifiées. Appareil à extension continue pendant six semaines, remplacé par un appareil à attelles, conservé quinze jours. Lorsque la malade est sortie de la Charité, la douleur ne permettait même pas la station debout.

Entrée chez M. Richard le 20 janvier. Electrisation tous les jours ; bains de Barèges tous les deux jours, et le tout sans succès. Ce traitement a été suivi jusqu'au 15 février ; on a mis alors la malade dans un appareil amidonné. Les douleurs persistent. La malade va au Vésinet deux ou trois jours après.

Rentrée actuellement le 20 avril, elle dit ne pas avoir pu marcher une seule minute, à cause de la douleur. Cependant l'intensité de celle-ci a été un peu moins considérable. Aussitôt l'appareil enlevé, la malade a recommencé à souffrir. Traitement tonique.

24 juin. Après avoir constaté pendant l'anesthésie, en présence de M. Bouvier, ce qu'avaient déjà pu constater MM. Richard et Desprès, l'intégrité des mouvements de la hanche, on constate également la douleur à la pression dans la région de la hanche, au niveau du grand trochanter, au pli de l'aine, au genou, et on se contente de placer la malade dans la gouttière de Bonnet. Douches froides locales.

29 juin. La douleur persiste, malgré le repos et le traitement. Pour la première fois, la malade parle de douleurs lombaires.

8 juillet. Mêmes douleurs. Six douches prises sans le moindre effet. On les suspend. Règles dans l'intervalle. On retire la gouttière, pour essayer les mouvements communiqués.

20 juillet. Devant l'inutilité des précédents moyens, on essaye les mouches avec le chlorhydrate de morphine.

26 août. On emploie, pendant quelques jours, des armatures métalliques. Insuccès.

30 août. Hypéresthésie diffuse sur le membre gauche. On replace la malade dans un appareil inamovible : dextrine et attelles de fil de fer, que la malade conserve jusqu'à la fin de décembre.

A cette époque, la douleur n'ayant en rien cédé, on enlève l'appareil. Toujours les mêmes douleurs. Atrophie de tout le côté malade (côté gauche). A bout de ressources, M. Verneuil essaye des pointes de feu. Deux jours après, la malade est prise d'un érysipèle ambulant développé autour des escharres, et elle succombe dans l'espace de quatre jours.

A l'autopsie, rien dans les articulations du genou et de la hanche des deux côtés. La tête du fémur, du côté malade, est, il est vrai, aplatie et semblerait avoir subi un travail d'ostéite. Le col semble plus court et inséré à angle plus droit qu'il ne l'est à l'état normal chez la femme. Mais cette disposition est congénitale, car elle se retrouve exactement semblable et symétrique de l'autre côté.

Toutes les masses musculaires du côté malade sont atrophiées. Les muscles ont subi un commencement de dégénérescence graisseuse. Rien dans les vaisseaux. Infiltration tuberculeuse des ganglions lombaires.

L'examen microscopique semble donc confirmer l'existence d'une coxalgie sans lésion de la hanche, d'une coxalgie hystérique. Mais en poursuivant l'autopsie avec plus de soin, on voit sourdre du pus dans la fosse iliaque interne. On examine alors la symphyse sacro-iliaque, et on la trouve pleine de pus. Le fibro-cartilage est détruit, les os sont altérés. Une coupe du sacrum fait voir dans cet os un abcès qui n'est séparé de l'articulation malade que par une couche de tissu osseux très-mince.

Obs. V. — Tumeur blanche du genou droit. Amputation de la cuisse. Mort ; par M. Burlaud, interne des hôpitaux.

D... (Rose), âgée de 33 ans, lingère, entre le 30 novembre

1865, à l'hôpital Saint-Louis, salle Sainte-Marthe, lit n° 55, service de M. le docteur Voillemier.

Cette femme est malade depuis l'âge de huit ans. C'est à cette époque que l'affection du genou débuta, sans cause déterminée ; elle ne progressa d'abord que lentement ; de temps en temps, elle prenait un caractère plus aigu, et, bien souvent, la malade entra à l'hôpital pour en sortir peu après dans un état meilleur. Mais, bientôt, faute de soins convenables et d'une médication bien suivie, l'affection faisait de nouveaux progrès. Il y a un an, l'état local était déjà tel que l'on proposa à la malade l'amputation. Elle refusa.

Etat actuel. La malade, pâle, faible, amaigrie, d'une constitution détériorée, garde le lit depuis plusieurs mois déja. Elle a eu sept enfants, dont deux seulement sont encore vivants et bien portants, les cinq autres sont morts très-jeunes, en nourrice. Jusqu'à ce jour, les règles ont été régulières. Les sommets examinés avec soin, ne donnent aucun signe de tuberculisation. La jambe droite est à demi fléchie sous la cuisse ; le genou est volumineux, déformé, la rotule un peu déviée en dehors. La peau est amincie, sans rougeur ; elle présente, autour de l'articulation, plusieurs orifices fistuleux ; ces fistules communiquent entre elles par suite du décollement de la surface tégumentaire. La vive souffrance que l'exploration par le stylet détermine, empêche de pousser très-loin l'examen ; on n'arrive pas jusqu'à des os dénudés ; on ne trouve pas dans le tissu sous-cutané de traces de collections purulentes ; le gonflement paraît siéger, presqu'exclusivement, dans le tissu osseux. Les tissus mous sont indurés ; les tendons des muscles fléchisseurs de la jambe sur la cuisse sont rétractés, et forment sous la peau des cordes résistantes. Les ganglions inguinaux sont engorgés, et la malade ressent de vives douleurs qui troublent son sommeil. Ces douleurs sont augmentées par les mouvements que l'on cherche à imprimer à l'articulation. Ces mouvements, d'ailleurs, sont très-limités, et une exploration superficielle pourrait faire croire à une ankylose complète.

Le 11 décembre, on procède à l'amputation par la méthode circulaire, après avoir chloroformé la malade. On sectionne le

membre à la réunion de son tiers supérieur avec les deux tiers inférieurs.

L'opération ne présenta rien de particulier. On réunit les lèvres de la plaie par plusieurs points de suture. Les premiers jours, la réunion par première intention semble vouloir se faire ; mais, au bout de cinq jours, apparut une suppuration assez abondante, avec accès de fièvre rémittente, et la malade affaiblie et à bout de forces succomba, sans complications aigues, treize jours après l'opération.

Le genou examiné présente les lésions anatomiques suivantes :

La peau offre les altérations que nous avons signalées plus haut. Il y a une transformation presque complète du tissu cellulaire et des muscles ; le tout forme une masse compacte, indurée, criant sous le scalpel, ayant à la coupe un aspect lardacé.

L'extrémité articulaire du fémur est considérablement augmentée de volume ; l'extrémité supérieure du tibia a subi un accroissement moins grand. Pour faciliter l'examen, pour considérer la pièce dans son ensemble, en conservant aux os leurs rapports, on fait sur le tissu osseux plusieurs traits de scie verticaux. Le premier sépare le condyle interne du fémur et la partie correspondante du tibia ; le second passe par le condyle externe, divise la rotule déplacée en deux parties, et sépare également la portion externe de l'extrémité supérieure du tibia ; le troisième fragment comprend la partie moyenne de la surface articulaire du fémur, une partie de la rotule et la partie moyenne de l'extrémité supérieure du tibia.

Sur ces différentes coupes, on constate facilement les altérations des divers tissus.

Les ligaments péri-articulaires, ainsi que les ligaments rotuliens, sont conservés, mais perdus dans la masse lardacée dont nous avons parlé précédemment. Le tissu osseux est profondément altéré ; ces lésions sont d'ailleurs les mêmes pour le fémur, le tibia et la rotule. La lame de tissu compacte est très-amincie. Le tissu spongieux raréfié présente une coloration jaunâtre ; il a subi la dégénérescence graisseuse ; il est

plus friable qu'à l'état normal ; des gouttelettes de graisse s'échappent en abondance de la surface de la coupe.

L'extrémité supérieure du tibia est, en outre, creusée d'une petite cavité du volume d'une noix. Cette cavité est remplie de matières purulo-sanguinolentes et renferme, en outre, un petit séquestre complètement libre. Cette cavité communique, d'une part, avec la cavité articulaire, d'autre part, avec le tissu cellulaire sous-cutané.

Les cartilages articulaires sont presque complètement détruits, on n'en trouve plus que quelques traces çà et là, et encore, en ces points, sont-ils considérablement amincis. La synoviale est détruite ; les surfaces articulaires du fémur, d'une part, celles du tibia et de la rotule, d'autre part, sont unies par des adhérences fibreuses résistantes, qui oblitèrent complètement la cavité séreuse. Les ligaments croisés sont perdus au milieu de ces adhérences. La cavité articulaire oblitérée ne contient pas de pus, si l'on en excepte, toutefois, un petit espace limité par des adhérences, et qui communique avec la cavité creusée dans l'extrémité supérieure du tibia. L'articulation péronéo-tibiale supérieure participe aux altérations de celle du genou.

M. *Ranvier :* Je crois que, jusqu'à présent, on a eu tort de ne pas admettre deux périodes dans les altérations anatomiques propres aux tumeurs blanches.

Les lésions primitives consistent, surtout, en la transformation graisseuse des os et des cartilages ; non-seulement la moelle des os devient graisseuse, mais dans les ostéoplastes, à la place du noyau, il y a des granulations graisseuses.

Les lésions consécutives sont surtout caractérisées par la production de produits inflammatoires ; hyperplasie ou hypergénèse des éléments cellulaires.

A l'ostéite raréfiante ou condensante succède la carie, qui est caractérisée par la transformation graisseuse des ostéoplastes et la gangrène moléculaire.

Obs. VI. — Chute d'un 5e étage. — Fractures multiples. Mort. Autopsie ; par M. Burlaud, interne des hôpitaux.

Entrée le 9 septembre 1865 salle Sainte-Marthe, lit n° 37, hôpital Saint-Louis, service de M. Voillemier, la nommée C... (Louise), âgée de 7 ans et demi.

Cette enfant, en se penchant à la fenêtre, tomba sur le pavé de la rue, d'une hauteur de cinq étages. Dans sa chute, elle se fit une fracture simple du tibia et du fémur gauches, et une fracture, compliquée de plaie, de la cuisse droite.

La fracture du tibia était sans déplacement ; on appliqua simplement autour de la jambe une bande roulée.

Les deux fragments du fémur gauche formaient un angle à sommet dirigé en avant ; on réduisit aussi bien que possible, et l'on entoura la cuisse d'une bande dextrinée.

Du côté droit, la fracture du fémur était compliquée de plaie avec issue de l'un des fragments. La plaie, dirigée suivant l'axe du membre, mesurait 4 centimèt. de longueur ; elle donnait passage à l'extrémité du fragment supérieur, qui faisait une saillie de 5 centimètres.

Pour empêcher, autant que faire se pouvait, la mortification de l'os, ou plutôt pour la limiter, on réduisit le fragment qui faisait issue, et l'on ferma la plaie par une suture entortillée ; puis on immobilisa le membre dans une gouttière. Mais, dès le lendemain, la petite malade étant très-indocile et faisant sans cesse des mouvements, les inégalités du fragment supérieur avaient déchiré la peau ; l'os était de nouveau à nu. On enleva alors les épingles, et l'on recouvrit la plaie d'un pansement simple.

Une suppuration abondante et de bonne nature s'établit bientôt. Mais, dans les moindres mouvements de la malade, le fragment venait irriter les tissus et causait de vives douleurs ; d'ailleurs, il eût fallu attendre trop longtemps pour qu'un séquestre aussi volumineux se détachât complétement. Au bout de 15 jours, l'état général était très-bon ; on agrandit la plaie avec le bistouri, et, à l'aide d'une scie à chaîne, on

réséqua une portion d'os, longue de 6 centimètres. On avait préalablement chloroformé la malade.

(Pansement simple ; membre maintenu dans une gouttière ; alimentation tonique.)

Pendant 2 semaines, les choses allèrent assez bien ; mais, au bout de ce temps, l'enfant s'affaiblit peu à peu, la suppuration devint moins abondante, prit une odeur fétide, et la petite malade succomba sept semaines après l'accident.

A l'*autopsie*, on observa les altérations suivantes :

La fracture du tibia droit était consolidée, seulement avec un très-léger déplacement suivant l'épaisseur. Toutefois, la substance qui unissait les deux fragments présentait une certaine mollesse ; elle était de consistance cartilagineuse et se laissait facilement pénétrer par la pointe du scalpel. Au niveau de la solution de continuité, le périoste était un peu épaissi, plus adhérent à l'os; les tissus voisins étaient à l'état normal; on n'observait aucune trace de cette induration, que l'on disait autrefois envelopper les fragments et les unir, et que l'on désignait sous le nom de virole externe.

Au fémur gauche, les deux fragments présentaient un déplacement suivant la direction ; ils formaient un angle saillant en avant. Après avoir enlevé le périoste, on remarquait que, du côté de l'angle rentrant, les deux fragments étaient réunis par des colonnes osseuses de nouvelle formation, résistantes, et se portant de l'un à l'autre. Du côté saillant, les surfaces de la solution de continuité ne se trouvaient pas en contact; elles étaient séparées par un espace de 5 millim. environ, lequel était comblé par une substance rougeâtre, molle, se laissant désagréger facilement ; la consolidation était moins complète que pour le tibia ; on pouvait imprimer aux deux fragments quelques légers mouvements l'un sur l'autre.

Des coupes verticales des os n'ayant point été faites, on ne peut rien dire de l'état de la moelle non plus que du canal médullaire.

Les deux fragments du fémur droit présentaient plusieurs points intéressants à étudier. Malgré l'étendue de la portion d'os réséquée, malgré les soins pris pour rapprocher, autant que possible, les surfaces de la solution de continuité, en fai-

sant l'extension de la jambe et la contre-extension du bassin, malgré cela, les deux fragments chevauchaient, le supérieur en avant.

Après avoir dépouillé le fragment supérieur de ses parties molles et l'avoir râclé, on voit que dans une certaine longueur il est inégal, rugueux, par suite de la production de tissu osseux de nouvelle formation. De ses faces latérales, dans le voisinage de la ligne âpre, on voit partir des stalactites osseuses, réunies par leurs bords, formant de véritables lamelles, et se dirigeant, sans l'atteindre, vers le fragment inférieur. Si la malade eût vécu assez longtemps, il est probable que les deux os se seraient réunis par ce mécanisme ; il y aurait eu consolidation ; mais avec déformation considérable.

L'extrémité libre du fragment supérieur est nécrosée dans une étendue d'un centimètre; il y a commencement d'élimination du séquestre et démarcation bien tranchée entre la partie vivante et la partie morte.

A l'extrémité du fragment, on voit la moelle boursoufflée, augmentée de consistance, faire une saillie du volume d'une petite noisette.

Le fragment inférieur présente des caractères complètement analogues ; son extrémité libre est également nécrosée, et ses inégalités s'adaptent exactement à celles du fragment d'os réséqué. Toutefois, les productions osseuses de formation nouvelle sont bien moins abondantes.

L'examen microscopique n'a pas été fait ; c'eût été entreprendre là, on le conçoit, une étude complète de la formation du cal. Mais cette observation nous a paru intéressante à ce point de vue qu'elle permettait d'étudier, chez un même sujet, les caractères extérieurs de fractures remontant à une même époque, et présentant des différences bien tranchées suivant la disposition des fragments. Nous avions en même temps trois variétés de fractures :

1° Fracture sans déplacement, ou plutôt avec un déplacement très-léger suivant l'épaisseur.

2° Fracture avec déplacement suivant la direction.

3° Fracture compliquée de plaie, avec issue de l'un des fragments.

Obs. VII. — Hématocèle péri-utérine. — Grossesse tubaire. — Mort. Par M. Anger, interne des hôpitaux.

M..., (Clara), âgée de 27 ans, couturière, fut amenée mourante à l'hôpital Beaujon, le lundi 11 décembre 1865, vers 9 heures du matin. Elle expira sur le brancart en entrant dans la salle.

Voici les renseignements fournis par le mari :

Santé excellente, menstruation régulière apparaissant quelquefois tous les quinze jours. Dernière menstruation vers le 7 novembre. Jamais de fausse couche. Cette femme a eu quatre enfants tous vivants, bien constitués, dont le plus jeune a 4 ans. Le dimanche 10 décembre, elle cira et balaya les escaliers à la place de son mari qui est concierge; à peine accusa-t-elle un peu de fatigue après cette rude besogne. Le soir, vers 9 heures, elle fut prise sans cause appréciable d'une vive douleur dans la fosse iliaque droite. Bientôt après vomissements, coliques, diarrhée, sueurs froides, lypotymies, refroidissement des extrémités, etc. Le lendemain à 8 heures du matin, le médecin qui l'avait observée au début, croyant toujours à un cas de choléra, la fait transporter dans un fiacre à l'hôpital, où elle meurt en entrant.

Autopsie 48 heures après la mort.

La partie supérieure de l'abdomen contient un litre au moins de sérosité sanglante; la partie inférieure ou sous-ombilicale est littéralement remplie de caillots sanguins, noirs et mous. Tout le sang enlevé, et les organes du petit bassin bien lavés, il est facile de constater le point de départ de l'hématocèle, à l'union de son tiers interne avec ses deux tiers externes; la trompe droite offre une dilatation du volume d'un marron; les fibres se dissocient et s'épanouissent en entonnoir pour envelopper la tumeur. Cette tumeur elle-même est ainsi constituée :

1° A l'extérieur, le péritoine un peu épaissi, se décollant assez facilement;

2° Au-dessous, la tunique musculeuse de la trompe, très amincie ;

3° Du sang extravasé, en caillots mous, noirs, se dissociant facilement et formant pour ainsi dire une troisième enveloppe;

4° Une quatrième tunique molle, spongieuse, très friable, d'un aspect granuleux, espèce de chevelu exactement semblable à celui de la caduque utérine dans les premiers mois de la grossesse.

L'examen microscopique ne laisse aucun doute sur la nature de cette couche. On constate qu'elle est formée de villosités exactement semblables à celles du chorion. Mon ami M. Legros, qui a bien voulu contrôler cet examen, est exactement du même avis.

5° Une membrane mince, transparente, très unie, envoyant de nombreux prolongements dans la tunique précédente. Ces prolongements cellulo-vasculaires ressemblent exactement à ceux que la membrane vitelline envoie dans le chorion;

6° Enfin, dans l'intérieur de cette petite poche, dont le volume n'excède guère celui d'un noyau de cerise, on trouve un caillot sanguin de date récente, strié de quelques filaments fibrineux. Ce caillot se prolonge à travers une déchirure de toutes les enveloppes précédentes avec un autre caillot beaucoup plus considérable ayant la forme et le volume d'une petite poire, et situé sur la partie latérale de l'utérus, entre la dilatation tubaire et l'ovaire. Après avoir rompu la poche, le sang a largement décollé, puis rompu le péritoine, non-seulement sur la face antérieure de l'ovaire, mais encore sur la face postérieure de l'utérus. La partie proéminente du caillot, plus dense, plus décolorée, mieux limitée, me paraît avoir été formée avant la rupture du péritoine, et avoir précédé de quelques heures l'hémorrhagie mortelle.

Tous les autres organes sont sains, mais décolorés et exsangues. L'utérus seul est un peu plus développé qu'à l'état normal. La muqueuse est légèrement hypertrophiée, et sa surface comme chagrinée.

Telles sont les lésions qu'il nous faut maintenant interpréter.

Quoique nous n'ayons pu trouver un embryon au milieu du caillot qui remplissait le centre de la tumeur, nous n'hésitons

pas à admettre l'existence d'une grossesse tubaire. Cette femme attendait ses règles depuis deux jours, lorsque l'accident est arrivé. La grossesse ne remonte donc pas à plus d'un mois. Or, on sait qu'à cette époque il est très-difficile de reconnaître l'embryon dans une grossesse utérine, à plus forte raison dans une grossesse tubaire. Puis cet embryon a pu être entraîné avec le sang hors de l'œuf. D'un autre côté, il est impossible de ne pas reconnaître, dans la description des deux poches qui occupaient le centre de la dilatation de la trompe, la membrane vitelline et le chorion.

J'ajoute que l'artère et les veines utéro-ovariennes m'ont paru plus développées de ce côté qu'à gauche. Une branche volumineuse de l'artère se rendait directement à la tumeur, au niveau de la rupture.

Je crois donc qu'il faut rapporter à la présence de l'œuf dans la trompe la cause prédisposante de l'hématocèle. Les efforts qu'a faits cette femme pour cirer ses escaliers expliquent suffisamment l'hémorrhagie. Celle-ci, bornée d'abord à l'œuf et à ses enveloppes, a fini par déchirer la trompe pour se faire jour dans le ligament large ; le péritoine décollé aura cédé, à son tour, à la pression du sang, qui a librement alors envahi la cavité péritonéale, et bientôt amené la mort.

Obs. VIII. — Des altérations histologiques des cartilages dans les tumeurs blanches. Par M. Ranvier.

Dans ce petit travail je m'occuperai d'un point très limité d'anatomie pathologique : des altérations histologiques que présentent les cartilages diarthrodiaux, dans les tumeurs blanches. Je m'appuierai sur trois observations qui ont été présentées à la Société anatomique. L'une d'elles est relative à un cas de tumeur blanche ancienne depuis longtemps déjà envahie par l'inflammation suppurative. Les cartilages de cette articulation ont disparu dans plusieurs parties des surfaces articulaires et ne se retrouvent que sur le côté externe de

l'articulation; le revêtement qu'ils y forment est dans ce point épais de 8 millim., beaucoup plus épais par conséquent qu'à l'état normal. Au premier abord il est difficile de concilier cette grande épaisseur du cartilage sur un point avec sa disparition complète sur les autres. J'espère démontrer que ce fait n'a rien de surprenant; mais avant d'y arriver, il faut que je revienne en quelques mots sur ce que les auteurs décrivent des lésions cartilagineuses dans les tumeurs blanches.

Dans le *Compendium de chirurgie*, nous trouvons signalées à propos des tumeurs blanches toutes les différentes modifications pathologiques que présentent les cartilages à à l'œil nu, le ramollissement, l'état velvétique, les ulcérations, etc.

Dans son *Traité des maladies articulaires*, Bonnet fait jouer aux fongosités le principal rôle; tout fait place au tissu fongueux, tout disparaît devant lui, les cartilages aussi bien que les os et la moelle.

M. Richet ne reconnaît pas aux cartilages diarthrodiaux, une vitalité indépendante de celle des tissus voisins, et par suite ne leur fait jouer aucun rôle important dans la maladie qui nous occupe. On peut juger d'après ces opinions si diverses quel est aujourd'hui en France l'état de cette question. En Allemagne et en Angleterre, les anatomo-pathologistes qui se sont servis du microscope n'ont pas été beaucoup plus heureux, et s'ils ont décrit d'une manière précise les modifications que subissent les cartilages dans les tumeurs blanches, ils n'ont pu rattacher ces modifications les unes aux autres, et voir par conséquent ce qu'elles présentent de spécial dans leur évolution. En effet, si on lit le résumé que Foerster a donné de leur travaux dans la dernière édition de son *Traité d'Anatomie pathologique*, on remarque qu'aucune distinction n'est établie entre les lésions cartilagineuses des tumeurs blanches et celles des autres arthrites. Il faut convenir que cette confusion est difficile à éviter, car l'examen des cartilages dans l'arthrite fongueuse donne à l'œil nu et au microscope des résultats très variés.

A l'œil nu, ces cartilages sont parfois à peine modifiés, leur consistance est à peu près normale, le poli de leur surface est

conservé; pourtant on pourrait reconnaître alors dans la majorité des cas une opacité légère, un aspect lactescent et une faible diminution de l'élasticité. D'autres fois, ils sont ramollis, s'enlèvent par lambeaux plus ou moins étendus qui, retenus par un bord ou complétement libres, flottent dans les cavités articulaires; ces lambeaux sont formés par une substance ramollie, blanchâtre, ayant complétement perdu l'élasticité caractéristique des cartilages : aussi se montrent-ils souvent avec des sortes de plis produits par les mouvements articulaires. Dans certains cas, enfin, les cartilages sont épaissis par place, ulcérés et villeux dans d'autres et ont complétement disparu dans quelques points; parfois aussi il ne reste pas trace du revêtement cartilagineux dans toute l'étendue d'une articulation.

Les modifications histologiques ne sont pas moins variées : tantôt on rencontre au microscope une transformation graisseuse destructive des éléments cellulaires du cartilage, tantôt les éléments cellulaires se montrent avec tous les caractères d'une multiplication très active, et ne contiennent pas de granulations graisseuses; dans quelques cas ces deux processus se remarquent sur le même cartilage dans des points différents.

Pour débrouiller ces résultats contradictoires en apparence, il faut s'adresser à la clinique qui, nous apprenant ce qui s'est passé dans l'articulation malade, nous permettra de suivre l'enchaînement des lésions. On pourra reconnaître alors que la transformation granulo-graisseuse se montre d'abord, et que la prolifération des éléments cellulaires survient après. Cette dernière, consécutive aux poussées inflammatoires, est presque constante, quand des fistules se sont établies. Il est certainement bien singulier de voir la marche habituelle de ces deux phénomènes ainsi renversée ; on sait, en effet, que la régression graisseuse se montre de préférence dans les éléments anatomiques qui ont été le siége d'une prolifération active. Aussi, est-ce à bon droit que l'on considère, avec Virchow, la transformation graisseuse comme une des phases ultimes des néoplasies inflammatoires ou autres. Il peut aussi paraître singulier de voir un phénomène de vitalité surabon-

dante être précédé d'une altération qui entraîne la mort des éléments anatomiques; mais le fait n'en est pas moins réel, et j'espère qu'on pourra le saisir après la description que je vais en donner.

Dans les cartilages diarthrodiaux, les chondroplastes ont une disposition régulière, ils y forment trois couches distinctes. Une couche superficielle est constituée par des chondroplastes fusiformes dirigés parallèlement à la surface articulaire. La couche moyenne est formée par des chondroplastes disposés les uns au-dessous des autres, ayant une direction perpendiculaire à la précédente. La troisième couche en rapport avec l'os contient du cartilage infiltré de sels calcaires. Les chondroplastes superficiels renferment chacun une cellule ou protoplasma cellulaire ; ceux de la couche moyenne, beaucoup plus considérables, contiennent plusieurs capsules les unes à la suite des autres, ayant chacune, dans sa cavité, une cellule semblable à celles qu'on rencontre dans les chondroplastes de la surface. Cette disposition régulière étant connue, rien ne sera plus simple que d'apprécier les modifications qui lui auront été apportées par la maladie. On pourra reconnaître aussi une transformation graisseuse primitive, c'est-à-dire non précédée d'une prolifération cellulaire, à ce que, dans celle-ci, les chondroplastes des trois couches auront conservé leurs formes et leurs rapports habituels. Tandis que, si la regression graisseuse a été précédée d'une multiplication des cellules, des modifications considérables seront survenues dans ces formes et ces rapports ; pour n'en citer qu'un exemple, dans les hyperplasies même légères, les chondroplastes de la surface deviennent globuleux et contiennent un nombre plus ou moins considérable de capsules secondaires.

Dans l'arthropathie scrofuleuse, la régression graisseuse commence par les couches superficielles et gagne peu à peu les parties profondes ; elle arrive, dans certains cas, à affecter le revêtement cartilagineux dans toute son épaisseur. Généralement, elle n'est pas répartie d'une manière égale sur toute l'étendue du cartilage, et, en cela, elle ne diffère pas des autres lésions cartilagineuses ; telle partie du revêtement de

l'articulation est complétement transformée, tandis que telle autre n'est modifiée qu'à sa surface, ou même ne présente aucune altération.

La régression graisseuse aboutit, dans tous les cas, à la destruction des cellules contenues dans les capsules, de telle sorte que, lorsqu'elle est complète, on ne trouve plus dans les cavités capsulaires que des granulations graisseuses. En même temps, la substance fondamentale du cartilage se ramollit et ne résiste plus aux mouvements et aux pressions articulaires. Aussi, tout à la fin de ce processus, les capsules ne contenant plus que des granulations graisseuses, se déforment et représentent des figures irrégulières qui ont été représentées dans la fig. 1.

A l'examen microscopique, des cartilages ainsi modifiés ne sont plus élastiques, souvent ils ont conservé le poli de leur surface, leur coloration est devenue blanchâtre, et ils ont perdu leur translucidité ; ce dernier phénomène est dû à la présence des granulations graisseuses dans les chondroplastes. La substance fondamentale est, quelquefois alors, devenue tellement molle, qu'il est impossible d'y pratiquer de bonnes coupes pour l'observation microscopique, si l'on ne fait usage de liquide durcissant.

Maintenant, que sous l'influence d'une de ces nombreuses causes d'irritation qui viennent assaillir une articulation atteinte de tumeur blanche, une inflammation franche survienne, elle se traduira sur les cartilages par des modifications analogues à celles qu'y déterminent le traumatisme ou les affections rhumatismales ; les modifications consistent dans une hyperplasie plus ou moins active des cellules du cartilage ; cette hyperplasie donnera lieu à des épaississements partiels, à des ulcérations par processus velvétique, et à des productions de tissu fibreux.

C'est ainsi qu'on verra toutes les cellules qui ont échappé à la destruction granulo-graisseuse prendre une vitalité nouvelle, se débarrasser de la graisse qu'elles contenaient, et devenir le point de départ d'une production active de nouveaux éléments cellulaires. Il n'est pas difficile de trouver des faits concluants en faveur de cette manière de voir. En effet, comme

la transformation graisseuse commence par la superficie du cartilage, elle y est quelquefois très-complète et y a détruit toutes les cellules, tandis que dans les couches profondes les éléments cellulaires, bien qu'envahis par des granulations graisseuses, subsistent encore. Aussi, lorsque survient la prolifération inflammatoire, elle ne porte que sur les éléments de cette couche profonde, tandis qu'à la surface du cartilage les cellules restent frappées de nécrobiose.

Les modifications que l'inflammation franche vient déterminer dans les cartilages de l'arthropathie scrofuleuse sont très-variées ; souvent elles se compliquent de lésions du tissu osseux circonvoisin. Mon intention n'est pas de donner ici une description complète de ces diverses altérations ; je ne les ai pas encore suffisamment étudiées pour le faire. Je me contenterai, aujourd'hui, d'indiquer les principales : les cartilages envahis par la prolifération peuvent s'ulcérer et disparaître par suite du processus qui caractérise l'état velvétique, comme l'ont bien établi Redfern (1) et Otto Weber (2). Seulement, dans les tumeurs blanches, le processus velvétique se trouve quelquefois modifié dans ses effets par suite de deux circonstances importantes. J'ai remarqué, depuis longtemps déjà, que dans l'arthrite sèche les bourrelets cartilagineux périphériques sont dus à l'accumulation des capsules secondaires sous la synoviale, qui, dans ces points, recouvre le cartilage ; tandis que dans les parties où le cartilage est à nu, ces capsules viennent tomber dans la cavité articulaire, et sont, par conséquent, perdues pour le cartilage lui-même.

J'ai expliqué de la même façon la formation de ces masses arrondies qui, nées dans les franges synoviales, viennent de tous côtés pendre dans la cavité de l'articulation.

Il se passe quelque chose d'analogue dans les tumeurs blanches, avec cette différence que la chute des éléments cartilagineux proliférés, au lieu d'être empêchée par la synoviale, est devenue parfois impossible, à cause de la présence d'une

(1) Redfern. On anormal nutrition in articular cartilage. — Monthly journal of medical science. — T. IX.

(2) Otto-Weber. Archives de Virchow. t. XIII.

couche inerte à la surface du cartilage ; cette couche inerte, comme on l'a vu plus haut, est le résultat d'une nécrobiose graisseuse. On voit alors, comme dans la figure, les chondroplastes de la couche profonde se remplir de capsules secondaires, disposées les unes à la suite des autres sous forme de longs boyaux, tandis que la substance fondamentale se segmente dans le sens où s'effectue la prolifération. C'est ainsi que l'épaisseur d'un cartilage est augmentée, comme on le voit dans l'observation II.

Il se passe encore dans les cartilages des tumeurs blanches des modifications inflammatoires d'une nature bien différente. Ainsi dans plusieurs cas, entre autres celui qui est consigné dans l'observation III, j'ai pu constater une médullisation du tissu cartilagineux. Cette médullisation, dont j'ai indiqué le mécanisme ailleurs (*Journ. de physiol.*, 1863), aboutissait à la formation d'espaces creusés au milieu du cartilage et remplis de cellules embryonnaires. Ces cellules peuvent rester dans cet état ou contribuer à la formation de tissu connectif de diverses variétés ou même de tissu osseux.

En résumé, les altérations que l'on rencontre dans les cartilages de l'arthropathie scrofuleuse doivent être distinguées en primitives et consécutives. Les premières appartenant en propre à la maladie qui nous occupe, consistent dans la mort des éléments cellulaires, tués sur place pour ainsi dire par la transformation graisseuse ; les secondes, très variées, ne différant pas notablement de celles qu'on rencontre dans les diverses espèces d'arthrite, sont caractérisées par une production exubérante d'éléments cellulaires. Ces deux espèces d'altérations peuvent aboutir l'une et l'autre à la destruction du revêtement cartilagineux, il est vrai par un mécanisme différent : les cartilages en voie de prolifération morbide disparaissent par ulcération velvétique, ceux qui ont subi la transformation graisseuse complète peuvent être lentement dissous par action chimique ; généralement ces derniers persistent fort longtemps en constituant de véritables corps étrangers. C'est surtout sur ce dernier fait que se sont appuyés les auteurs qui ont nié une vitalité propre au tissu cartilagineux.

Cette distinction des lésions en primitives et consécutives

me semble très importante : pourtant elle n'a pas été faite encore. J'y insiste avec d'autant plus de force que des phénomènes semblables s'observent dans le tissu osseux. Voici en quelques mots ce que j'ai pu observer dans le tissu osseux des épiphyses correspondant aux articulations atteintes d'arthropathie scrofuleuse. Dans les cas où ces épiphyses sont constituées par des trabécules très minces noyées dans de la moelle adipeuse, alors que le tissu osseux était tellement raréfié que le doigt le faisait céder facilement, j'ai pu constater que la plupart des ostéoplastes étaient dépourvus de noyaux et que ceux-ci étaient remplacés par des granulations et des gouttelettes graisseuses. J'ai constaté ces faits sur des trabécules décalcifiées par l'acide chromique à un centième et traitées ensuite par une solution ammoniacale de carmin, neutralisée avec l'acide acétique. Les figures 2 et 3 montrent, l'une des ostéoplastes légèrement agrandis, remplis de granulations graisseuses, l'autre, des ostéoplastes avec leurs noyaux.

Mais les os des tumeurs blanches ne se présentent pas toujours avec les caractères qui viennent d'être indiqués, et suivant qu'ils auront été envahis par une inflammation franche plus ou moins intense ou plus ou moins ancienne, ils prendront d'autres caractères. La moelle deviendra rouge ; au microscope, elle se montrera formée uniquement par des cellules embryonnaires; des séquestres d'une étendue variable se formeront, et dans certains points l'ostéite prendra la forme condensante. Ces différents phénomènes seront inégalement répartis ; et on retrouvera encore des portions de tissu osseux ayant les caractères de l'altération primitive. Les séquestres seront constitués, tantôt par de fines trabecules, tantôt par des blocs de la substance spongieuse ; dans l'un et l'autre cas leurs ostéoplastes seront plus ou moins affectés par la régression graisseuse.

Ces séquestres diffèrent de ceux de la nécrose ordinaire, en ce sens que dans ces derniers la mort de l'os étant due à un trouble vasculaire, les éléments cellulaires de l'os ne sont pas sensiblement modifiés, tandis que ceux dont il est ici question ont été frappés de mort dans leurs éléments histologiques. Ainsi s'explique la petitesse de ces séquestres et le

mode particulier de leur élimination. Les différents phénomènes auxquels cette élimination donne lieu ont été désignés sous le nom de carie par les auteurs français qui en ont fait à juste titre une maladie différente de l'ostéite raréfiante ordinaire. La carie n'est donc autre chose qu'une ostéite survenant dans des os en dégénérescence graisseuse; et dans ce cas l'inflammation franche vient jouer un rôle réparateur.

Comme on le voit, l'arthropathie scrofuleuse se caractérise dans les os comme dans les cartilages par deux phases différentes : dans la première les éléments cellulaires sont frappés par la transformation graisseuse destructive, dans la seconde l'inflammation franche joue le principal rôle. Aussi observe-t-on la raréfaction des extrémités osseuses dans la première période, leur condensation quand l'inflammation franche souvent suppurative a duré un certain laps de temps.

Les opinions qui viennent d'être exposées sont le résultat d'un nombre assez considérable d'observations. Je vais en donner trois qui forment les trois termes d'une série à l'aide de laquelle on pourra saisir l'évolution des lésions, telle que je l'ai indiquée.

Observation I. — (M. Nicaise.)

L... A..., 16 ans, tourneur, entre le 29 septembre 1864 à l'hôpital de la Pitié, service de M. Gosselin, salle Saint-Louis.

Pas de maladies antérieures ; le malade fit une chute, il y a cinq ou six ans, et eut à la suite des douleurs de reins qui durèrent quelque temps.

La coxalgie remonte à 3 ans. A cette époque, il commença à boiter; son affection fit des progrès, et il fut obligé de garder le lit, il y a deux ans.

Mais son séjour au lit ne fut jamais de longue durée ; il se levait presque toujours un peu, si ce n'est du 29 novembre 1863 en mars 1864, époque pendant laquelle il resta immobile.

Dans les premiers temps de son arrivée à l'hôpital, il continua à se lever, mais des abcès par congestion se formèrent le retinrent au lit.

Il subit trois ponctions successives, la première le 23 janvier 1865.

Le 21 mars 1865, M. Gosselin fit la résection de la tête du fémur gauche. On trouva, flottant dans la cavité articulaire, presque tous les cartilages de revêtement, une petite portion restait cependant encore adhérente sur la tête du fémur ; à côté de ces débris de cartilage, flottaient encore, dans la cavité articulaire, des fongosités libres ou adhérentes par une extrémité ; ces fongosités étaient caséeuses à leur centre. Le tissu osseux de la tête du fémur était constitué par des trabécules très-délicates, qui se laissaient facilement écraser ; la lame compacte était elle-même très-mince et dépressible ; la moelle était adipeuse dans presque tous les points.

Les cartilages flottants ou adhérents ont leur épaisseur normale ; ils sont légèrement ramollis, ont perdu leur élasticité ; ils ont une coloration blanchâtre opaque. Sur des coupes pratiquées soit sur des pièces fraîches, soit après durcissement dans l'acide chromique, on remarque que toutes les capsules ne contiennent plus de cellules, et sont remplies par des granulations et des gouttelettes graisseuses ; ces capsules ont une distribution entièrement semblable à celle qu'on observe sur un cartilage normal ; une différence cependant est à noter : au lieu d'être limitées par des lignes nettes, leur contour est devenu irrégulier.

Fig. 1. — Tumeur blanche. — Altération primitive des chondroplastes — Régression graisseuse des cellules. 200 diam.

Figure 1.

Le tissu osseux est profondément modifié ; la plupart des ostéoplastes ont subi la transformation graisseuse, et ne contiennent plus de noyaux.

Les figures 2 et 3 montrent, l'une des ostéoplastes en transformation graisseuse, l'autre des ostéoplastes avec des noyaux,

els qu'on les voit sur des os sains après coloration au carmin.

Fig. 2.



Fig. 3.

Fig. 2. — Ostéoplastes dont les noyaux ont disparu et ont été remplacés par des granulations graisseuses. 350 d.

Fig. 3. Ostéoplastes normaux avec leurs noyaux. 350 d.

Observation II. — (Recueillie par M. Faure.)

La nommée Pinson (Louise), âgée de 22 ans, couturière, entre le 16 juillet 1865 à l'hôpital de la Pitié, dans le service de M. Richet,

Elle a joui d'une bonne santé jusqu'à l'âge de 11 ans ; à cet âge, elle a eu une affection du foie, qui a duré un an ; à la suite, elle a eu de l'impétigo du cuir chevelu, et elle a commencé à souffrir dans le genou droit ; en même temps, un gonflement s'est manifesté autour de la jointure ; on a appliqué plusieurs séries de vésicatoires, et on lui a fait prendre des préparations d'iode ; au bout de trois mois, la douleur avait disparu, mais l'articulation est toujours restée un peu raide et plus volumineuse que celle du côté gauche. Trois ans après, les douleurs ont reparu plus intenses ; les applications de vésicatoires les calmaient pour quelque temps, mais ne les faisaient pas disparaître ; il y a deux ans, on lui a fait des applications de fer rouge, à la suite desquelles elle a passé un an sans souffrir. Rechute au mois de janvier dernier ; à cette époque, se sont formées deux fistules, l'une en dedans, l'autre en dehors de l'articulation.

Lors de son entrée à l'hôpital, on constate un amaigrissement assez prononcé. Le genou droit est gonflé, déformé, présente des cicatrices nombreuses provenant d'applications de vésicatoires et de cautérisations ; l'articulation est un peu

fléchie, et lorsqu'on veut l'étendre, on provoque de très-vives douleurs. La rotule, déjetée en dehors, est soulevée par une tumeur arrondie, qui fait saillie au-dessous de sa demi-circonférence inférieure, et qui présente une fausse fluctuation ; le fémur et le tibia ne paraissent pas sensiblement augmentés de volume au voisinage de l'articulation. Il existe une ouverture fistuleuse au niveau du tendon du demi-membraneux, et une autre en dehors, au niveau du tendon du biceps; un stylet introduit par ces orifices n'arrive que sur des parties molles. Les ganglions inguinaux ne sont pas engorgés. La sonorité de la poitrine et le bruit respiratoire ne présentent rien d'anormal.

27 juillet. Amputation de la cuisse.

La plaie s'est réunie, par première intention, dans ses trois quarts externes, et quinze jours après l'opération, la cicatrisation était complète.

Examen de la pièce.

Une section verticale et antéro-postérieure montre, entre les surfaces articulaires, un tissu jaunâtre, assez dense, d'une consistance assez grande ; ce tissu paraît remplir tout l'espace compris entre les surfaces articulaires et, en outre, il se prolonge autour de l'extrémité inférieure du fémur jusqu'à la diaphyse ; les vaisseaux et nerfs poplités sont englobés dans ce tissu, mais ils ne sont pas altérés ; le ligament croisé postérieur se voit sur la coupe interne et ne paraît pas être altéré.

Sur la coupe on n'aperçoit aucune trace du cartilage articulaire ; le tissu spongieux des extrémités articulaires est jaune, comme s'il était infiltré de graisse ; le cartilage diaphysaire a tout-à-fait disparu ; la substance médullaire présente une coloration rouge dans une étendue de cinq ou six centimètres du côté du genou ; au-delà, elle reprend sa couleur normale. Le périoste se détache avec une grande facilité.

En disséquant les deux moitiés de l'articulation, on trouve sur la moitié interne un vaste abcès, dont le pus était en contact avec la poulie et le condyle interne du fémur et avec la cavité glénoïde interne du tibia ; ces surfaces osseuses sont rugueuses, poreuses et présentent une teinte rosée. Sur la face

externe du condyle interne se trouve une cavité anormale, qui peut recevoir le bout du doigt. L'abcès communique avec les trajets fistuleux.

La rotule, luxée en dehors, est considérablement déformée; sur sa face postérieure se voit une saillie du volume d'une noisette, et, en dedans de cette saillie, elle est cariée. Le condyle externe du fémur s'articule avec la cavité glénoïde externe du tibia ; il y a là une articulation complétée par du tissu fibreux de nouvelle formation ; les surfaces cartilagineuses sont lisses et polies dans la plupart des points, mais, sur d'autres, on remarque, des irrégularités peu accusées du reste.

L'examen microscopique donne les résultats suivants :

Sur des coupes verticales pratiquées sur les cartilages et les portions osseuses correspondantes, on observe que le cartilage a une épaisseur variable ; dans quelques points, il a seulement 1 millimètre, tandis que dans d'autres, il atteint 7 millimètres et demi.

La structure de ces différentes portions est assez complexe : sur les plus épaisses à la surface se trouvent des chondroplastes ne contenant plus d'éléments cellulaires, mais seulement des granulations graisseuses; ces chondroplastes ainsi infiltrés de graisse forment une couche de deux à six rangées; plus profondément, c'est-à-dire en s'approchant de la face adhérente du cartilage les capsules ont donné lieu à une multiplication endogène d'autant plus considérable qu'on s'éloigne des portions superficielles. Ainsi, on trouve là des capsules primitives allongées en forme de boyaux, contenant un très grand nombre de capsules filles ayant chacune dans leur intérieur une cellule ou *proto-plasma;* chose digne de remarque, c est que toutes ces cellules ne contiennent pas une seule granulation graisseuse : la substance fondamentale du cartilage est segmentée de manière à donner des stries parallèles au grand axe des capsules mères, (fig. 4). Dans les portions minces la substance fondamentale présente une segmentation beaucoup

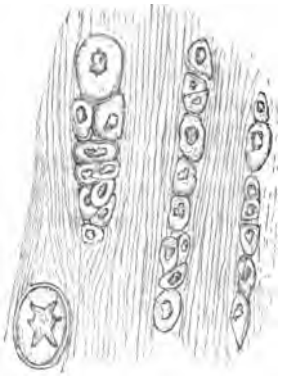

Fig. 4.

Fig. 4. — Tumeur blanche. — Altérations secondaires. — Chondroplastes de la couche moyenne, allongés et remplis de capsules secondaires.— Les cellules ne renferment pas de granulations graisseuses. 200 d.

plus avancée, de telle sorte qu'elle affecte une grande ressemblance avec le tissu fibreux (fig. 5). Les capsules comprises

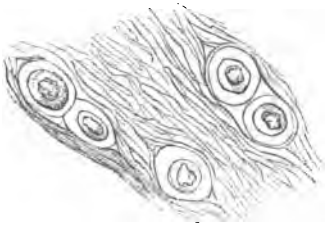

Fig. 5.

Fig. 5. Tumeur blanche. — Altérations secondaires. — La substancefo ndamentale seg mentée ressemble à du tissu fibreux. — Les capsules sont épaissies. 200 d.

dans ce tissu fibrillaire ont conservé leur transparence, en sorte que leur limite externe est devenue très nette; l'épaisseur de leur paroi considérable atteint pour quelques-unes 0,01 millimètre.

Le tissu osseux sous-jacent contient de la moelle embryonnaire, c'est-à-dire, qu'elle est riche en cellules jeunes (médullocelles),tandis que le tissu osseux pris dans les extrémités spongieuses à quelques millimètres des surfaces articulaires ne contient que de la moelle adipeuse, excepté pourtant dans les points qui ont été le siége d'inflammation suppurative.

Dans ces points, en effet, la moelle est constituée par un tissu gélatineux qui, à l'examen microscopique, se montre constitué par une substance fondamentale gélatineuse, légèrement fibrillaire, contenant des cellules et des noyaux qui ne diffèrent pas notablement des deux variétés de médullocelles reconnues par M. Robin; les trabécules osseuses sont de deux espèces dans cette portion cariée; les unes adhérentes ont des ostéoplastes à noyaux, les autres, détachées en partie ou complétement, contiennent des ostéoplastes dont les noyaux ont disparu sous l'influence de la régression granulo-graisseuse comme dans la figure 2.

Obs. III. — Coxalgie suppurée. — Abcès du canal médullaire de l'humérus. Par M. Cabot.

Toussaint (Joseph), 23 ans, journalier, entre le 7 juin 1865, à l'hôpital de la Pitié dans le service de M. Gosselin.

Antécédents : constitution débile, tempérament scrofuleux, parents inconnus. Enfance maladive; (maux d'oreilles, gourme, disposition aux rhumes, engorgements ganglionnaires cervicaux ayant abouti à des abcès dont on voit encore les cicatrices). Vers l'âge de 11 ans, souffrances vives dans l'épaule gauche, formation d'un abcès qui s'est ouvert à la face externe du bras, vers l'insertion inférieure du deltoïde, où l'on constate une cicatrice déprimée : après avoir suppuré quelque temps, cet abcès a fini par se former sans laisser d'autre trace que la cicatrice déjà mentionnée. Vers la même époque, douleurs dans la hanche gauche, formation d'un abcès qui s'est fait jour, par plusieurs ouvertures, à la partie supérieure de la cuisse et vers le côté externe de la fesse. Ces ouvertures ont toujours persisté.

A l'examen de la hanche, on diagnostique une coxalgie suppurée avec ascension ou luxation de la tête du fémur. Il existe quatre ouvertures fistuleuses vers la fesse et le haut de la cuisse. Tout autour d'elles, la peau est décollée et on peut aisément faire passer un stylet de l'une à l'autre en le glissant horizontalement à la face profonde du derme. Impossible d'arriver jusqu'aux os malades. Quelques jours avant

la mort, douleur, gonflement et fluctuation, vers l'épaule gauche; on diagnostique un abcès sous-musculaire. Le malade meurt, le 25 août, miné par la diarrhée et la fièvre hectique.

Autopsie. Tubercules à diverses périodes infiltrés dans les deux poumons.

On ouvre l'articulation de la hanche. La tête du fémur est presque détruite : il en manque au moins les deux cinquièmes. La cavité cotyloïde est cariée, dénudée de son cartilage et considérablement agrandie vers sa partie supérieure. La jointure est pleine d'un pus mal lié, renfermant des flocons grisâtres pseudo-membraneux et des débris de cartilage diarthrodial. Une section verticale du fémur démontre que le tissu spongieux du col et de l'extrémité supérieure de cet os est enflammé à divers degrés (congestion vasculaire, agrandissement des lacunes, dégénérescence graisseuse, infiltration purulente).

A l'examen de l'épaule, on trouve un abcès profond, s'étendant au-dessous de toute la face interne du deltoïde, contenant un pus mal lié et floconneux, communiquant avec le canal médullaire de l'humérus par trois ouvertures, situées, l'une en avant, et les deux autres en arrière de la coulisse bicipitale. Une section verticale de l'humérus démontre que le tiers supérieur de son canal médullaire est transformé en foyer purulent limité par une cloison osseuse qui interrompt sa continuité. Ce foyer n'atteint pas le cartilage épiphysaire dont on voit encore des vestiges, mais a complétement détruit le tissu spongieux qui forme la limite supérieure du canal médullaire. Le tissu compacte et la cloison de formation nouvelle, qui circonscrivent l'abcès, ont pris une consistance éburnée.

Rien dans l'articulation scapulo-humérale.

Sur toute l'articulation de la hanche, il ne reste qu'un seul fragment cartilagineux, du volume d'un pois, siégeant dans la cavité cotyloïde ; ce fragment cartilagineux a été enlevé avec l'os sous-jacent, durci dans l'acide chromique, et examiné sur des coupes qui nous laissent voir les détails suivants : une substance fondamentale segmentée contenant des

capsules mères, dans l'intérieur desquelles se trouve un nombre variable de capsules filles ; ces différentes capsules ne renferment pas de granulations graisseuses ; quelques-unes des capsules mères ont un diamètre considérable, 0,6 millim. ; celles-ci, au lieu de contenir des capsules secondaires, sont remplies de cellules nageant dans une substance mucoso-gélatineuse ; en un mot, ce cartilage est creusé de cavités, dans lesquelles on trouve des éléments cellulaires qui, par leurs propriétés s'éloignent de ceux qui appartiennent aux cartilages. Dans une de ces cavités, en effet, nous avons pu reconnaître des cellules ramifiées, dont les canaux plasmatiques s'anastomosent avec des canaux semblables provenant des cellules voisines. Ces cellules sont allongées, contiennent des noyaux, et leurs prolongements sont au nombre de trois à sept ; ces prolongements se ramifient de manière à donner deux ou trois rameaux. La formation de ces cellules dans l'intérieur du cartilage constitue un fait nouveau digne du plus grand intérêt.

La première observation est relative à une coxalgie dont le début remonte à deux ans ; la suppuration est établie depuis quelques mois seulement. Aussi les cartilages, aussi bien dans leurs parties flottantes que dans celles qui sont demeurées adhérentes, se montrent-ils avec une transformation graisseuse complète de leurs éléments cellulaires, sans qu'il y ait la moindre trace d'un mouvement formateur.

Dans la seconde observation, nous avons l'exemple d'une tumeur blanche du genou ayant débuté il y a dix ans, avec inflammation suppurative depuis un an. Nous rencontrons dans les cartilages les éléments cellulaires profonds en hyperplasie très-active, et les superficiels en régression graisseuse.

Enfin, la troisième observation nous fournit un cas de coxalgie suppurée depuis onze ans. On ne trouve plus sur toutes les surfaces articulaires qu'un seul fragment de cartilage. Dans ce point, le tissu cartilagineux se présente avec tous les caractères d'une multiplication endogène considérable, et le travail d'irritation s'y traduit encore par des modifications impor-

tantes survenues dans la forme et les propriétés des éléments cellulaires.

Ces trois observations forment donc une série dans laquelle la seconde constitue le terme moyen, établit une liaison entre les deux autres et nous fait comprendre les processus différents que nous avons trouvés dans les cartilages appartenant aux tumeurs blanches.

Nous pouvons expliquer maintenant, dans le cas, dont nous parlions au début de ce travail, l'épaisseur exceptionnelle du revêtement cartilagineux sur quelques points par une prolifération active survenue dans les couches profondes. Cette prolifération ne peut pas être suivie de l'ulcération velvétique, parce que les chondroplastes ou capsules mères, agrandis et remplis de capsules secondaires ne peuvent se déverser dans la cavité articulaire, à cause de la présence d'une couche inerte à la surface. Cette couche est formée par du cartilage dont les éléments cellulaires ont été détruits par la transformation graisseuse.

IX. — Rapport de M. le docteur Cornil sur des polypes de l'estomac présentés par M. H. Liouville.

Nous trouvons, dans les observations de M. Liouville, des polypes de la muqueuse stomacale, de petits corps fibreux compris dans l'épaisseur des parois de l'estomac, les mêmes venant faire saillie à la surface du péritoine, sous forme de polypes; une très-grosse tumeur fibro-plastique du péritoine, coïncidant avec une ulcération de même nature de la muqueuse, et un cancer de celle-ci.

Permettez-moi, Messieurs, de rapprocher les unes des autres ces différentes tumeurs, de les comparer entre elles, en faisant intervenir dans cette comparaison leur siége anatomique exact, leur structure et leur mode de développement.

M. Liouville vous a prouvé que les polypes muqueux de l'estomac étaient loin d'être chose rare; il vous en a présenté

trois en 1864 et deux aujourd'hui même. En compulsant les divers recueils, et particulièrement les *Annales* si riches de notre Société, voici ceux que j'ai trouvés indiqués : un certain nombre d'exemples de polypes muqueux ont été rapportés par Amatus Lusitanus, Morgagni et Breschet ; l'un de ces derniers est conservé au musée Dupuytren ; d'autres sont mentionnés dans les années 1833, 46, 47, 49, 50 et 55 de la Société anatomique. Leur structure a été étudiée par Frerichs (*De polyporum structura*, 1843), Bilroth (*Ueber den Bau der schleimpolypen*, 1845), Lebert (*Atlas d'an. path.*, t. I, p. 80, 1863), Rokitansky (*Lehrbuch der path. anat.*, t. III, p. 155, 3e édition, 1859), Fœrster (*Handl. der path. anat.*, 1862), Virchow (*Die krankhaft. Geschwulste*, t. I, p. 582). J'en ai montré moi-même quatre cas, tant à la Société de biologie qu'à la Société anatomique, en 1863 (*Soc. de biologie*, 1863, p. 145, et *Bull. de la Soc. anat.*, p. 582). Enfin W. Ebstein en a recueilli lui-même 16 observations, et en a fait une excellente monographie, insérée dans les *Archives d'anatomie et de physiologie* de Reichert et Du Boys-Raymond, en mars 1864.

Ces polypes sessiles, ou pédiculés saillants à la surface interne de l'estomac, sont constitués ou par l'hypertrophie et l'hypergénèse des éléments de la muqueuse, ou par celles du tissu conjonctif sous-muqueux (1).

Les premiers reconnaissent pour cause : *a.* la distension hypertrophique des glandes en tubes. Dans certains cas, dans la gastrite catarrhale chronique, par exemple (Wilson, *Fox. medico-chirurgical Transaction*, t. XVI, p. 360, 1858), ces glandes se laissent distendre par un liquide visqueux, composé de cellules sphériques, et forment alors de petites vésicules transparentes, qui peuvent atteindre jusqu'à 1 mill. de diamètre, et sont tout-à-fait analogues aux œufs de Naboth de la muqueuse utérine, auxquels les compare Virchow (*Die krankhaften Geschwulste*, 1863, t. I, p. 234). Elles semblent, au premier abord, être de véritables vésicules closes ; mais leur orifice n'en existe pas moins ; les bords en sont seulement tirés et en contact, comme ceux d'une boutonnière. Une seule

(1) La majeure partie de la description suivante est tirée d'un mémoire inséré par moi dans le Journal de M. Robin 1865.

glande peut donner naissance à deux ou trois de ces petits kystes, par l'étranglement et la division de son conduit.

b. Par l'hypertrophie des glandes et par l'hypergénèse de leur cul-de-sac. Ce processus peut se rencontrer complétement isolé. C'est ce qu'on trouve habituellement dans les polypes du rectum chez les enfants. Dans ces cas, la tumeur tout entière est formée par des glandes en tube s'ouvrant à la surface du polype, soit isolément, soit par une ouverture commune à plusieurs. L'un des polypes muqueux présentés par M. Liouville en 1864 présentait cette structure; les glandes dilatées, hypertrophiées, qui venaient s'ouvrir à la surface de la tumeur, et celles transformées en petits kystes fermés de toutes parts dans les couches profondes du polype, présentaient une membrane amorphe et mince, tapissée par un épithélium cylindrique, analogue à celui qui revêt la membrane muqueuse de l'estomac. Le contenu de ces glandes altérées consistait en un liquide visqueux, gélatineux, renfermant des cellules sphériques en suspension.

Ainsi, dans le polype, les glandes s'étaient modifiées; elles étaient agrandies; leurs culs-de-sac avaient poussé des bourgeons nouveaux, qui s'étaient isolés eux-mêmes en forme de petits kystes, ou qui avaient conservé leur relation avec la glande d'où ils sortaient. Leur épithélium pariétal était hypertrophié, en conservant sa forme cylindrique, et un liquide colloïde s'était accumulé dans leur intérieur.

Il est facile de comprendre que la muqueuse, tuméfiée en un point limité par ces formations nouvelles, devient, en ce point, le siége d'une tumeur sessile, d'abord, pédiculée, plus tard, lorsque, se développant davantage, elle aura entraîné, par son propre poids, la muqueuse à glisser sur le tissu cellulaire sous-muqueux.

c. Voici maintenant un autre mode de formation de ces petits polypes. La muqueuse stomacale présente quelquefois, surtout au niveau du pylore, des villosités semblables à celles de l'intestin ; mais, dans certains cas de gastrite chronique, ces villosités se développent outre mesure, se réunissent par leurs bases, et, continuant à grandir dans un point limité, constituen tune petite tumeur qu'on peut appeler un papillôme.

d. Cette hypertrophie papillaire est rarement isolée : elle se complique des métamorphoses des glandes que nous venons de décrire, et il en résulte un petit polype composé. Voici quels sont leur mode de développement et leur structure.

Les papilles de nouvelle formation siégent au pourtour de l'orifice des glandes en tube, qui sont sur un plan plus rapproché du tissu sous-muqueux.

A mesure que les papilles se développent et deviennent plus pressées les unes contre les autres, elles s'unissent et se fusionnent par leurs bases. Elles ne sont plus distinctes alors que par leur sommet, qui reste libre. Elles obturent alors l'orifice des glandes, qui ne peuvent plus verser sur la muqueuse leurs produits de sécrétion. Elles sont transformées en vésicules closes, et, comme elles, n'en continuent pas moins à donner naissance à de l'épithélium dans leur cavité ; elles deviennent vésiculeuses, sphériques, et forment de petits kystes, ou bien elles se segmentent en plusieurs petites cavités closes remplies d'épithélium. L'hypertrophie et la fusion des papilles, l'hypertrophie et la segmentation des glandes marchent de pair, les premières à la surface, les secondes dans la couche profonde de la muqueuse. Il en résulte une saillie qui s'accroît peu à peu.

Les cavités closes qui constituent ces petits polypes muqueux sont de grosseur variable de 5 à 8 millimètres de diamètre ; elles possèdent une membrane hyaline, homogène et mince, tapissée par une couche de cellules épithéliales, tantôt cylindriques, tantôt cubiques. Elles sont remplies par un liquide où se trouvent des cellules sphériques libres.

Ces petites tumeurs, sessiles ou pédiculées, uniques ou multiples de la muqueuse peuvent-elles être confondues avec le cancer ? Il est probable que la confusion a été faite autrefois ; mais elles possèdent dans leurs caractères, à l'œil nu et au microscope, des particularités essentielles à noter : elles ne s'ulcèrent pas comme le cancer ; elles n'offrent pas, quand on les sectionne, un liquide laiteux et opaque, mais, au contraire, un liquide séreux peu abondant. On ne pourrait donc les prendre que pour des tumeurs colloïdes ; et, en effet, elles s'en rapprochent par l'apparence du liquide qu'elles contien-

nent et par la nature de ses éléments anatomiques, qui sont des cellules sphériques et distendues. Mais, en examinant sur des coupes minces les polypes muqueux, on voit que les glandes distendues et les petits kystes muqueux ont conservé leur membrane d'enveloppe hyaline et mince, ce qu'on ne trouve jamais ni dans les alvéoles des tumeurs colloïdes, ni du cancer à liquide laiteux. De plus, le cancer atteint bien vite le tissu cellulaire sous-muqueux, lorsqu'il ne commence pas par lui, et cette couche, aussi bien que les couches de tissu conjonctif qui séparent les muscles de l'estomac, présentent les mêmes altérations, le même liquide laiteux, riche en cellules.

Ce sont là, messieurs, des caractères bien distinctifs, impossibles à méconnaître ; mais il ne faudrait pas croire que le cancer de l'estomac s'éloigne beaucoup, dans son mode de développement, non plus que dans le type histologique de ses cellules, de ce qu'on observe dans les polypes muqueux. J'ai vu, en effet, plusieurs fois, sur les tumeurs cancéreuses de l'estomac un bourgeonnement de papilles et, leur pourtour dans les parties les plus récemment malades, des glandes en tube distendues, présentant à leur intérieur une multiplication exagérée de leur épithélium. Mais, tandis que dans les polypes muqueux les membranes glanduleuses sont conservées, elles sont rapidement détruites dans le cancer, ce qui coïncide dans ce cas avec des ulcérations rapidement produites.

Quant aux éléments contenus dans les kystes muqueux et dans les alvéoles cancéreuses, ils ont une certaine analogie et, dans certains cas, une similitude parfaite. Ainsi, lorsqu'il s'agit de ces tumeurs malignes constituées par des cavités en doigt de gant, tapissées elles-mêmes d'un épithélium cylindrique, exactement semblable à l'épithélium de la muqueuse stomacale, les éléments épithéliaux sont les mêmes que ceux qui revêtent les glandes distendues. Or, Messieurs, ces tumeurs, que Virchow, Fœrster et bien d'autres ont décrites sous le nom d'épithélioma à cellules cylindriques (*cylinder epithelial krebs*), sont fréquentes sur l'estomac, et se conduisent, comme le cancer auquel elles répondent par leurs caractères

extérieurs, par le suc laiteux, par leur envahissement des couches profondes.

Aussi, Messieurs, dans cette détermination des tumeurs, il faut tenir compte de tous les caractères, et il faut que ceux tirés de la forme du siége, du mode d'extension, soient ajoutés à ceux que nous donne l'examen microscopique des éléments et de la texture.

Revenons maintenant aux polypes qu'on trouve faisant saillie dans l'estomac ; on peut en voir qui proviennent non plus de la muqueuse, mais de la couche de tissu conjonctif sous-jacent, ce sont des polypes fibreux qui soulèvent la muqueuse dont ils sont revêtus ; ils sont plus ou moins volumineux vous vous rappelez peut-être un cas de ce genre, que j'ai présenté à la Société en 1863, et qui, né du voisinage du pylore, pénétrait dans le duodénum, et obturait l'orifice pylorique. Dans ces cas, le polype est formé par du tissu conjonctif.

Au lieu de proéminer dans l'intérieur de l'estomac, les tumeurs nées dans le tissu connectif ou musculaire de ses parois peuvent venir faire saillie à la surface péritonéale. M. Liouville vous a présenté plusieurs cas remarquables de ce genre, plusieurs corps fibreux, comparables par leur forme sphérique, par l'absence ou la présence de pédicule avec les corps fibreux de l'utérus, qui proéminent à l'intérieur de la cavité abdominale. Ce n'est pas seulement, Messieurs, par leur forme qu'on peut comparer les polypes fibreux de ces deux viscères, mais aussi, jusqu'à un certain point, par leur structure histologique. L'examen microscopique, en effet, permet d'y reconnaître des fibres musculaires de la vie organique. Ainsi, Messieurs, la comparaison des polypes muqueux et fibreux de l'estomac avec ceux de l'utérus, au point de vue de leur forme, de leur nature et de leur mode de développement, peut être suivie dans toute la série de ces tumeurs.

COMPTE-RENDU

DES

TRAVAUX DE LA SOCIÉTÉ ANATOMIQUE

POUR L'ANNÉE 1865.

PAR LE Dr BROUARDEL, SECRÉTAIRE.

Lu dans la séance du 6 juillet 1866.

Messieurs,

Avant de me démettre des fonctions que vous avez bien voulu me confier, je dois accomplir la dernière partie de ma tâche. Je vous dois le résumé des travaux de la Société pendant l'année qui vient de s'écouler.

Depuis quarante ans, sous la direction de son fondateur, M. le professeur Cruveilhier, toutes les questions d'anatomie pathologique ont été étudiées et discutées dans le sein de la Société. Quelques-unes y sont nées ; elles sont presque notre propriété scientifique; les autres, bien qu'arrivées du dehors, y ont été contrôlées, et presque toujours elles ont subi quelques modifications, ont reçu de nouveaux développements grâce à votre zèle, grâce à celui de notre illustre président.

Cette année, votre ardeur ne s'est pas affaiblie. Deux-cent-vingt-six présentations ont été mises sous vos yeux. Toutes n'ont certainement pas un égal intérêt, si on les examine isolément; mais j'espère vous montrer tout à l'heure, qu'il suffit de les grouper pour faire surgir des rapprochements et des différences, dignes d'arrêter votre attention.

Vous concevez, Messieurs, l'embarras de votre secrétaire au milieu de ces richesses, et s'il y a quelques années un de mes prédécesseurs les plus distingués (1) avouait que « la tâche la plus pénible parmi celles imposées à votre secrétaire, consiste dans la rédaction du compte-rendu de vos travaux » vous ne vous étonnerez pas de mes hésitations alors que d'année en année, l'activité que déploie chacun de vous vient aggraver la tâche de votre secrétaire.

Si toutes les pièces qui ont passé sous vos yeux, toutes les discussions qu'elles ont soulevées, les observations qu'on vous a soumises, les rapports qu'on vous a lus, devaient être analysés ou seulement rappelés dans le compte-rendu, votre secrétaire, je le crois, n'atteindrait pas le but utile de cette séance; ce qu'il faut constater, c'est le progrès accompli, c'est la tendance de vos efforts, je ne crois pas qu'une énumération complète de vos travaux atteigne jamais un tel résultat.

Aussi, encouragé par l'exemple de quelques-uns de mes prédécesseurs, je prendrai, dans vos travaux ceux qui ont particulièrement captivé votre attention, et je tâcherai de reproduire avec la plus grande impartialité l'histoire des questions qui ont été spécialement étudiées. Que ceux qui ne trouveront pas dans ce compte-rendu, une nouvelle relation de leurs observations placées d'ailleurs dans les Bulletins, ne voient là qu'une des plus pénibles obligations du secrétaire, à moins de transformer le compte-rendu en une table des matières inutile et difficile à consulter, il ne saurait refaire ce que vous même avez déjà beaucoup mieux fait.

Permettez-moi, Messieurs, avant d'aborder la partie scientifique de ce compte-rendu, de vous signaler une amélioration que vous devez introduire dans vos Bulletins. Si vous

(1) Deville.

consultez les livres d'anatomie pathologique, vous vous apercevrez rapidement que lorsqu'un dessin ne se trouve pas à côté du texte, les descriptions les plus exactes, les plus minutieuses, ont grand peine à se fixer dans la mémoire ; dans le cas contraire, les détails se saisissent facilement, et restent à jamais gravés dans l'esprit. Les auteurs d'anatomie pathologique l'ont bien compris, et tous, votre président à leur tête, n'ont pas reculé devant cette dispendieuse nécessité. Les gravures seules assurent aux ouvrages descriptifs une longue durée, et actuellement que le microscope a conquis dans l'anatomie pathologique une place qu'il ne perdra plus, vous ne devez pas hésiter. Que mon honorable collègue, chargé du soin des finances de la société, ne proteste pas; chacun de vous, même au prix de nouveaux sacrifices, tiendra à faire pénétrer cette amélioration dans les Bulletins. Leur succès durable est à ce prix. Rien ne saurait remplacer pour un voyageur, la carte de géographie.

La richesse scientifique de vos annales en facilite l'échange, et votre bibliothèque compte actuellement plus de mille volumes dont pas un n'a été acheté. Vous possédez aussi des collections précieuses de thèses, de journaux, etc.; malheureusement, à notre grand regret, M. Poumet, à qui nous devons la conservation, je dirai presque la création de cette bibliothèque, ne peut plus se charger de veiller sur nos volumes. Il reste notre collègue. Mais avant d'accepter sa démission d'archiviste, qu'il me soit permis d'être l'interprète des sentiments de la Société, et de lui exprimer la vive reconnaissance des membres qui se sont succédé ici depuis 21 ans. C'est à nous et à nos successeurs qu'il appartient désormais de continuer à thésauriser, car la bibliothèque d'une société est un trésor, elle facilite les recherches scientifiques pour ses membres; elle est la preuve de l'estime dans laquelle la tiennent les autres sociétés savantes.

Que M. Poumet veuille bien accepter le témoignage de notre reconnaissance.

Messieurs, je viens de vous exposer vos richesses; elles sont toutes scientifiques; malheureusement nos pertes nous touchent de plus près. Quand la mort nous enlève un collègue,

il nous est à peine permis de songer à ce que perd la science, la perte de l'ami nous frappe trop vivement dans nos sentiments les plus intimes. Beau, Gratiolet, Bauchet, Codet, Maquet, Béraud, Robertet se sont rapidement succédé dans la tombe; des voix plus autorisées vous diront tout à l'heure ce qu'ils ont été comme hommes et comme savants, mais s'il a été donné aux uns de pouvoir se survivre par leurs travaux, si les autres sont morts trop jeunes pour que leur nom reste après eux, nous ne saurions ici les séparer, ils ont été nos collègues, nos amis ou nos maîtres, leurs noms n'éveillent en nous qu'un même sentiment de regret.

Lésions du système nerveux.

TUMEURS DE L'ENCEPHALE.

Vous avez pu voir cette année des tumeurs du cerveau, du cervelet, de la protubérance annulaire. M. Duguet vous a lu un excellent rapport sur une observation de tumeurs cérébrales multiples, présentée par M Nicaise. M. Bordier vous a montré un kyste du cerveau. M. Hayem a exposé l'anatomie microscopique des tubercules du cerveau dans une note ajoutée à une observation de M. Obédenare. Enfin M. Guéniot a observé des tumeurs tuberculeuses du cervelet développées chez une femme enceinte; des vomissements incoercibles avaient fait poser la question de l'avortement provoqué; notre collègue a su dans un travail intéressant résoudre quelques unes des questions que soulevait ce point de diagnostic extrêmement difficile.

Tumeurs de la protubérance annulaire.

Comparons ces diverses observations; M. Duguet fait ressortir avec juste raison la concordance parfaite des lésions et des symptômes chez la malade qu'il a observée. La nature des

tumeurs était probablement syphilitique ;mais nous croyons en l'absence de toute preuve certaine,qu'il n'y a pas lieu d'insister sur ce point. Sous le rapport du siége nous voyons que à la face inférieure du pont de Varole, à droite et en arrière il existait une plaque grisâtre peu épaisse; en avant d'elle une masse analogue, arrondie, comprimant la partie inférieure du pont de Varole, puis une seconde tumeur semblable, siégeant sur le moteur oculaire commun droit qu'elle englobait tout entier à son origine ; de plus, elle déprimait, en compagnie d'une autre petite tumeur, le pédoncule cérébral correspondant.

Des lésions analogues, mais moins avancées existaient à l'origine du moteur oculaire commun gauche.

Or, les symptômes observés furent une paralysie du moteur oculaire commun droit. (Chute de la paupière, strabisme interne, pupille dilatée) et une hémiplégie incomplète à gauche. Cette paralysie croisée est en rapport avec le siége de la lésion, et devait déjà pendant la vie faire penser que c'était à la base du cerveau que l'on trouverait la tumeur. Mais pouvait-on ou devait on aller plus loin ? M. Duguet le croit à juste raison. Toutefois quelques-unes des preuves qu'il invoque en faveur de son opinion nous semblent contestables.

Les phénomènes positifs qui devaient faire prévoir que la lésion siégeait dans la protubérance, sont l'affaiblissement intellectuel,l'affaiblissement musculaire plus prononcé à gauche, *mais général*,et l'anesthésie incomplète *mais généralisée.* Des phénomènes négatifs devaient concourir à faire accepter cette localisation. Le plus important de tous était l'absence de convulsions.

Les altérations de la motilité hémiplégie gauche, paralysie de la troisième paire sont la conséquence du rôle de la protubérance comme organe de transmission des fibres nerveuses, voyons ce qui appartient à la protubérance considérée comme centre nerveux.

D'après M. Longet, la protubérance serait le centre de production *du principe incitateur des mouvements de locomotion.* Laissons à part la valeur de l'expression « principe incita-

« teur » et acceptons seulement avec M. Vulpian ce fait, que c'est dans la protubérance que se lient et s'enchaînent les mouvements coordonnés de la locomotion; c'est-à-dire que les mouvements étant coordonnés en dehors de la protubérance, l'intégrité de cet organe est indispensable pour qu'ils puissent s'exécuter librement, spontanément. Un exemple fera mieux comprendre cette idée, nous l'empruntons au livre de M. Vulpian (1). Sur un jeune lapin on enlève le cerveau proprement dit, les corps striés et les couches optiques, l'animal dont l'encéphale est ainsi réduit au bulbe rachidien, au cervelet et à la protubérance annulaire peut encore marcher. Il se tient immobile dans une attitude naturelle de repos; si on le pousse, il fait plusieurs pas réguliers et redevient immobile. Quelquefois même il fait quelques pas de lui-même sans aucune provocation; mais il est probable que dans ce cas, il y a une excitation prenant naissance dans l'animal lui-même, peut-être au niveau de la plaie.

Si maintenant on détruit ou on blesse profondément la protubérance, toute locomotion est devenue impossible, l'animal n'est même plus capable de se tenir sur ses pattes.

C'est donc bien dans la protubérance qu'a lieu l'enchaînement des mouvements de locomotion; c'est là que l'excitation doit arriver pour mettre en jeu tout le mécanisme.

Or, chez la malade, de M. Nicaise, il y avait faiblesse générale de tous les muscles, prédominante à gauche. La malade se tenait dans une immobilité à peu près complète et couchée.

Il y a entre la relation de cette observation et les faits analytiques fournis par la physiologie au point de vue de la motilité, une remarquable analogie. Voyons ce que nous enseigne la comparaison des faits pathologiques antérieurs.

Sur 26 cas analysés dans son mémoire, M. Ladame (2) a noté l'hémiplégie complète ou incomplète du côté opposé à la tumeur 12 fois, et de plus la faiblesse de toutes les extrémités, paralysie générale 5 fois. Diverses paralysies locali-

(1) Vulpian. *Physiologie du système nerveux*, 1866. p. 531 et suiv.

(2) Ladame. Tumeurs de la protubérance annulaire arch. gén. de méd. 6. série T. 6, 1865 p. 129.

sées 9. Dans 4 cas, la station et la marche étaient incertaines ou impossibles.

Ces faits sont donc en concordance parfaite. Il est évident toutefois que rarement les lésions se trouvent aussi nettes, aussi exemptes de complication que dans le fait qui nous a été présenté par M. Nicaise.

Ainsi, les expériences des physiologistes ont fourni dans leur simplicité analytique des résultats parallèles à ceux que donnait la clinique au point de vue de la motilité.

Étudions maintenant les troubles de la sensibilité. Or, voici ce que nous enseigne la physiologie (1).

« M. Longet place dans la protubérance annulaire le siége du *sensorium commune*, c'est-à-dire, du centre auquel arrivent toutes les impressions périphériques et dans lequel elles se transforment en sensations. On a beaucoup fait voyager le *sensorium commune*; on l'a établi tantôt dans le cerveau proprement dit, tantôt dans les couches optiques, tantôt dans le cervelet et la plupart des déterminations de ce genre ont été faites sans raisons valables, sans qu'on ait pris pour point de départ une donnée expérimentale quelconque. Il n'en est pas de même certainement de l'opinion de M. Longet, et les expériences sur lesquelles il s'appuie paraissent à M. Vulpian avoir la signification que leur attribue leur auteur.

« Déjà Lorry avait placé dans la protubérance et le bulbe réunis le siége du centre perceptif des impressions, et sa manière de voir avait été adoptée par un bon nombre de physiologistes : MM. Serres, Dumoulin, Bouillaud, Gerdy, J. Müller qui presque tous avaient localisé ce centre, surtout ou exclusivement dans la protubérance annulaire.

« M. Longet a prouvé par de nombreuses expériences que l'ablation du cerveau proprement dit n'abolit pas la sensibilité. Malgré même l'ablation des corps striés, des couches optiques, des tubercules quadrijumeaux et du cervelet, le crâne ne contenant plus que la protubérance annulaire et le bulbe rachidien, des lapins et des chiens, ainsi opérés, témoignaient par une agitation violente, par des *cris plaintifs*, de la dou-

(1) Vulpian. *Loco citato*, p. 540.

leur qu'ils ressentaient lorsque l'on pinçait le nerf trijumeau dans le crâne, ou lorsqu'on soumettait l'animal à de vives excitations extérieures. Si, on lésait alors profondément la protubérance, il n'y avait plus ni cris, ni agitation, sous l'influence de pincements violents, et cependant la circulation, la respiration et les autres fonctions continuaient à s'accomplir pendant quelque temps. L'animal qui vient de perdre sa protubérance a donc perdu, dit Longet, *son centre perceptif des impressions sensitives.* »

Les expériences de M. Vulpian sont absolument confirmatives de celles de M. Longet, et sa conclusion est identique.

Voyons ce que devient la sensibilité chez l'homme quand la protubérance est altérée. Dans l'observation de M. Nicaise, nous lisons : La sensibilité générale était manifestement diminuée, lorsqu'on pinçait la malade, elle sentait sans paraître souffrir.

Dans son mémoire, M. Ladame dit que les troubles de la sensibilité sont un symptôme important des lésions de la protubérance; ils se présentent dans un tiers des cas environ (nous ne parlons pas de la céphalalgie).

Ainsi, altération de la motilité et de la sensibilité, ces troubles étant, lorsque les cas pathologiques ne sont pas compliqués de circonstances étrangères, en accord avec ce que nous apprend la physiologie.

Il est encore deux points sur lesquels il est important d'appeler votre attention. C'est d'une part l'absence des convulsions dans les tumeurs de la protubérance, d'autre part les phénomènes de rotation.

Dans l'analyse des faits qui ont servi au mémoire de M. Ladame, on ne trouve que trois cas dans lesquels, il y ait eu des convulsions. Or, M. Ladame conclut de l'étude de ces faits que dans chacun d'eux des complications, ramollissement, méningite chronique, etc., étaient la cause de leur production. Aussi après avoir rappelé l'opinion contraire de Albers, conclut-il en disant : Dès qu'une tumeur cérébrale aura acquis un volume suffisant pour produire des symptômes qui permettront d'en faire le diagnostic, s'il existe des

accès convulsifs, il sera infiniment probable que la tumeur *n'a pas son siége au sein de la protubérance.*

L'observation de M. Nicaise confirme cette conclusion. Il en est de même de celles de Friedreich.

Quant aux mouvements circulaires, malgré l'opinion de Schiff, ils n'ont rien de spécial dans les lésions de la protubérance, nous y reviendrons tout à l'heure à l'occasion des tumeurs du cervelet.

Ce qui nous paraît excuser les longs développements dans lesquels nous venons d'entrer, c'est qu'il est d'une grande importance de déterminer dans les phénomènes auxquels donnent naissance les tumeurs de la protubérance, ce qui appartient à cet organe considéré comme appareil de transmission, et ce qui lui appartient comme centre. Les paralysies localisées du mouvement ou de la sensibilité, hémiplégie, paralysie du facial, des moteurs oculaires communs, anesthésie, perte de la vue, de l'ouïe, etc., peuvent être le fait seul de la lésion des fibres nerveuses qui la traversent. Mais la protubérance est de plus un centre; les expériences de MM. Longet et Vulpian montrent que c'est là que se lient et s'enchaînent les mouvements coordonnés et qu'elle est le centre perceptif des impressions sensitives.

Ce qui, selon nous, n'a pas encore été suffisamment mis en lumière, c'est *le rôle de la protubérance comme appareil central.*

Tumeurs du cerveau.

M. Bordier vous a présenté un kyste hydatique du lobe postérieur de l'hémisphère cérébral droit. Des accidents, choréiques suivis d'hémiplégie, puis d'attaques épileptiformes avaient été les manifestations de cette lésion pendant la vie du malade.

M. Obédénare vous a montré des tumeurs multiples du cerveau et du cervelet. Cette observation est suivie dans vos Bulletins d'une étude microscopique des tubercules du cerveau. M. Hayem, à qui vous devez cette description intéressante, a eu soin de mettre en relief les distinctions histologiques importantes qui séparent ces produits des tubercules des autres organes.

Tumeurs du cervelet.

L'exemple de tuberculisation du cervelet que M. Guéniot vous a présenté, a été pour lui l'occasion d'étudier à nouveau la question des vomissements incoërcibles pendant la grossesse. La malade, en effet, était enceinte, et l'avortement provoqué eût été la conséquence d'une erreur de diagnostic. MM. Depaul et Guéniot surent l'éviter; dans les réflexions qui suivent l'observation, M. Guéniot vous a fort bien développé les raisons qui furent à juste titre déterminantes du diagnostic. Nous ne reviendrons pas sur les considérations d'obstétrique et de pratique qui ont été exposées avec grand soin par notre collègue ; mais nous devons nous arrêter sur une question incidente qui a été soulevée par lui, qui l'a été également par M. Duguet dans le rapport dont nous avons déjà parlé, qui a été résolue différemment par M. Leven, dans la discussion qui a suivi, c'est celle des mouvements circulaires et de leur cause.

M. Duguet, après avoir signalé l'absence des mouvements de rotation chez son malade, constate que la lésion n'avait pas envahi le pédoncule cérébelleux moyen, et il ajoute : Toutes les fois qu'il y a eu mouvement de rotation, les altérations morbides s'étendaient jusqu'à ce pédoncule.

De même M. Guéniot, après avoir rappelé les considérations qui devaient faire croire à l'existence d'une tumeur du cervelet chez sa malade, pense que l'on pouvait aller plus loin, et mettre hors de cause les pédoncules cérébelleux à cause de l'absence des mouvements de rotation.

Malgré le talent avec lequel nos deux collègues ont défendu leurs opinions, nous ne les croyons pas à l'abri de la critique. M. Leven d'ailleurs a fait à l'occasion de la pièce de M. Guéniot, une remarque des plus importantes. « Les phénomènes de rotation et de recul, dit-il, manquent dans les lésions cérébelleuses qui se développent lentement, ils n'existent que quand la lésion est brusque. » Nous croyons que c'est là un premier point qui ressort de l'analyse des faits.

Dans un mémoire sur la physiologie pathologique des mouvements circulaires, M. Mesnet (1) écrit : il y a quelques

(1) Mesnet, Archives gén. de médecine, 3e série. T. 49, 1862, p, 520.

jours j'entendais dire à M. Claude Bernard que grande était la différence entre les résultats donnés par les lésions faites lentement sur les centres nerveux et celles qu'on produisait brusquement sur les mêmes parties ; j'en concluais, moi pathologiste, que plus grande encore étaient les différences quand la nature et non la main était l'agent de ces lésions. Il faut bien jusqu'à ce jour, accepter l'accoutumance comme une raison de ces différences, mais raison pleine de *desiderata*.

Nous croyons, d'après ces considérations, l'assertion de M. Guéniot trop absolue.

Que nous apprend d'ailleurs le mémoire de MM. Leven et Ollivier (1) dans lequel sont analysées 76 observations de lésions du cervelet ?

« Les mouvements de rotation et de manège, que nous avons trouvés dans le tiers des cas, sont incomplets chez l'homme; et ce n'est qu'exceptionnellement qu'ils s'exécutent comme dans les vivisections. La tendance irrésistible à être entraîné d'un côté, l'incurvation du corps en arc de la tête sur le cou, du cou sur le tronc, etc., sont surtout signalées dans les observations ; le véritable manége, la rotation, sont au contraire très-rares, ce qui tient aux conditions d'équilibre différentes chez l'homme et chez les animaux et au mode de production des altérations du cervelet.

M. le docteur H. Roger dit avoir observé un cas bien tranché de tendance au recul. Quant à nous, ajoutent MM. Olivier et Leven, nous ne l'avons jamais rencontré dans nos expériences, comme Magendie, et aucun des nombreux faits pathologiques de ce mémoire n'en fait mention. »

Ainsi ces mouvements de manège, de toupie, de rotation autour de l'axe sont rares ou mal caractérisés chez l'homme même dans les lésions du cervelet. Aussi ne peut on conclure de leur absence ou de leur peu d'intensité à l'intégrité des pédoncules cérébelleux.

De plus, ces mouvements circulaires se montrent, quand d'autres parties de l'encéphale sont altérées. Dans le mémoire

(1) Leven et Olivier. Arch. gén. de médecine, 6, série. T. 1, 1863. p. 63

que nous citions plus haut, M. Mesnet rapporte le fait d'un malade atteint d'une tumeur du lobe frontal du cerveau et qui avait eu pendant la vie des mouvements circulaires. D'autres faits sont joints au précédent.

Nous empruntons à l'ouvrage de M. Vulpian, l'énumération des diverses parties dont la lésion unilatérale, d'après les expériences de divers physiologistes, peut déterminer des mouvements de rotation :

1. Hémisphères cérébraux.
2. Corps striés.
3. Couches optiques (Flourens, Longet, Schiff).
4. Pédoncules cérébraux (Longet).
5. Pont de Varole.
6. Tubercules quadrijumeaux ou bijumeaux. (Flourens).
7. Pédoncules du cervelet, surtout le moyen, et parties latérales du cervelet (Magendie).
8. Corps olivaires, corps restiformes (Magendie.)
9. Partie externe des pyramides antérieures, (Magendie).
10. Partie du bulbe d'où naît le nerf facial (Brown Sequard).
11 Nerfs optiques.
12. Canaux demi circulaires (Flourens) nerf auditif (Brown Sequard).

Ainsi l'observation pathologique, l'expérimentation physiologique nous montrent que même si des mouvements circulaires de manège ou de rotation se développent, on n'est pas autorisé par cela seul à localiser dans les pédoncules cérébelleux la lésion de l'encéphale. Donc les conclusions de MM. Guéniot et Duguet sont trop absolues, puisque d'une part les lésions lentes ne produisent pas les troubles qu'ils indiquent et que d'autres part ces troubles n'appartiennent pas en propre aux lésions du cervelet.

Ajoutons que dans certaines névroses, alors que l'on n'a pu constater de lésions permanentes de l'encéphale, on a vu exister ces mouvements, ces propulsions si bizarres. Rappelons qu'il suffit d'une lésion des canaux demi-circulaires pour leur donner naissance, et sans vouloir entrer dans la discussion de la cause de ces mouvements, nous serons portés à croire que

bien des circonstances peuvent leur donner naissance, et qu'il suffit évidemment dans quelques cas de certains vertiges, d'illusions sensorielles dont le point de départ serait à la périphérie, ou dans les centres nerveux eux-mêmes.

LÉSIONS DE LA MOELLE ÉPINIÈRE.

M. *Tixier* vous a présenté un cas de rhumatisme spinal, remarquable par la marche des accidents et par les lésions anatomo-pathologiques. M. le professeur Cruveilhier, malgré sa grande expérience, nous a déclaré qu'il n'avait jamais rien vu de semblable, c'est donc un fait qui mérite d'appeler particulièrement l'attention de la société. Vos bulletins ne font pas mention de présentations analogues, on le comprend d'ailleurs facilement, le rhumatisme ne laisse pas habituellement de traces appréciables à l'autopsie.

Dans sa thèse d'agrégation, M. Ball (1) a soumis à une sage critique les faits que l'on a rapportés au rhumatisme spinal. Or, pas un d'eux ne ressemble à celui de M. Tixier.

Pourtant, nous ne croyons pas devoir élever des doutes sur l'interprétation donnée par le présentateur. Le malade a été observé par M. Lorain, les pièces anatomiques ont été soumises à l'examen de M. Ranvier, tout se réunit pour faire accorder à cette observation une grande valeur.

Dans plusieurs des cas où l'on a constaté pendant la vie des symptômes qui paraissaient se rapporter au rhumatisme de la moelle, on n'a trouvé après la mort aucune lésion matérielle. Ces faits nous n'en parlerons pas. Nous rappellerons seulement ceux dans lesquels on a pu constater une altération de la moelle et de ses enveloppes ; nous leur comparerons ensuite le fait de M. Tixier.

On peut trouver tous les degrés de la méningite et de la méningo-myélite rachidienne. Tantôt on constate une simple augmentation du liquide céphalo-rachidien (?) (Hutchins-

(1) B. Ball. 1866.

son (1) ; tantôt la pie-mère et l'arachnoïde sont plus ou moins injectées. A un degré plus élevé la cavité de l'arachnoïde ou le tissu cellullaire sous-arachnoïdien peuvent renfermer de la sérosité purulente. On y a rencontré des néo-membranes, et cette altération peut exister aussi, à la face interne de la dure-mère (2).

La moelle épinière peut participer au travail inflammatoire, mais le plus souvent le cordon nerveux demeure intact, malgré la vascularisation et l'épaississement de ses enveloppes, c'est ce que M. Gintrac (3) a constaté chez l'un de ses malades. M. Ball en rapporte un cas analogue dans sa thèse sur le rhumatisme viscéral.

Dans le fait de M. Tixier, lorsque la gouge pénétra dans le canal rachidien, on vit sortir une petite quantité de liquide d'apparence purulente. Ce liquide réuni en foyer occupait un espace de quinze à vingt centimètres, situé entre la cinquième ou sixième vertèbre cervicale et la troisième ou quatrième dorsale. Le foyer était limité en avant par la dure-mère, en arrière par le tissu osseux, sur les parties latérales, l'inflammation paraissait s'être arrêtée au niveau du ligament dentelé; elle se prolongeait un peu dans les orifices des trous de conjugaison. Ce produit siégeait donc dans le tissu cellulo-graisseux et vasculaire intermédiaire aux parois du canal rachidien et à la dure-mère. La congestion était assez étendue, mais la moelle et ses enveloppes fibro-séreuses étaient saines; Il n'y avait pas d'altération des os, ni des cartilages interosseux.

Le siége de la lésion une fois bien déterminé, cherchons si dans l'apparence du liquide nous trouverons quelque caractère qui plaide pour ou contre sa nature rhumatismale.

Le liquide, dit M. Texier, ressemblait à du pus, en certains points; dans d'autres la consistance était plus ferme, et il semblait qu'une membrane fibrineuse fût déposée sur l'os. A l'exa-

(1) Lancet, 1838-1839.
(2) Vulpian cité par Lancereaux. *Arch. gén. de méd.* t. 1, p. 63. 1863.
(3) De la méningite rhumatismale, p. 30. Bordeaux, 1863.

men microscopique. [illegible]
membrane [illegible]
une trame [illegible]
paraître [illegible]
les caractères [illegible]
se rencontre. [illegible]
alors que les [illegible]
sence du [illegible]
Ranvier [illegible]
dans les [illegible]
caractéristique [illegible]
C'est un point [illegible]
miner.

L'existence [illegible]
preuve [illegible]
rhumatisme [illegible]
moire [illegible]
certain [illegible]
se terminer [illegible]
faveur [illegible]
poil [illegible]
Laton. [illegible]
ticulièrement [illegible]
laires [illegible]

Cr[illegible]
avec [illegible]
et les [illegible]
réseau [illegible]
obscures. [illegible]

Ainsi [illegible]
s'agit [illegible]
ques [illegible]
et quant [illegible]
d'[illegible]
rester [illegible]

1. J. Guyot. [illegible]
2. Loco citato. [illegible]

lait chercher ses preuves que dans les caractères de la lésion. Il n'en sera plus de même si nous demandons à l'examen clinique la confirmation de l'hypothèse de M. Tixier.

En effet, sans rentrer dans les détails de l'observation, nous voyons que tout dans l'histoire de ce malade concourt à prouver qu'il était atteint d'une affection rhumatismale. Début, marche, mobilité; pas d'infection, pas d'empoisonnement virulent : tels sont sommairement les caractères positifs et négatifs qui nous font accepter sans réserve l'existence d'un rhumatisme localisé dans le tissu cellulo-graisseux qui sépare la dure-mère des vertèbres.

C'est un des faits les plus importants parmi ceux qui vous ont été présentés; c'est à ce titre que nous avons cru devoir vous le rappeler dans ce compte-rendu.

CICATRISATION DES NERFS.

M. Dubrueil vous a exposé les résultats d'expériences faites sur une douzaine de chiens. Le but de ce ce travail était de déterminer les conditions qui peuvent favoriser la cicatrisation des nerfs. Je ne veux pas aborder ici l'historique de la question très-bien tracé d'ailleurs dans la thèse de M. Tillaux (1). Vous savez que scientifiquement, la cicatrisation des nerfs a été étudiée d'abord par Cruikshank (1776) et que les travaux de ses successeurs jusqu'à Steinrueck (1838) mirent hors de doute que la solution de continuité d'un nerf finissait par se réparer.

Ce dernier démontra que la régénération du tissu nerveux lui-même s'effectue, et qu'il n'y a pas seulement continuité par le tissu cellulaire. Puis Walter découvrit que non seulement la cicatrice est nerveuse (1850) mais que toute section nerveuse s'accompagne nécessairement d'un travail de dégénération qui détruit les tubes nerveux, et d'un travail de réparation qui les renouvelle, et cela dans un bout seulement du

(1) Tillaux. *Des affections chirurgicales des nerfs*, Paris, 1866.

nerf coupé, dans le bout qui n'est plus en communication avec le centre trophique de ce nerf. Les expériences de MM. Vulpian et Philippeaux semblent prouver que ce nerf altéré peut autogéniquement se réparer sans que la continuité avec les centres soit rétablie.

M. Dubrueil a voulu transporter dans le domaine chirurgical les résultats de ces recherches physiologiques, et il croit que la suture nerveuse favorise la réunion des nerfs par seconde intention, en maintenant exactement les segments nerveux en contact, et en rendant moins étendu le tissu cicatriciel qui les réunit. Hâter le rétablissement de la continuité des deux parties séparées, tel serait le résultat de cette pratique : la suture des nerfs.

Ajoutons que trop peu de temps s'est écoulé entre le moment où les sections nerveuses ont été faites, et celui où on a sacrifié les animaux, (dix ou douze jours) pour qu'on puisse admettre d'une façon définitive les conclusions de notre collègue, si nos connaissances étaient limitées aux faits qu'il rapporte. Mais presqu'en même temps que M. Dubrueil, M. Magnien (1) à Lyon avait institué une série d'expériences destinées à contrôler les résultats énoncés sur la suture des nerfs par ses prédéceseurs.

M. Nélaton semble être le premier qui ait employé chez l'homme ce moyen de coaptation des bouts nerveux. Un an après (1864). M. Laugier pratiqua la même opération, dont il communiqua les résultats inattendus à l'Académie des sciences. Pour M. Laugier il ressortait de ce cas unique que : 1° Après la suture d'un nerf coupé, la sensibilité et les mouvements des parties auxquelles il se distribue peuvent se rétablir en un petit nombre d'heures ; 2° Ce retour des fonctions est rapidement progressif ; 3° Il est successif, c'est-à-dire que la sensation tactile et les mouvements reparaissent avant celle de douleur et de température ; 4° La suture du nerf ne produit pas de douleurs spéciales, ni d'accidents nerveux graves, ce que du reste la ligature de certains nerfs collatéraux des artères avait déjà prouvé. 5° Il faut admettre dans la prati-

(1) Magnien. Thèse de Paris, 1866.

leur qu'ils ressentaient lorsque l'on pinçait le nerf trijumeau dans le crâne, ou lorsqu'on soumettait l'animal à de vives excitations extérieures. Si, on lésait alors profondément la protubérance, il n'y avait plus ni cris, ni agitation, sous l'influence de pincements violents, et cependant la circulation, la respiration et les autres fonctions continuaient à s'accomplir pendant quelque temps. L'animal qui vient de perdre sa protubérance a donc perdu, dit Longet, *son centre perceptif des impressions sensitives.* »

Les expériences de M. Vulpian sont absolument confirmatives de celles de M. Longet, et sa conclusion est identique.

Voyons ce que devient la sensibilité chez l'homme quand la protubérance est altérée. Dans l'observation de M. Nicaise, nous lisons : La sensibilité générale était manifestement diminuée, lorsqu'on pinçait la malade, elle sentait sans paraître souffrir.

Dans son mémoire, M. Ladame dit que les troubles de la sensibilité sont un symptôme important des lésions de la protubérance; ils se présentent dans un tiers des cas environ (nous ne parlons pas de la céphalalgie).

Ainsi, altération de la motilité et de la sensibilité, ces troubles étant, lorsque les cas pathologiques ne sont pas compliqués de circonstances étrangères, en accord avec ce que nous apprend la physiologie.

Il est encore deux points sur lesquels il est important d'appeler votre attention. C'est d'une part l'absence des convulsions dans les tumeurs de la protubérance, d'autre part les phénomènes de rotation.

Dans l'analyse des faits qui ont servi au mémoire de M. Ladame, on ne trouve que trois cas dans lesquels, il y ait eu des convulsions. Or, M. Ladame conclut de l'étude de ces faits que dans chacun d'eux des complications, ramollissement, méningite chronique, etc., étaient la cause de leur production. Aussi après avoir rappelé l'opinion contraire de Albers, conclut-il en disant : Dès qu'une tumeur cérébrale aura acquis un volume suffisant pour produire des symptômes qui permettront d'en faire le diagnostic, s'il existe des

accès convulsifs, il sera infiniment probable que la tumeur *n'a pas son siége au sein de la protubérance.*

L'observation de M. Nicaise confirme cette conclusion. Il en est de même de celles de Friedreich.

Quant aux mouvements circulaires, malgré l'opinion de Schiff, ils n'ont rien de spécial dans les lésions de la protubérance, nous y reviendrons tout à l'heure à l'occasion des tumeurs du cervelet.

Ce qui nous paraît excuser les longs développements dans lesquels nous venons d'entrer, c'est qu'il est d'une grande importance de déterminer dans les phénomènes auxquels donnent naissance les tumeurs de la protubérance, ce qui appartient à cet organe considéré comme appareil de transmission, et ce qui lui appartient comme centre. Les paralysies localisées du mouvement ou de la sensibilité, hémiplégie, paralysie du facial, des moteurs oculaires communs, anesthésie, perte de la vue, de l'ouïe, etc., peuvent être le fait seul de la lésion des fibres nerveuses qui la traversent. Mais la protubérance est de plus un centre; les expériences de MM. Longet et Vulpian montrent que c'est là que se lient et s'enchaînent les mouvements coordonnés et qu'elle est le centre perceptif des impressions sensitives

Ce qui, selon nous, n'a pas encore été suffisamment mis en lumière, c'est *le rôle de la protubérance comme appareil central.*

Tumeurs du cerveau.

M. Bordier vous a présenté un kyste hydatique du lobe postérieur de l'hémisphère cérébral droit. Des accidents, choréiques suivis d'hémiplégie, puis d'attaques épileptiformes avaient été les manifestations de cette lésion pendant la vie du malade

M. Obédénare vous a montré des tumeurs multiples du cerveau et du cervelet. Cette observation est suivie dans vos Bulletins d'une étude microscopique des tubercules du cerveau. M. Hayem, à qui vous devez cette description intéressante, a eu soin de mettre en relief les distinctions histologiques importantes qui séparent ces produits des tubercules des autres organes.

Tumeurs du cervelet.

L'exemple de tuberculisation du cervelet que M. Guéniot vous a présenté, a été pour lui l'occasion d'étudier à nouveau la question des vomissements incoërcibles pendant la grossesse. La malade, en effet, était enceinte, et l'avortement provoqué eût été la conséquence d'une erreur de diagnostic. MM. Depaul et Guéniot surent l'éviter; dans les réflexions qui suivent l'observation, M. Guéniot vous a fort bien développé les raisons qui furent à juste titre déterminantes du diagnostic. Nous ne reviendrons pas sur les considérations d'obstétrique et de pratique qui ont été exposées avec grand soin par notre collègue ; mais nous devons nous arrêter sur une question incidente qui a été soulevée par lui, qui l'a été également par M. Duguet dans le rapport dont nous avons déjà parlé, qui a été résolue différemment par M. Leven, dans la discussion qui a suivi, c'est celle des mouvements circulaires et de leur cause.

M. Duguet, après avoir signalé l'absence des mouvements de rotation chez son malade, constate que la lésion n'avait pas envahi le pédoncule cérébelleux moyen, et il ajoute : Toutes les fois qu'il y a eu mouvement de rotation, les altérations morbides s'étendaient jusqu'à ce pédoncule.

De même M. Guéniot, après avoir rappelé les considérations qui devaient faire croire à l'existence d'une tumeur du cervelet chez sa malade, pense que l'on pouvait aller plus loin, et mettre hors de cause les pédoncules cérébelleux à cause de l'absence des mouvements de rotation.

Malgré le talent avec lequel nos deux collègues ont défendu leurs opinions, nous ne les croyons pas à l'abri de la critique. M. Leven d'ailleurs a fait à l'occasion de la pièce de M. Guéniot, une remarque des plus importantes. « Les phénomènes de rotation et de recul, dit-il, manquent dans les lésions cérébelleuses qui se développent lentement, ils n'existent que quand la lésion est brusque. » Nous croyons que c'est là un premier point qui ressort de l'analyse des faits.

Dans un mémoire sur la physiologie pathologique des mouvements circulaires, M. Mesnet (1) écrit : il y a quelques

(1) Mesnet, Archives gén. de médecine, 5e série. T. 49, 1862, p, 520.

jours j'entendais dire à M. Claude Bernard que grande était la différence entre les résultats donnés par les lésions faites lentement sur les centres nerveux et celles qu'on produisait brusquement sur les mêmes parties ; j'en concluais, moi pathologiste, que plus grande encore étaient les différences quand la nature et non la main était l'agent de ces lésions. Il faut bien jusqu'à ce jour, accepter l'accoutumance comme une raison de ces différences, mais raison pleine de *desiderata*.

Nous croyons, d'après ces considérations, l'assertion de M. Guéniot trop absolue.

Que nous apprend d'ailleurs le mémoire de MM. Leven et Ollivier (1) dans lequel sont analysées 76 observations de lésions du cervelet ?

« Les mouvements de rotation et de manège, que nous avons trouvés dans le tiers des cas, sont incomplets chez l'homme; et ce n'est qu'exceptionnellement qu'ils s'exécutent comme dans les vivisections. La tendance irrésistible à être entraîné d'un côté, l'incurvation du corps en arc de la tête sur le cou, du cou sur le tronc, etc., sont surtout signalées dans les observations ; le véritable manége, la rotation, sont au contraire très-rares, ce qui tient aux conditions d'équilibre différentes chez l'homme et chez les animaux et au mode de production des altérations du cervelet.

M. le docteur H. Roger dit avoir observé un cas bien tranché de tendance au recul. Quant à nous, ajoutent MM. Olivier et Leven, nous ne l'avons jamais rencontré dans nos expériences, comme Magendie, et aucun des nombreux faits pathologiques de ce mémoire n'en fait mention. »

Ainsi ces mouvements de manège, de toupie, de rotation autour de l'axe sont rares ou mal caractérisés chez l'homme même dans les lésions du cervelet. Aussi ne peut on conclure de leur absence ou de leur peu d'intensité à l'intégrité des pédoncules cérébelleux.

De plus, ces mouvements circulaires se montrent, quand d'autres parties de l'encéphale sont altérées. Dans le mémoire

(1) Leven et Olivier. Arch. gén. de médecine, 6, série. T. 1, 1863. p. 63

leur qu'ils ressentaient lorsque l'on pinçait le nerf trijumeau dans le crâne, ou lorsqu'on soumettait l'animal à de vives excitations extérieures. Si, on lésait alors profondément la protubérance, il n'y avait plus ni cris, ni agitation, sous l'influence de pincements violents, et cependant la circulation, la respiration et les autres fonctions continuaient à s'accomplir pendant quelque temps. L'animal qui vient de perdre sa protubérance a donc perdu, dit Longet, *son centre perceptif des impressions sensitives.* »

Les expériences de M. Vulpian sont absolument confirmatives de celles de M. Longet, et sa conclusion est identique.

Voyons ce que devient la sensibilité chez l'homme quand la protubérance est altérée. Dans l'observation de M. Nicaise, nous lisons : La sensibilité générale était manifestement diminuée, lorsqu'on pinçait la malade, elle sentait sans paraître souffrir.

Dans son mémoire, M. Ladame dit que les troubles de la sensibilité sont un symptôme important des lésions de la protubérance; ils se présentent dans un tiers des cas environ (nous ne parlons pas de la céphalalgie).

Ainsi, altération de la motilité et de la sensibilité, ces troubles étant, lorsque les cas pathologiques ne sont pas compliqués de circonstances étrangères, en accord avec ce que nous apprend la physiologie.

Il est encore deux points sur lesquels il est important d'appeler votre attention. C'est d'une part l'absence des convulsions dans les tumeurs de la protubérance, d'autre part les phénomènes de rotation.

Dans l'analyse des faits qui ont servi au mémoire de M. Ladame, on ne trouve que trois cas dans lesquels, il y ait eu des convulsions. Or, M. Ladame conclut de l'étude de ces faits que dans chacun d'eux des complications, ramollissement, méningite chronique, etc., étaient la cause de leur production. Aussi après avoir rappelé l'opinion contraire de Albers, conclut-il en disant : Dès qu'une tumeur cérébrale aura acquis un volume suffisant pour produire des symptômes qui permettront d'en faire le diagnostic, s'il existe des

accès convulsifs, il sera infiniment probable que la tumeur *n'a pas son siége au sein de la protubérance.*

L'observation de M. Nicaise confirme cette conclusion. Il en est de même de celles de Friedreich.

Quant aux mouvements circulaires, malgré l'opinion de Schiff, ils n'ont rien de spécial dans les lésions de la protubérance, nous y reviendrons tout à l'heure à l'occasion des tumeurs du cervelet.

Ce qui nous paraît excuser les longs développements dans lesquels nous venons d'entrer, c'est qu'il est d'une grande importance de déterminer dans les phénomènes auxquels donnent naissance les tumeurs de la protubérance, ce qui appartient à cet organe considéré comme appareil de transmission, et ce qui lui appartient comme centre. Les paralysies localisées du mouvement ou de la sensibilité, hémiplégie, paralysie du facial, des moteurs oculaires communs, anesthésie, perte de la vue, de l'ouïe, etc., peuvent être le fait seul de la lésion des fibres nerveuses qui la traversent. Mais la protubérance est de plus un centre; les expériences de MM. Longet et Vulpian montrent que c'est là que se lient et s'enchaînent les mouvements coordonnés et qu'elle est le centre perceptif des impressions sensitives.

Ce qui, selon nous, n'a pas encore été suffisamment mis en lumière, c'est *le rôle de la protubérance comme appareil central.*

Tumeurs du cerveau.

M. Bordier vous a présenté un kyste hydatique du lobe postérieur de l'hémisphère cérébral droit. Des accidents, choréiques suivis d'hémiplégie, puis d'attaques épileptiformes avaient été les manifestations de cette lésion pendant la vie du malade

M. Obédénare vous a montré des tumeurs multiples du cerveau et du cervelet. Cette observation est suivie dans vos Bulletins d'une étude microscopique des tubercules du cerveau. M. Hayem, à qui vous devez cette description intéressante, a eu soin de mettre en relief les distinctions histologiques importantes qui séparent ces produits des tubercules des autres organes.

Tumeurs du cervelet.

L'exemple de tuberculisation du cervelet que M. Guéniot vous a présenté, a été pour lui l'occasion d'étudier à nouveau la question des vomissements incoërcibles pendant la grossesse. La malade, en effet, était enceinte, et l'avortement provoqué eût été la conséquence d'une erreur de diagnostic. MM. Depaul et Guéniot surent l'éviter; dans les réflexions qui suivent l'observation, M. Guéniot vous a fort bien développé les raisons qui furent à juste titre déterminantes du diagnostic. Nous ne reviendrons pas sur les considérations d'obstétrique et de pratique qui ont été exposées avec grand soin par notre collègue; mais nous devons nous arrêter sur une question incidente qui a été soulevée par lui, qui l'a été également par M. Duguet dans le rapport dont nous avons déjà parlé, qui a été résolue différemment par M. Leven, dans la discussion qui a suivi, c'est celle des mouvements circulaires et de leur cause.

M. Duguet, après avoir signalé l'absence des mouvements de rotation chez son malade, constate que la lésion n'avait pas envahi le pédoncule cérébelleux moyen, et il ajoute : Toutes les fois qu'il y a eu mouvement de rotation, les altérations morbides s'étendaient jusqu'à ce pédoncule.

De même M. Guéniot, après avoir rappelé les considérations qui devaient faire croire à l'existence d'une tumeur du cervelet chez sa malade, pense que l'on pouvait aller plus loin, et mettre hors de cause les pédoncules cérébelleux à cause de l'absence des mouvements de rotation.

Malgré le talent avec lequel nos deux collègues ont défendu leurs opinions, nous ne les croyons pas à l'abri de la critique. M. Leven d'ailleurs a fait à l'occasion de la pièce de M. Guéniot, une remarque des plus importantes. « Les phénomènes de rotation et de recul, dit-il, manquent dans les lésions cérébelleuses qui se développent lentement, ils n'existent que quand la lésion est brusque. » Nous croyons que c'est là un premier point qui ressort de l'analyse des faits.

Dans un mémoire sur la physiologie pathologique des mouvements circulaires, M. Mesnet (1) écrit : il y a quelques

(1) Mesnet, Archives gén. de médecine, 5e série. T. 49, 1862, p, 520.

jours j'entendais dire à M. Claude Bernard que grande était la différence entre les résultats donnés par les lésions faites lentement sur les centres nerveux et celles qu'on produisait brusquement sur les mêmes parties ; j'en concluais, moi pathologiste, que plus grande encore étaient les différences quand la nature et non la main était l'agent de ces lésions. Il faut bien jusqu'à ce jour, accepter l'accoutumance comme une raison de ces différences, mais raison pleine de *desiderata*.

Nous croyons, d'après ces considérations, l'assertion de M. Guéniot trop absolue.

Que nous apprend d'ailleurs le mémoire de MM. Leven et Ollivier (1) dans lequel sont analysées 76 observations de lésions du cervelet ?

« Les mouvements de rotation et de manège, que nous avons trouvés dans le tiers des cas, sont incomplets chez l'homme; et ce n'est qu'exceptionnellement qu'ils s'exécutent comme dans les vivisections. La tendance irrésistible à être entraîné d'un côté, l'incurvation du corps en arc de la tête sur le cou, du cou sur le tronc, etc., sont surtout signalées dans les observations ; le véritable manége, la rotation, sont au contraire très-rares, ce qui tient aux conditions d'équilibre différentes chez l'homme et chez les animaux et au mode de production des altérations du cervelet.

M. le docteur H. Roger dit avoir observé un cas bien tranché de tendance au recul. Quant à nous, ajoutent MM. Olivier et Leven, nous ne l'avons jamais rencontré dans nos expériences, comme Magendie, et aucun des nombreux faits pathologiques de ce mémoire n'en fait mention. »

Ainsi ces mouvements de manège, de toupie, de rotation autour de l'axe sont rares ou mal caractérisés chez l'homme même dans les lésions du cervelet. Aussi ne peut on conclure de leur absence ou de leur peu d'intensité à l'intégrité des pédoncules cérébelleux.

De plus, ces mouvements circulaires se montrent, quand d'autres parties de l'encéphale sont altérées. Dans le mémoire

(1) Leven et Olivier. Arch. gén. de médecine, 6, série. T. 1, 1863. p. 63

arthritiques proprement dites, mais qui avaient été exposés à l'action continue du froid et de l'humidité. « M. Maurice Raynaud, à qui nous empruntons ces dernières lignes (1), accepte complétement cette manière de voir; l'observation de M. Gouguenheim vient lui prêter un nouvel appui. Bien que les renseignements que l'on a pu recueillir sur l'état de santé antérieur de la malade soient très incomplets, nous trouvons qu'il y a trois mois elle avait eu une attaque de rhumatisme articulaire aigu. Ces faits méritaient d'être rapprochés. Vous aurez ultérieurement à justifier la théorie par les présentations qui vous seront faites.

Lésions du tube digestif et de ses annexes.

CANCER ET RÉTRÉCISSEMENT DE L'ŒSOPHAGE.

Quatre observations de cancer et de rétrécissement de l'œsophage se trouvent cette année dans vos bulletins. Deux de ces faits vous ont été exposés par M. Labbée, un par M. Obédénare, le dernier par M. Fontan.

L'une des observations de M. Labbée (p. 83) est remarquable parceque pendant la vie aucun symptôme n'avait pu faire prévoir qu'il existait une lésion de l'œsophage. Le malade succomba à une hémorrhagie cérébrale, et à l'autopsie on constata l'existence d'une tumeur de nature encéphaloïde, du volume d'un citron, qui siégeait dans la paroi même de l'œsophage. Les détails sont trop incomplets pour que l'on puisse s'expliquer l'absence de signes de rétrécissement de l'œsophage; ce n'en est pas moins une circonstance singulière que cette tumeur ait pu prendre un tel volume sans se révéler par aucun symptôme.

La seconde observation de M. Labbée est beaucoup plus intéressante ; car nous trouvons l'indication de quelques signes importants. Un des premiers symptômes que le malade a accusés est l'aphonie. C'est un fait qui n'est pas absolument

(1) Nouveau dictionnaire de médecine et de chirurgie pratiques. J.-B. Baillière et fils, t. 3e p. 224.

rare, l'aphonie coïncidait avec l'irritation qui se développe autour des lésions cancéreuses, et qui se traduisit bientôt par une angine tonsillaire et pharyngienne à forme glanduleuse. La dysphagie, le cathétérisme ne présentèrent aucune particularité à noter. Mais les troubles de la respiration eurent un caractère spécial. Il y avait une inspiration bruyante, striduleuse, la respiration était facile, non bruyante. Bientôt la dyspnée fut excessive, la face fut cyanosée, et le malade mourut dans un état qui rappelle, si nous nous en rapportons à la description de M. Labbée, celui des malades atteints d'œdème du larynx. A l'autopsie on constate qu'un fongus cancéreux repose sur le larynx qui n'était pas altéré; cependant les ligaments aryténo-épiglottiques sont épaissis, indurés, et ont manifestement subi la dégénérescence cancéreuse.

En l'absence d'autres détails, il est difficile de savoir exactement, si ces lésions des ligaments aryténo-épiglottiques étaient assez grandes pour apporter un obstacle à la respiration, ou s'il y avait eu quelque complication accidentelle de nature inflammatoire. L'examen laryngoscopique aurait probablement pendant la vie permis de voir quelles étaient les parties du larynx qui ne fonctionnaient plus régulièrement.

L'aphonie et la dyspnée ne sont d'ailleurs pas des faits sans précédents. Dans le chapitre que M. Béhier (1) a consacré à la description des rétrécissements de l'œsophage, nous lisons :

« Je vous ai dit que la voix subissait souvent des modifications sensibles. Ces modifications peuvent aller jusqu'à l'aphonie complète. Ce symptôme se rencontrait dans l'observation de M. Vigla. (Obs. 68. du Mémoire de M. Béhier), dans celles de M. Desruelles. (Obs. 43), et Salneuve (Obs. 48), et dans toute l'intégrité complète du larynx est positivement relatée, mais dans toutes il existait aussi des engorgements ou des conduits fistuleux entourant l'œsophage, et pouvant comprimer les nerfs laryngés. Cette explication paraît très simple quand on a lu les détails de l'observation rapportée par M. Barrett, (Obs. 65) dans laquelle on trouve comme cause très évidente de l'aphonie, la destruction du nerf récurrent gauche, consé-

(1) Conférences de clinique médicale. Asselin .864, p. 92.

cutivement aux progrès de la tumeur cancéreuse. De même dans le fait de Taylor (Obs. 72), l'absence des vomissements, bien que l'estomac fût cancéreux, trouve son explication par la compression bien constatée des nerfs compris dans l'altération cancéreuse des parois de cet organe. »

Dans certains cas, il est donc possible de trouver dans l'altération des nerfs phonateurs la cause de l'aphonie. Ici n'est-ce pas plutôt l'altération du larynx lui-même qui en fut la cause? L'absence de recherches sur l'état des nerfs récurrents ne nous permet pas d'être affirmatifs; mais c'est un point de diagnostic qu'il faudra à l'avenir élucider cliniquement et anatomiquement.

Il est encore un point à signaler dans l'observation de M. Labbée. A la hauteur du cartilage thyroïde, il existait un ganglion indolent, peu mobile, de la grosseur d'une noisette. A l'autopsie on constata que ce ganglion était cancéreux. On conçoit facilement la valeur de ce symptôme au point de vue du diagnostic de la nature du rétrécissement. Malheureusement d'après les recherches de M. Béhier, il serait presque exceptionnel. D'après Mondière (1). « Le plus ordinairement on trouve le long de la face externe de l'œsophage des ganglions lymphatiques engorgés et plus ou moins dégénérés. » Mais ce n'est là qu'une simple affirmation qui ne se trouve pas vérifiée par la lecture du mémoire de Mondière lui-même. Sur trente-neuf cas de rétrécissement de l'œsophage qui pouvaient par leurs détails, être utiles à l'examen de cette question, M. Béhier n'a trouvé noté qu'une seule fois, l'engorgement ganglionnaire. Ce fait, observé par M. Hérard, a été publié dans nos Bulletins par M. Coulon (1859). Du reste, la rareté de cet engorgement ne lui ôte rien de sa valeur diagnostique (2) lorsqu'il existe.

Dans l'observation de M. Obédenare, ce qui nous intéresse plus particulièrement est le mode de terminaison. Des efforts de cathétérisme, peut-être un peu trop violents, déterminèrent

(1) Arch gén. de méd. T. 23, p. 387.
(2) Béhier. *Loco citato*, p. 69.

une rupture de l'œsophage, et l'injection de bouillon que l'on fit ensuite pénétra tout entière dans le médiastin postérieur. Le malade succomba le lendemain. Ces communications de l'œsophage avec les organes voisins, ne sont pas très rares. Vous trouverez dans le mémoire de M. Béhier, la liste des organes dans lesquels peut se faire la perforation.

La présentation de la pièce de M. Obédenare fut pour quelques-uns de nos collègues, l'occasion de citer des faits analogues. Souvent la mort n'arrive pas aussi rapidement que dans l'observation actuelle; nous mêmes avons vu alors que nous étions l'interne de M. Velpeau, une malade survivre assez longtemps pour que la suppuration eût détruit tout le tissu cellulaire du médiastin supérieur. Les plexus avaient été respectés par l'inflammation, et la dissection de ces plexus si riches présentait l'aspect d'une des préparations anatomiques les plus minutieuses que l'on puisse exécuter.

M. Fontan a mis sous vos yeux une forme de rétrécissement de l'œsophage assez rare, puisque Mondière écrivait qu'il ne connaissait pas de rétrécissement de l'œsophage produit par la simple hypertrophie de la membrane musculaire. Pourtant aucun doute ne s'est élevé au sein de la société sur la nature de la lésion. D'ailleurs dans son mémoire sur les rétrécissements de l'œsophage, M. Follin (1), dépouillant les observations antérieurement publiées en rapporte quelques cas : ce qui est particulièrement intéressant dans le fait de M. Fontan, c'est que sa description rappelle jusque dans ses plus petits détails la description d'Albers de Bonn. (œsophagosthénosis callosa) « La couche interne des fibres musculaires est seule dégénérée, écrit Albers, car l'on peut souvent constater l'intégrité de la couche musculaire externe. La paroi malade, épaisse d'un huitième de pouce à un demi pouce, est dure et presque cartilagineuse; elle se laisse peu comprimer et crie sous le scalpel, comme de la couenne de lard; la coupe en présente à l'œil nu les stries transversales serrées les unes contre les autres... La modification morbide envahit toute la périphérie de la tunique musculeuse, d'où il résulte que la paroi œsophagienne

(1) Des rétrécissements de l'œsophage par E. Follin, Labé, 1853, p. 43.

est uniformément indurée, et le canal également rétréci. La muqueuse d'abord intacte, finit par s'altérer, devient rugueuse et s'ulcère. »

Telles sont les paroles d'Albers; pour M. Follin il n'est pas contestable qu'il y ait eu hypertrophie de la tunique musculeuse; trois exemples qu'il a eus sous les yeux étaient parfaitetement semblables aux dessins d'Albers. Toutefois il ajoute : il est à craindre qu'Albers n'ait confondu avec cette hypertrophie concentrique de la musculeuse, quelques affections épithéliales. Cette restriction est motivée par la fréquence des ulcérations signalées par Albers. Or,M Follin ajoute que dans la pièce dont j'ai déjà parlé, il existait quelques ulcérations de la muqueuse, et nous pouvons dire de plus que dans le cas de M. Fontan il y avait aussi une ulcération. Nous pensons que dès lors la tendance à l'ulcération ne devra pas faire conclure immédiatement à une altération cancéreuse. Cet accident paraît faire partie du processus lui-même de la lésion.

Nous ne voulons pas reproduire la description de M. Fontan insérée dans le bulletin à la page 688. Mais nous tenons à dire qu'il y a entre tous les faits une analogie telle qu'il est impossible actuellement de se ranger à l'opinion de Mondière.

Ulcère simple de l'estomac.

Vous trouverez dans les bulletins des observations d'ulcères simples de l'estomac qui vous ont été présentés par MM. Prevost, Benni, Verliac et Audhoui. Le siége et la forme de ces ulcères n'avaient rien de particulier; ils doivent être placés à côté de ceux qui ont servi à établir la description classique telle qu'elle nous a été léguée par MM. Cruveilhier, Rokitansky, Brinton, Bennet et Luton.

Je veux insister seulement sur l'observation de M. Verliac. L'âge du malade est exceptionnel, c'était un enfant de 14 ans, et sur 226 cas analysés par le Dr Brinton, on ne trouve l'ulcère simple, signalé que deux fois avant l'âge de 20 ans. De plus les parois de l'estomac étaient hypertrophiées.

Les ulcères occupaient la région pylorique de l'estomac, l'hypertrophie portait sur tout l'organe, mais elle allait en augmentant de la grosse tubérosité où les parois avaient à peu près le double de leur épaisseur normale, vers le pylore où

elles atteignaient une épaisseur de 8 à 10 millimètres. L'examen microscopique fit voir que dans ce tissu il n'y avait que les éléments normaux hyperplasiés, que l'hypertrophie portait surtout sur la muqueuse et la tunique musculaire.

Ces points sont importants. Dans un rapport lu à la société, année 1864, M. Cornil signalait la fréquence de l'hypertrophie des parois de l'estomac dans l'ulcère simple. On peut admettre que les parois contractiles s'hypertrophient pour lutter contre un obstacle qu'elles ont à surmonter, rétrécissement du pylore, inflammatoire, cancéreux, etc., mais M. Cornil considère le rôle tout mécanique des efforts musculaires, comme ayant été exagéré ; après avoir constaté qu'il y avait non seulement hypertrophie musculaire, mais hypergénèse cellulaire, il fut porté à admettre que l'inflammation de la muqueuse détermine dans les tissus sous jacents un afflux de liquides nutritifs et une hypertrophie consécutive. L'observation de M. Verliac vient à l'appui de cette hypothèse. Car s'il y avait hypertrophie de tout l'organe, elle était bien plus considérable au niveau des lésions, et n'était pas constituée simplement par un épaississement cicatriciel mais par une hyperplasie considérable du tissu musculaire lui-même.

Lésions de l'appareil respiratoire.

Cancer du larynx.

M. Dufour vous a présenté un fait des plus intéressants : un cancer épithélial du larynx chez un enfant de un an. C'est le seul cas semblable que j'aie pu trouver non-seulement dans vos bulletins, mais dans la science. Bien que le cancer se développe quelquefois chez les enfants, ce n'est pas le larynx qu'il attaque et il ne présente pas d'ordinaire la forme épithéliale. Le malade a été observé par MM. Barthez, Bergeron et Dufour ; les lésions ont été examinées par M. Robin. Le cancer laryngé présente le plus souvent la forme épithéliale. Rokitansky et Turck disent même que parmi les organes dans lesquels cette variété du cancer se développe de préférence, le larynx est un des plus fréquemment affectés. Nous ne

saurions accepter cette conclusion. Nous ne connaissons que les trois faits du docteur Turck (1) qui viennent à l'appui de cette hypothèse. C'est donc une lésion rare. (Nous ne parlons pas ici des polypes du larynx). Il en est de même d'ailleurs des autres formes du cancer du larynx, puisque la science ne possède d'incontestables qu'un fait de M Louis (dégénérescence squirrheuse) deux de MM. Val. Meunier et Décori (Encéphaloïde). Les auteurs classiques ont fait leurs descriptions avec l'observation de M. Louis et deux autres empruntées au traité pratique de la phthisie laryngée de MM. Trousseau et Belloc. Or ces deux derniers faits ne sont rien moins que probants : dans l'un d'eux, on put constater que l'aspect de la tumeur se rapprochait beaucoup plus de celui des ganglions tuberculeux que du cancer, l'examen microscopique n'a pas été fait, la malade était phthisique, et M. Trousseau d'ailleurs ne s'est pas prononcé sur la nature de la lésion.

Je n'ai pas à entrer dans la description des symptômes. L'enfant qui fait le sujet de l'observation de M. Dufour fut considéré comme atteint d'une tumeur comprimant les nerfs pneumo-gastriques. La question de la trachéotomie ne fut pas soulevée ; d'ailleurs l'enfant n'avait pas un an ; ceci explique également pourquoi on ne pratiqua pas l'examen laryngoscopique. Ces deux points de pratique si importants dans l'histoire des tumeurs du larynx ne nous occuperont donc pas ici. Rappelons seulement que dans tous les cas où la trachéotomie fut nécessitée par la dégénérescence cancéreuse du larynx, la vie se prolongea pendant un temps assez considérable. Le malade de M. Val. Meunier mourut trois mois et demi après l'opération ; le malade de M. Décori quatorze mois et demi, celui de M. Turck ne survécut qu'un mois : ces faits montrent suffisamment la conduite que devra tenir le médecin, quand des circonstances, d'ailleurs bien exceptionnelles, comme chez le malade de M. Dufour, ne devront pas contrindiquer l'opération.

(1) Paris, 1863. — J.-B. Baillière. Traduction de Fritz.

Lésions du tissu osseux.

Ostéo-périostite. Abcès sous-périostiques.

Depuis quelques années votre attention a été fréquemment appelée sur cette lésion du tissu osseux et de son enveloppe qui a reçu les noms de typhus des membres, abcès sous-périostiques (Chassaignac), périostite phlegmoneuse (Schützemberger, Bœckel), ostéite épiphysaire des adolescents (Gosselin), décollement épiphysaire (Klose), etc. Il en a été de même cette année encore, et vous pouvez ajouter cinq nouvelles observations à celles que vous possédiez déjà. Vous les devez à MM. Raymond Petit, Gadaud et Louvet.

Au point de vue anatomo-pathologique, nous voyons que chez l'enfant de dix ans dont l'observation a été rapportée par M. Louvet il y avait dénudation du tibia droit et du tibia gauche et décollement presque complet des deux épiphyses qui paraissaient saines, les deux cartilages de conjugaison étaient détruits. Ce fait est donc entièrement semblable à ceux qui ont servi au mémoire de M. Klose et à celui de M. Gosselin.

Dans une des observations de M. Raymond Petit (Enfant de 5 ans, page 326), la malléole externe du péroné se détache par une légère traction du reste de l'os. Quant au tibia, la diaphyse est séparée des épiphyses à ses deux extrémités; il est à remarquer qu'une petite portion de substance diaphysaire a échappé à la nécrose et est restée adhérente aux épiphyses vivantes. Quant au fémur, qui d'ailleurs présente d'autres altérations, il semble qu'il y ait un commencement de séparation entre le col et la diaphyse. Bien que comparable au précédent, ce fait présente un processus pathologique, un peu différent. La lésion n'a pas siégé exclusivement dans la ligne épiphysaire. La diaphyse est malade dans toute son étendue, et le décollement n'est que consécutif.

Dans une autre observation de M. Raymond Petit, (Enfant de 13 ans, page 330), il y a un abcès entre la diaphyse et l'épiphyse inférieure du fémur, au niveau de leur jonction.

Au niveau de l'épiphyse supérieure du tibia, nécrose occupant toute l'épaisseur de la diaphyse dans une étendue de 10 centim.; séparation complète entre ce séquestre et l'extrémité supérieure du tibia, non par décollement de l'épiphyse, mais par suppuration de l'extrémité supérieure de la diaphyse. Ici encore il semble que le décollement n'est qu'un fait consécutif à l'ostéite de la diaphyse.

Dans la troisième observation de M. Raymond Petit (enfant de 18 mois, page 586), on constate que toute la diaphyse du tibia gauche est le siége d'une ostéite avancée, les cartilages épiphysaires sont intacts, l'ostéite de la diaphyse ne les a pas envahis; pourtant le point osseux de l'épiphyse supérieure est manifestement enflammé. Ici le mode du développement est plus net, et montre que la lésion du cartilage épiphysaire n'est pas un fait nécessaire.

Sur la pièce présentée par M. Gadaud (enfant de 15 ans, page 180) l'abcès sous-périostique occupait la face interne du tibia, mais nullement le point de soudure de l'épiphyse avec la diaphyse.

Que conclure de l'analyse de ces faits?

C'est que le décollement épiphysaire n'est qu'une des terminaisons possibles de la maladie. Ce mode de terminaison est sous la dépendance du siége de l'inflammation primitive. Or, comme les points qui réunissent la diaphyse à l'épiphyse sont très vasculaires, comme ils sont le siége de l'accroissement du tissu osseux, de sa formation, il ne semble pas illogique de croire que c'est là que l'inflammation se développera de préférence : aussi ne doit-on pas être surpris si dans le plus grand nombre de cas, il y a décollement épiphysaire, bien que ce ne soit pas là le siége de la maladie elle-même, mais uniquement sa conséquence. C'est un point facile à vérifier par la comparaison des autres observations actuellement publiées.

Ces diverses présentations ont été suivies de discussions qui ont été soulevées, surtout à l'occasion du diagnostic. Les erreurs commises au début de l'affection ne sont pas rares, et c'est généralement avec la fièvre typhoïde que se fait la confusion. L'état de prostration, la fièvre des petits malades éveillent

facilement cette idée, et c'est sous cette impression clinique que M. Chassaignac avait décrit cette maladie sous le nom de typhus des membres. Mais c'est dans tous les cas l'erreur de la première période, la douleur, le gonflement, indiquent bientôt qu'il y a un travail de phlegmasie localisée. Il reste ensuite à déterminer le point de départ de ce travail, est-ce le périoste, est-ce l'os? existe-t-il une ostéomyélite. Ces points sont trop délicats pour que nous les abordions ici. Ce que nous voulons seulement rappeler, c'est que l'abcès sous-périostique est nécessairement un fait secondaire; il y a primitivement une inflammation, et la collection peut se faire consécutivement à une maladie de l'os, du périoste ou des deux; elle peut succéder à une myélite; nous croyons donc que dans les descriptions des abcès sous-périostiques, on aurait tort de chercher des caractères pathognomoniques, leur physionomie, et leur marche se modifieront nécessairement avec le siége primitif du mal, avec sa cause (fièvre grave ou traumatisme).

Mal de Pott.

Une série de lésions des vertèbres, présentées par MM. Molinier, Hayem, Labbée, Duguet, Bouchard et Pelvet, a fourni à la société anatomique l'occasion de passer en revue les diverses formes d'altérations réunies sous le nom de mal de Pott et d'étudier quelques unes des complications qui peuvent atteindre la moelle.

L'intervention du microscope promet de nous fournir des faits positifs propres à différencier les diverses lésions qui aboutissent en dernier lieu au mal de Pott, mais qui n'en sont pas moins différentes dans leur nature et dans leur point d'origine. Les recherches que M. Hayem a consignées dans nos bulletins, permettent d'espérer que ce n'est pas un simple vœu que nous exprimons. Une des observations (page 429) se rapporte à la forme articulaire; c'est une véritable tumeur blanche vertébrale. Anatomiquement il ne peut y avoir de doute.

Toutes les articulations vertébrales et costo-vertébrales étaient détruites. Les ligaments, les disques intervertébraux, la plus grande partie des cartilages de conjugaison avaient disparu. Les vertèbres dont les surfaces étaient raboteuses

étaient mobiles, et retenues seulement par les liens fibreux des lames et les parties molles. Les vertèbres étaient atteintes d'ostéite et de périostite secondaires; mais il n'y avait pas de séquestre, pas de débris osseux, de brisures de vertèbres, pas de masses jaunes caséeuses. Cette interprétation anatomique est d'ailleurs en rapport avec les caractères cliniques de la maladie. L'étude attentive de ce fait a mené M. Hayem à le considérer comme représentant la forme articulaire du mal de Pott, et cette interprétation ne nous semble pas contestable.

Il est évident toutefois que dans quelques cas le point de départ ne saura être aussi nettement déterminé. Nous n'en voulons pour preuve qu'une autre des observations données par M. Hayem (p. 126). Un enfant de 8 ans, atteint d'arthrite cervicale, meurt subitement, par compression du bulbe. A l'autopsie on trouve une ostéite chronique de l'axis et de l'atlas, congestion, friabilité de l'os. Du côté droit, les cartilages de l'articulation étaient érodés. Du côté gauche le cartilage de l'axis a disparu et a laissé à nu une surface raboteuse. Les ligaments sont complétement détruits à la partie interne et postérieure. Il nous serait difficile de conclure à la priorité de la lésion dans le tissu osseux lui-même, ou dans l'articulation. Les lésions de l'articulation de l'apophyse odontoïde avec l'atlas et de ces deux os sont analogues.

Si le point de départ de l'affection est quelquefois difficile à déterminer, il en a été de même jusqu'ici de la nature même de la maladie, et alors encore qu'ils avaient les pièces pathologiques sous les yeux, les anatomistes les plus éminents se trouvaient partagés. Il suffit de rappeler les contestations auxquelles a donné lieu l'infiltration tuberculeuse des os décrite par M. Nélaton.

Nous possédons sur les pièces qui ont été présentées des descriptions qui, selon nous, éclairciront quelques-uns des doutes que l'on pouvait légitimement élever. L'observation communiquée par M. Pelvet, l'examen microscopique fait en commun avec M. Ranvier nous paraissent établir parfaitement la nature tuberculeuse de la lésion vertébrale. Il n'y avait pas

trace de portion osseuse cariée. Il en est de même d'une des observations de M. Hayem (page 375).

Nous devons rapprocher de ces lésions tuberculeuses des os une lésion des cartilages décrite par M. Hayem, et, nous le croyons, pour la première fois (page 424). Un abcès sous-pectoral reconnaissait pour point de départ une lésion du quatrième cartilage costal gauche. Celui-ci était presque perforé par une caverne irrégulière. Cette caverne était limitée par le périchondre épaissi, en dedans et en dehors on trouvait le cartilage qui était taillé irrégulièrement àpic, et dont la couleur et la consistance ne semblaient pas altérées. Le contenu était formé par une substance caséeuse, évidemment tuberculeuse, à l'œil nu et au microscope. Pour M. Hayem il y avait tuberculisation des cartilages ou plutôt du périchondre. Une lésion analogue, mais moins avancée du troisième cartilage gauche lui a permis de suivre l'évolution, et pour lui il se serait développé à la face profonde du périchondre, de petits tubercules qui, en subissant rapidement la métamorphose caséeuse, n'ont pas tardé à former cette masse pulpeuse, granuleuse, jaunâtre dans laquelle le microscope lui a montré les caractères des tubercules caséeux.

Ces lésions des cartilages sont des plus intéressantes, et mériteront d'être rapprochées de celles que l'on a étudiées depuis longtemps dans les tumeurs blanches. M. Ranvier, dans un mémoire inséré dans nos bulletins, a repris la question des altérations osseuses et cartilagineuses dans les tumeurs blanches. Il a insisté surtout sur l'ordre dans lequel se font les lésions. Une première période étant caractérisée pas les altérations graisseuses des os et des cartilages, une seconde par le développement des produits inflammatoires. Nous signalons ce mémoire, ne voulant pas en donner une analyse.

Les présentations de M. Hayem ont soulevé dans le sein de la Société une autre question incidente non moins intéressante. La disparition et la cicatrisation des lésions osseuses du mal de Pott et la résorption des abcès ne paraissent pas impossibles à M. Hayem, à cause de la régression graisseuse des éléments et de la formation des petites particules fines, la

plupart graisseuses, qui semblent capables d'être reprises par voie d'absorption.

Ces conclusions ont été vivement combattues par MM. Chassaignac et Desprès, l'un se plaçant sur le terrain de l'anatomie et l'autre sur celui de la clinique. M. Chassaignac s'étonne que ce soit dans les abcès par congestion, alors que le pus existe en masse considérable, que l'on voye ces absorptions; et que ce soit dans ces conditions que l'absorption du pus n'entraîne pas d'accidents. Nous croyons que sans, vouloir quitter le domaine de l'observation il n'est guère possible en fait, de nier la possibilité de la résorption du pus. M. Labbé, M. Laborde s'appuyant ici sur la grande expérience de M. Bouvier, en ont rapporté des exemples. Pourquoi donc ces résorptions purulentes n'entraînent-elles pas d'accidents? C'est que précisément les éléments résorbés ne sont plus ceux du pus, c'est que, ainsi que M. Hayem l'a vu, ce ne sont plus que des produits en dégénérescence graisseuse, altérés. Ce ne sont plus les mêmes éléments, et ne seront plus les mêmes accidents. Et d'ailleurs, alors que l'observation ultérieure nous forcerait à abandonner l'hypothèse défendue par M. Hayem, le fait de la résorption survivrait à la théorie.

Les accidents causés par les lésions de la moelle et du bulbe à la suite de la destruction de leur enveloppe osseuse ont été étudiés par MM. Bouchard et Hayem. Les recherches de M. Bouchard, vous les connaissez tous, ont mis en lumière des faits de la plus haute importance au point de vue de la physiologie du système nerveux. Permettez moi d'y insister, au point de vue anatomo-pathologique ; en effet par une erreur commise dans l'impression, la communication faite à la Société par M. Bouchard reste si incomplète qu'elle est incompréhensible.

Pour notre collègue, à côté des lésions propres de la moelle épinière qui résultent d'une altération primitive de son tissu, il en existe d'autres qui occupent, en général, toute la longueur de l'axe rachidien, qui se développent très-rapidement et presque en même temps dans toute cette étendue, et qui succèdent soit à des lésions primitives limitées à un point de

la moelle elle-même, soit à des lésions de l'encéphale, soit enfin à des altérations des racines postérieures.

Ces dégénérations secondaires de la moelle ne participent en aucune façon au processus de la lésion primitive. Elles résultent d'une propriété commune à tous les tubes nerveux, Lésés dans un point de leur parcours, ils s'altèrent dans toute la portion qui a ainsi perdu ses relations avec les parties d'où ils tirent leur origine, et qui exercent une influence prépondérante sur leur nutrition (1).

M. Bouchard rapporte à juste titre à notre président, l'honneur d'avoir signalé les altérations secondaires descendantes, consécutives aux lésions cérébrales.

« Je puis donner comme positif ce fait (2) que les lésions de la moelle n'exercent aucune influence sur le cerveau; mais que les lésions du cerveau ont une action extrêmement puissante sur la moelle. »

En outre M. Cruveilhier traçait lui-même la voie aux observateurs futurs ; car il ajoutait. « Je n'ai jamais trouvé même dans les hémiplégies les plus anciennes, la moitié correspondante de la moelle atrophiée, ce qui ne veut pas dire que, aux yeux d'un observateur plus attentif dont les idées seront dirigées d'une manière toute particulière sur ce point, une différence qui m'a échappé ne devienne appréciable M. Bouchard s'est chargé de compléter sur ce point l'état de la science et si nous ne pouvons ici résumer son mémoire, il est quelques détails que je dois lui emprunter ; ils compléteront ceux qui se trouvent dans nos Bulletins.

Chez une malade de M. Vulpian, il y avait compression de la moelle. Or, à l'examen de la moelle, M. Bouchard a trouvé une altération ascendante des plus manifestes, occupant exclusivement les cordons postérieurs. Des coupes nombreuses pratiquées à diverses hauteurs au-dessus du point comprimé, lui ont donné les résultats suivants. Immédiatement au-dessus de la lésion, on trouve les tubes raréfiés dans toute l'épais-

(1) Bouchard. *Arch. gén. de méd.* 1866. 6e série, t. VII, p. 272.

(2) Cruveilhier, anat. path. Liv. XXXII, p. 15.

seur des cordons postérieurs; un peu plus haut on trouve de chaque côté une bandelette de tissu sain appliquée sur la face interne des cornes postérieures; l'altération occupe tout le reste des cordons postérieurs et présente dans son ensemble la figure d'un trapèze, les deux bords parallèles étant formés, l'un en avant par la commissure grise, l'autre, en arrière, par la méninge, les deux autres étant parallèles aux cornes postérieures. A mesure que l'on s'éloignait de la lésion primitive, ces deux derniers bords se rapprochaient davantage, en même temps que les bandelettes de tissu sain, placées sur les parties externes des cordons postérieurs augmentaient d'épaisseur. Enfin ces deux bords finissaient par se joindre en avant à la réunion de la commissure avec le sillon postérieur. En ce point la portion altérée présentait sur la coupe de la moelle, la figure d'un triangle isocèle dont la base était en arrière sur la méninge, le sommet sur le milieu de la commissure et le sillon postérieur formait la perpendiculaire abaissée du sommet sur le milieu de la base... enfin l'altération se terminait en pointe au niveau du quatrième ventricule.

Chez la petite fille, dont M. Bouchard a recueilli l'observation à l'hôpital Sainte-Eugénie, c'est sans doute le fait que vous avez pu vérifier à l'une de nos séances, les corps granuleux ne se montraient également au-dessus de la tumeur que dans les cordons postérieurs seuls.

Je tenais à vous rappeler ces résultats, les conclusions du mémoire de M. Bouchard ont la netteté des expériences physiologiques les plus heureuses; c'est donc un nouveau et un précieux moyen de contrôle mis au service de la physiologie.

Fractures.

Cette année-ci vos Bulletins contiennent de nombreuses observations de fractures. Quelques-unes viennent simplement confirmer les descriptions classiques; nous n'y insisterons pas, ce sont les deux cas de fractures de la clavicule présentés par M. Cruveilhier, et M. Sanné, les deux fractures du radius présentées par M. Cruveilhier et M. Robertet, les fractures du bassin présentées par MM. Dard et Peulevé.

Quelques autres fractures doivent vous être signalées plus spécialement. M. Petit vous a montré une fracture du crâne recueillie sur un enfant de dix ans. Le périoste du pariétal droit était décollé dans une étendue de six centimètres carrés; il existait la même lésion dans la portion écailleuse du temporal droit. Sous ce périoste décollé on voyait une fracture, dont les fragments largement écartés étaient séparés par du sang coagulé, qui était en continuité d'une part avec le caillot qui se trouvait sous le périoste, d'autre part avec un autre caillot accolé à la face interne du crâne. Les circonvolutions cérébrales étaient déprimées. Des caillots existaient également en d'autres points; l'enfant avait succombé à des accidents caractérisés d'abord par de l'agitation, puis par du coma. Cette observation mérite d'être signalée, car malgré des fractures multiples et étendues siégeant sur la voûte crânienne, il n'y a pas eu de solution de continuité à la base du crâne.

M. Farabeuf vous a présenté le maxillaire inférieur d'un homme de 22 ans. L'os était divisé en quatre fragments, constitués : deux par les branches de la mâchoire séparées sur la ligne médiane, les deux autres par la moitié interne du condyle de chaque côté. Il existait, en outre, plusieurs fractures incomplètes. C'est probablement un exemple unique de fracture symétrique et verticale de la moitié interne des condyles. M. Desprès, dans un rapport fait sur cette présentation a cherché à expliquer le mécanisme de ces diverses fractures, et il pense que les fractures des condyles ont dû être antérieures à la fracture du corps du maxillaire. Cette explication attend la critique des mécaniciens et la confirmation des faits ultérieurs. Pour nous, il nous semble aussi difficile de l'accepter que de la rejeter.

Deux exemples de fractures spontanées vous ont été rapportés par MM. Sentex et Lefeuvre. Une tumeur avait détruit le fémur de la malade de M. Sentex. MM. Robin et Legros, qui examinèrent la tumeur ont constaté que l'élément fondamental était le myéloplaxe. C'est un nouveau fait à ajouter à ceux que vous possédez déjà. La malade de M. Lefeuvre était atteinte d'ostéo-malacie, et malgré cette lésion profonde l'autopsie faite quarante jours après la fracture montra que le pé-

rioste, les surfaces osseuses et la moelle avaient fait les frais d'un cal fibro-cartilagineux. Il est regrettable que l'examen microscopique du tissu osseux ne se trouve pas joint à l'observation. Ces exemples sont rares, et il eût été important de constater micrographiquement et chimiquement les modifications apportées dans la structure du tissu osseux.

KYSTES HYDATIQUES.

Messieurs Sanné et Fernet se sont chargés de vous exposer l'histoire des tumeurs hydatiques des muscles, je n'ai rien à ajouter à l'intéressant rapport que vous a lu M. Fernet. Dans sa thèse d'agrégation M. le docteur Desprès rend un juste hommage au mémoire si complet de notre collègue. Je désire appeler votre attention sur quelques points de l'anatomie pathologique des kystes hydatiques du foie. A l'occasion d'une tumeur hydatique du foie présentée par M. Gouguenheim, M. le professeur Cruveilhier fit remarquer que quelquefois ces poches communiquent avec les voies biliaires. Cette communication peut amener la guérison dans le cas de poche uni-loculaire; par malheur elle s'accompagne souvent d'accidents inflammatoires.

La présentation de M. Gouguenheim était en effet un exemple favorable à ces remarques. «Quelques-unes des poches s'étaient rompues dans les canaux biliaires. » Dans une des séances suivantes M. de Font-Réaulx mettait sous vos yeux un cas analogue: « Les canaux hépatiques sont très dilatés, celui de droite le plus large des deux, est perforé à un centimètre de sa jonction avec le gauche. Cette perforation de la largeur du petit doigt le fait communiquer largement avec le segment inférieur de la poche.» Ces faits prouvent seulement qu'il peut y avoir communication des poches hydatiques avec les conduits biliaires, est-ce le lieu du développement ordinaire des kystes hydatiques? Les pièces présentées ne sont pas de nature à résoudre cette question. Il y a quelques années, alors que j'avais l'honneur d'être l'élève de M. Cazalis, à la Salpêtrière, cet anatomiste distingué me montra à diverses reprises, que, dans les cas de kyste hydatique si l'on poussait une injection par les conduits biliaires, on la voyait pénétrer à l'intérieur de

la poche par les orifices des conduits biliaires latéraux comprimés et aplatis. Depuis j'ai eu deux fois l'occasion de vérifier ce fait, il a été le même. Je ne veux certes pas ici généraliser et dire qu'il en est toujours ainsi; mais ce que je puis conclure, c'est que dans certains cas, les poches hydatiques se développent dans les canaux biliaires eux-mêmes, sans qu'on puisse invoquer une perforation, une ulcération pour expliquer la communication de l'un avec l'autre.

Voici dans quel état était la question, lorsque parut le mémoire de Friedreich (1) sur les kystes multiloculaires du foie. Lui-même pose, à l'occasion de l'observation qu'il rapporte, la question du lieu d'origine des hydatides.

« Le siége primitif des germes parasitaires est un point sur lequel les auteurs sont loin d'être d'accord. Leuckart est disposé à penser que c'est dans les vaisseaux sanguins qu'ils ont pû se développer d'abord : d'après Schrœder, Van der Kolk, ce serait dans les canaux biliaires, et d'après Virchow dans les vaisseaux lymphatiques, au moins pour ce qui est des kystes hydatiques multiloculaires. Dans le fait que je relate il était facile de voir que non seulement les canaux biliaires situés dans le voisinage des tumeurs, mais encore les conduits hépatique et cholédoque, dans toute leur étendue, étaient complétement oblitérés par des poches d'échinocoques gélatineuses; une masse analogue, partie du canal hépatique avait, en outre, envahi sa branche d'origine du côté gauche, bien que le parenchyme du lobe gauche fût complétement intact. Ces divers conduits étaient dans toute l'étendue correspondant à cette obstruction, fortement dilatés, et leurs parois étaient en général considérablement épaissies : dans quelques points, ils présentaient même des dilatations ampullaires, des diverticules, au niveau desquels, du reste, leurs tuniques, étaient fortement amincies.....

Ainsi, les conduits biliaires principaux participaient largement à l'altération; nous avons pu nous assurer par la dissection que les canaux biliaires arrivaient dans le voisinage immédiat des tumeurs, dans leur intérieur même, et qu'ils

(1) Arch. gén. de médecine, 1866. — 6e série, tome 7, page 423.

se continuaient directement avec les alvéoles;... toutes ces circonstances réunies semblent démontrer avec une grande vraisemblance que dans le cas dont il s'agit du moins, les alvéoles des tumeurs étaient formées par des canaux biliaires dilatés et épaissis dans leurs tuniques, et que par suite les échinocoques avaient dû se développer principalement à l'intérieur de ces canaux. »

C'est là un point important, je n'ai pas hésité à le soumettre à votre appréciation. Il est possible d'ailleurs, ainsi que le fait remarquer Küchenmeister (1) que les choses ne se passent pas toujours d'une manière identique, que tantôt les embryons venant du tube digestif pénètrent d'abord dans les vaisseaux lymphatiques du foie; que d'autres fois ils arrivent dans le parenchyme hépatique en parcourant les vaisseaux sanguins ou les conduits biliaires, et que dans certains cas, leur migration se fasse par ces diverses voies.

Organes génitaux.

Des lésions des organes génitaux de l'homme ont été présentées en grand nombre à la Société anatomique. Nous citerons d'abord l'observation de M. R. Blache. Le malade était mort d'une pneumonie survenue dans le cours d'une épididymite blennorrhagique. L'autopsie montra que le testicule avait participé jusqu'à un certain point à l'inflammation de l'épididyme. M. Peulevé vous a exposé le mode de formation de l'hématocèle vaginale. Un homme atteint de calculs vésicaux, et traité par la lithotritie, portait en même temps une hydrocèle. Sous l'influence des manœuvres opératoires, cette hydrocèle s'enflamme. Quand on l'opéra, on vit qu'elle s'était transformée en hématocèle. M. Peulevé vous a fait remarquer que cette observation confirme entièrement la théorie que M. Gosselin a développée dans la traduction du Traité des maladies du testicule de Curling. Il est évident que c'est la rupture des petits

(1) Handbuch der parasiten 1 abth., p. 478; Leipzig 1853.

vaisseaux de nouvelle formation qui a donné naissance à l'hématocèle.

Ce mode de production des poches hématiques dans les séreuses est, d'ailleurs, maintenant un fait parfaitement établi. Virchow (1) le considère même comme capable de rendre compte de la formation de quelques hématocèles chez la femme. « Il n'est pas rare, dit-il, que des processus inflammatoires aient lieu dans l'excavation du petit bassin ; et si, à leur suite, il se forme une vascularisation pathologique, il naît une hyperhémie locale et des hémorrhagies qui, en se répétant de temps en temps, deviennent peu à peu la cause d'accumulations considérables. Dans ce dernier cas, il peut arriver que la péritonite rétro-utérine, comme la pachyméningite, produise des fausses membranes, que l'extravasation qui sort des vaisseaux de la fausse membrane se réunisse entre ses feuillets, et qu il naisse ainsi un hématome enkysté. »

Cet hématome aurait, selon M. Virchow, donné naissance à une erreur assez analogue à celle qui a longtemps régné sur l'hématome de la dure-mère, en faisant admettre des hématocèles sous-péritonéales. Le plus souvent, la membrane qu'on a prise pour le péritoine est une membrane de nouvelle formation qui, comme la pseudomembrane pachyméningique de l'hématome de la dure-mère, est déposée sur l'ancienne membrane ; c'est au-dessous que se fait l'hémorrhagie qui se trouve ainsi enkystée. Virchow n'est, d'ailleurs, pas exclusif, et il reconnaît la valeur « de la série de faits très remarquables que M. Bernutz a rapportés sur l'existence de ce qu'il appelle pelvipéritonite hémorrhagique menstruelle. »

Cette année, de plus, M. Spiess a mis sous les yeux de la Société une pièce qui montre qu'au début des fièvres éruptives à forme hémorrhagique, la menstruation peut donner naissance à de graves accidents. On ne sait pas si, chez cette malade qui succomba à une varioloïde hémorrhagique, il y avait eu des accidents antérieurs du côté de l'utérus ou des annexes. Mais les résultats de l'autopsie n'en sont pas moins curieux. Il y avait hémorrhagie dans le péritoine, mais

(1) Die Krankhaften Geschwülte Berlin 1863, T. 1, p. 149 à 153.

pas hématocèle à proprement parler, car le sang n'était pas enkysté. En ouvrant le vagin, l'utérus et les trompes, on peut suivre un caillot qui, du vagin, se continuait dans l'utérus et dans les trompes. La cavité de la trompe droite était considérablement dilatée. Une sonde cannelée, de grosseur ordinaire, y fut facilement introduite par son orifice péritonéal. Mais on était arrêté à trois centimèt. de l'utérus. En incisant, on trouva, dans la cavité de la trompe, un caillot de sang noir, renflé par places, mais parfaitement homogène et assez résistant. Les renflements du caillot correspondaient à des dilatations irrégulières du conduit vers la partie médiane. *Un caillot noir apparaissait à son orifice abdominal.*

Cette autopsie rappelle à bien des titres la première observation de M. Bernutz (1), celle qui a servi de point de départ à la théorie dite du reflux, par Aran.

Elle mérite d'être rapprochée de l'observation de Ruysch. (*Verisimilis eruptio menstruorum per tubam Fallopianam in pelvim*) (2); de celle de M. Hélie (jeune fille morte au septième jour d'une scarlatine); de celle de M. Proust (3), (jeune femme morte pendant un ictère grave); de Scanzonir(rougeole. Epanchement de 500 grammes de sang dans le bassin, communiquant, par l'orifice abdominal de la trompe gauche, avec un épanchement sanguin intratubaire de 60 grammes environ); et enfin de celle de Barlow (5).

Nous tenons surtout à faire remarquer: 1° le résultat de l'autopsie, continuité des caillots trouvés dans le péritoine, les trompes, l'utérus et le vagin, et, 2° l'influence de la menstruation dans le cours des maladies qui prédisposent aux hémorrhagies. Ce sont là des faits qui viennent à l'appui de la théorie de M. Bernutz et nous ne pouvons nous associer aux réserves que pose M. Courty (6) dans son Traité pratique des

(1) Arch. médecine 1848, T. XVII, p. 133.
(2) Bernutz et Goupil, vol. 1 p 25.
(3) Bernutz et Goupil, vol. 1. p. 435.
(4) De Scanzoni. Paris, 1858, p. 312.
(5) Bernutz et Goupil, vol 1, p. 448.
(6) Courty, p. 905.

maladies de l'utérus et de ses annexes. Pour lui « la rétention des menstrues par cause purement vitale n'est pas établie aussi nettement que le suppose M. Bernutz ; les observations qu'il cite comme telles paraissent être des faits de congestion sanguine du système utérin, et celles, plus rares dans lesquelles, il a cru voir le passage du sang de l'utérus dans la cavité péritonéale, s'expliqueraient peut-être plus naturellement par la production d'une hémorrhagie tubaire. » Nous avons peine, nous l'avouons, à reconnaître la théorie de notre maître dans cette réfutation sommaire. D'ailleurs en quoi cela expliquerait-il plus facilement quelque chose ?

M. Guéniot et M. Anger vous ont présenté chacun un exemple de grossesse extra-utérine. Dans le fait de M. Anger, la grossesse tubaire remontait probablement à un mois, la rupture de la trompe avait donné naissance à une pseudo-hématocèle, ainsi que les appelle M. Huguier. L'observation de M. Guéniot est suivie de considérations très importantes sur le diagnostic des grossesses extra-utérines et des tumeurs fibreuses de l'utérus. Ce travail, dans lequel M. Guéniot aborde successivement chacune des difficultés de ce diagnostic, sera consulté avec fruit; l'auteur ne se dissimule d'ailleurs pas que dans l'état actuel de nos connaissances il reste encore un grand nombre de chances à l'erreur.

MM. Boucher et Dard ont mis sous vos yeux les kystes ovariens de deux femmes opérées par l'ovariotomie. Ces deux opérations suivies toutes deux d'insuccès sont à ajouter à la longue liste des revers déjà enregistrés. M. Dodeuil vous a présenté un kyste de l'ovaire qui paraissait être en voie de guérison, bien qu'on ne lui eût opposé que les moyens dits médicaux. La malade était morte d'accidents complétement étrangers à son affection ovarienne.

Vous trouverez dans les Bulletins les observations et les rapports de MM. Da Corogna, Cruveilhier, Dodeuil et Blache sur des cas d'hermaphrodisme apparent. Ces pièces dessinées, et attentivement étudiées, n'ont fait que confirmer les observations de nos prédécesseurs.

Des Tumeurs.

En abordant l'étude des tumeurs on se trouve en face d'une grande difficulté. Il faut coordonner des présentations et des mémoires qui, bien que fort importants, portent sur des sujets dissemblables et par là difficiles à comparer. Pourtant cette année un mémoire de M. Ledentu sur les tumeurs du pancréas, des mémoires de M. Ranvier, des communications importantes de MM. Hayem, Cornil, Pelvet, etc., ne permettent pas à votre secrétaire de ne faire qu'une simple analyse.

De plus, nous possédons maintenant les livres de MM. Virchow et Broca sur les tumeurs, et ces ouvrages ont remis à l'ordre du jour les divers problèmes que soulève leur genèse si grosse de discussions. Depuis longtemps la Société a fui les hypothèses; elle s'est contentée de décrire exactement les pièces qui lui étaient présentées; aussi dans les comptes-rendus, on chercherait inutilement autre chose que l'analyse des questions qui ont surgi dans l'année; on pourra édifier des théories sur vos travaux, mais vous-même vous êtes montrés peu jaloux de faire la synthèse de vos doctrines.

Dans son Traité des tumeurs, M. Broca, un de nos maîtres, un de nos collègues les plus éminents, a appelé période de la Société Anatomique l'une des phases par lesquelles a passé l'étude des tumeurs. Ce souvenir donné à la Société où M. Broca a eu l'occasion de soutenir et de défendre ses opinions, est surtout un hommage rendu à notre illustre président. La découverte du suc cancéreux est pour M. Broca le fait dominant de cette période. Sans vouloir donner aux travaux de notre Société une importance exagérée, qu'il me soit permis de rappeler que tous vos travaux ne sont pas condensés dans un si court espace de temps.

Cet historique ne me paraît pas inutile; car c'est le tableau des phases diverses de la question de 1826 jusqu'à nos jours.

On peut artificiellement scinder cette histoire et la diviser en trois périodes. Dans une première, comprenant les trois ou quatre premières années, bien antérieures à l'intervention du microscope, les idées spéculatives sont celles qui dominent complétement. Dans la seconde, la préoccupation princi-

pale est la description minutieuse des caractères à l'œil nu et de l'histologie des productions accidentelles. Enfin, dans une troisième période, qui ne date que de nos jours, reparaissent, sous l'influence des doctrines actuellement professées de l'autre côté du Rhin, des préoccupations complétement étrangères à la seconde période.

Dans la première période, la question se trouve nettement posée par M. Cruveilhier dans son discours d'inauguration (1). « Nous nous proposerons successivement une série de problèmes sur les points obscurs d'anatomie physiologique et pathologique, *et principalement sur l'anatomie de texture, seule capable de nous faire connaître le siége immédiat des maladies*, et de nous donner la clef des phénomènes moléculaires qui se passent dans l'économie. »

Dès la seconde année, M. Cruveilhier (2) cherche à résoudre le problème qu'il a posé, et, dans un petit travail sur les maladies cancéreuses en général, il étudie d'abord le suc cancéreux, caractère spécifique pour lui, et cherche à distinguer les cancers des autres tumeurs, et les cancers entre eux par les caractères et l'abondance de ce suc lui-même. Puis, poussant plus loin l'analyse, il conclut au développement des produits étrangers dans le tissu cellulaire.

Si l'on m'objecte, dit-il, relativement au siége immédiat du cancer dans le tissu fibro-celluleux, que ce tissu n'existe pas dans tous les organes, et que cependant le cancer se propage partout, je répondrai que le domaine des tissus fibreux et fibro-celluleux est beaucoup plus étendu qu'on ne le croit généralement; que, de même que les os et les cartilages forment la charpente générale, les tissus fibreux constituent la charpente des organes mous; que, d'ailleurs, la transformation du tissu cellulaire séreux en tissu cellulaire fibreux est une des plus fréquentes de l'économie; qu'il suffit d'une fluxion quelque temps continuée sur un point, pour que cette transformation ait lieu; aussi voit-on le cancer se prolonger comme par autant de bras ou de racines, le long des lamelles fibro-celluleuses anciennes ou de nouvelle formation; c'est ce qu'on

(1) Bulletin, première année, page 3.
(2) id. 2e année, page 12 et suiv.

peut très-bien observer dans les cancers de l'estomac et de l'intestin, lorsque de la tunique fibro-celluleuse ou albuginée, le cancer se propage dans la tunique musculaire, le long des cloisons ou lames fibro-celluleuses qui séparent les faisceaux de cette tunique.

Dès cette époque, le tissu cellulaire est considéré par M. Cruveilhier comme le siége des productions cancéreuses.

Dans un travail où M. Royer-Collard (1) résume sa doctrine sur les lois de l'organisme, il s'efforce d'établir que chaque tissu normal n'est pas lui tout d'abord ; qu'il subit une série de transformations par lesquelles il est successivement l'analogue du même tissu dans les animaux inférieurs ; et que les productions pathologiques, quelles qu'elles soient, ont lieu, dans tous les cas, en raison de lois analogues à celles du développement normal. Pour lui, tout se résume en un trouble dans les combinaisons chimiques de la matière apportant un arrêt dans le travail de formation continue. Les tissus anormaux ne sont donc que des tissus incomplétement développés. Mais quel est ce trouble chimique ? C'est ce qu'il est difficile de déduire de l'exposé de Royer-Collard. Ce travail n'en doit pas moins être cité. Il marque une des phases les plus importantes par lesquelles s'est traduite la réaction contre la doctrine vitaliste.

La conséquence de cette doctrine, au point de vue du développement des productions accidentelles, ne se fit pas attendre, et Hyp. Royer-Collard, dans un travail sur l'incertitude des caractères assignés d'ordinaire au cancer, revient sur les lois précédemment indiquées, et il dit (2) : « La maladie appelée cancer ne détruit pas plus les tissus qu'elle affecte que ne les détruisent les autres maladies dites organiques. Dans l'idée que je combats, on considère les maladies comme résultant de l'altération des parties qui en sont le siége, ou du moins de leur transformation en un tissu morbide ; aussi, selon cette vue, les tissus primitivement formés, les tissus réguliers, se condensent, se resserrent, se rapprochent, ou bien se relâchent, se désunissent dans leurs parties constituantes, et enfin se

(1) Bulletin, 3e année, page 144 et suiv.

(2) Bulletin, 3e année, page 187 et suiv.

composent en d'autres tissus ; il se fait une disposition nouvelle. Cette considération ne me semble pas complétement juste, ou, du moins, elle a besoin d'explication, et je ne puis concevoir une maladie que comme une production, sans décomposition primitive des tissus déjà existants ; de sorte que l'altération de ces tissus n'est jamais que consécutive au développement de la substance produite. Je dis que jamais un tissu composé, quel qu'il soit, n'est altéré dans sa texture par aucune maladie organique ; et, sous ce nom de tissu composé, je range tous les tissus, à l'exception du seul qui soit simple, c'est-à-dire de celui qu'on appelle tissu cellulaire, tissu muqueux, et qui n'est que l'atmosphère où sont plongés tous les autres. Prenez une membrane muqueuse, une membrane vasculaire, examinez avec soin telle maladie que vous voudrez et qui aura son siége au milieu d'elle, et je soutiens que jamais vous ne trouverez ni la membrane muqueuse, ni la membrane musculaire véritablement altérées ; la texture propre de l'organe sera intacte, et il n'y aura jamais de changé que le tissu cellulaire jeté entre les interstices de la membrane, faisant bien partie intégrante, si l'on veut, de la membrane, mais pourtant ne la constituant pas essentiellement.

Ce n'est point le parenchyme pulmonaire qui est lésé dans la phthisie tuberculeuse, c'est uniquement le tissu muqueux interlobulaire. Ce qui est vrai pour le tubercule et le poumon est vrai pour toutes les productions morbides et tous les tissus, et ce n'est jamais que consécutivement au développement irrégulier, à la transformation morbide du tissu cellulaire interstitiel que ces tissus sont ensuite changés dans leur manière d'être.

Royer Collard cherche ensuite comment le tissu cellulaire s'altère. Nous ne le suivrons pas plus loin. Ce que nous tenions à noter, c'est que pendant ces quelques années la préoccupation fut de déterminer quel est l'élément organique primitivement affecté dans les lésions morbides et que la société répondit : c'est le tissu cellulaire.

On trouve d'ailleurs là sommairement indiquées les théories qui plus tard divisèrent les savants : celles de la substitution et de la transformation des éléments les uns dans les autres.

Dans la deuxième période, qui commence dès 1828, toute idée doctrinale semble abandonnée, la préoccupation exclusive est la constatation d'un certain nombre de caractères propres à distinguer entre elles les tumeurs malignes et bénignes, le squirrhe, l'encéphaloïde, le colloïde, les fongus, le cancer gélatiniforme, hématode, mélané, etc. Dans cette voie, chaque pièce apporte son enseignement, et soulève une discussion. Quinze années furent employées à cet examen purement objectif. Mais en 1843, l'intervention du microscope, en bouleversant, surtout à son début, les opinions établies, divisa la société, et les uns attaquèrent, les autres défendirent avec une semblable passion les doctrines classiques.

Depuis 1836 on avait commencé à étudier au microscope les altérations pathologiques avec plus de suite qu'on ne l'avait fait jusque là. Glüge (1) avait signalé dans l'encéphaloïde l'existence de globules et de cristaux rhomboïdaux. Valentin, et surtout Müller (2), avaient décrit l'encéphaloïde, et ce dernier distinguait dans l'encéphaloïde ou carcinoma médullaire trois formes principales : Première variété : La matière médullaire prédomine ; elle est composée de globules ronds avec un ou deux noyaux ou des granules dans leur intérieur ; il y a de plus un réseau fibreux à fibres très fines ; 2° De la matière encéphaloïde très molle toute composée de globules elliptiques très pâles ; 3° Prédominance de structure fibreuse, corps fusiformes ; les fibres ayant une disposition rayonnée, ou fasciculée, ou irrégulière.

Ce fut M. Lebert (3) qui à l'occasion d'un hydrosarcocèle, se fit le défenseur des nouvelles doctrines à la Société anatomique. Il déclara que les globules seuls sont constants et caractéristiques de l'encéphaloïde. Il trouva dans M. Deville un chaud partisan. Mais les résultats ne furent pas acceptés sans discussion. Les adversaires de M. Lebert se partagèrent en deux

(1) Anatomisch. microscopisch. — Untersuchungem etc. Minden 1838, p. 101, 115.

(2) Muller : ueber den feineren Bou und die formen der krank hoften geschwulste Berlin. 1838, page 9.

(3) Lebert. Soc anat. 1843, p. 80.

classes: les uns prétendirent que les travaux de M. Lebert ne contenaient rien de nouveau, et que c'étaient là des résultats déjà constatés par d'autres observateurs, nous n'avons pas à nous occuper de cette priorité. Les autres, se plaçant exclusivement sur le terrain scientifique, nommèrent une commission qui eut à juger: 1° Si au microscope le pus, le tubercule et l'encéphaloïde ont des caractères propres qui les distinguent de toutes les autres productions. 2° Si l'on peut distinguer ces trois productions pathologiques entre elles. Le rapporteur M. Castelnau (1), dans un travail très consciencieux, montra que la commission conservait sur la solution possible de toutes ces questions des doutes très réels; mais il n'alla pas jusqu'à nier que cette solution ne pût se trouver.

La Société accepta les conclusions et les critiques de la commission, et chacun se mit à l'œuvre pour apporter à l'appui de ses opinions des matériaux propres à mettre la vérité en lumière. Bien des pièces et des discussions sur des points de détail furent alors consignées dans les Bulletins. M. Mayor (2) décrivit l'épithélioma, et sa description mérite encore d'être consultée, malgré les nombreux travaux qui ont été publiés depuis.

M. Giraldès (3) montra que des tumeurs mammaires présentées par M. Goblet, considérées comme fibrineuses par M. Velpeau, comme fibreuses par MM. Cruvellhier et Barth, étaient tout simplement des hypertrophies partielles de la mamelle.

MM. Deville, Blot, Coffin, Robin dès 1847 firent de nombreuses communications sur les caractères microscopiques des diverses pièces présentées à la Société. M. Boulland en 1848 publia des recherches microscopiques intéressantes pour servir à l'étude de la circulation du sang dans les glandes.

M. Lebert (4) fit insérer dans les bulletins une description très complète de l'hypertrophie partielle de la glande mam-

(1) Castelnau. Soc. anat. 1843, p. 150.
(2) Mayor, Soc. anatomique, 1844, p. 218.
(3) Giraldès. Soc. anatomique, 1846, p. 37.
(4) Lebert. Soc. anatomique 1850, p. 11 et 49.

maire. Il montra que ces tumeurs ne constituent qu'un accident local, qu'elles n'envahissent pas les parties voisines, qu'elles n'infectent pas l'économie; qu'elles ne se reproduisent après leur ablation que dans la région mammaire, et que ces récidives sont dues au développement d'une partie de la glande qui s'hypertrophie ultérieurement. M. Broca s'associa à ces conclusions et se chargea de les soutenir dans un rapport inséré dans les Bulletins après le travail de M. Lebert.

En 1852 M. Leudet publie un exemple de Leukemie, et rappelle les travaux de Virchow et H. Bennett sur ce sujet.

Enfin dès lors les résultats des observations microscopiques se trouvent si bien acceptés dans le sein de la Société que le secrétaire de 1852 M. Denucé dans son compte rendu, divise l'étude fort complète qu'il fait des tumeurs en prenant pour base les opinions des micrographes sur les productions homœomorphes, hétéromorphes, etc.

Dans un rapport très intéressant (1) M. Broca refait l'histoire du cancroïde déjà étudié tant de fois dans le sein de la Société, et revient sur quelques conclusions présentées d'une façon trop absolue dans des travaux antérieurs. La valeur de l'engorgement ganglionnaire, la possibilité des récidives s'y trouvent parfaitement déterminées.

Je n'ai signalé dans ces trente premières années que les travaux importants. Leur examen suffit pour montrer le but des efforts de la Société qui, elle tout entière, après les hésitations des deux ou trois premières années s'associa aux recherches microscopiques et aux travaux d'histologie. Pendant les cinq ou six années qui suivirent, nos prédécesseurs poursuivirent ces travaux sans que les discussions aient jamais franchi le domaine des caractères objectifs.

Depuis quelques années, au contraire, une tendance nouvelle imprime aux travaux microscopiques une direction un peu différente. Sous l'influence des doctrines professées par Virchow, on se préoccupe davantage du mode de développement des productions pathologiques, et que les convictions de nos collègues soient indécises, encore ou, au contraire,

(1) Broca, 1853, p. 380.

parfaitement arrêtées, l'origine et les transformations successives des éléments anatomiques se trouvent suivies avec un soin et une patience que nous nous contenterons de signaler. *Cette troisième période* appartient plus à l'avenir qu'au passé.

Cette année les communications de M. Hayem sur les altérations des os et des cartilages dans le mal de Pott ; de M. Pelvet et de M. Ranvier sur la crétification et l'ossification réelle des poches des kystes hydatiques, de M. Ranvier sur les tumeurs à myéloplaxes, de M. Cornil sur l'hypertrophie du corps thyroïde, sur la mélanose, de M. Ranvier sur la structure et le développement des tumeurs cartilagineuses, sur les altérations histologiques des cartilages dans les tumeurs blanches; de M. Bouchard sur la maladie kystique du testicule, prouvent que cette nouvelle direction ne sera pas stérile. Les Bulletins de cette année suffisent à le démontrer.

Je n'ai pas voulu dans cet aperçu déjà si long rappeler les travaux faits, en dehors de la Société; mais il m'a semblé intéressant de montrer, au moment où les doctrines viennent de s'affirmer dans des ouvrages aussi importants que ceux de MM. Broca et Virchow, que la Société anatomique, composée presqu'exclusivement de jeunes travailleurs, avait suivi le mouvement scientifique, et que souvent même elle l'avait dirigé.

La tendance actuelle vous porte surtout à acquérir des connaissances précises sur la genèse des tumeurs; et c'est ainsi que l'on arrivera à la notion exacte de leur nature. Jamais cette préoccupation ne s'est accusée aussi nettement que cette année.

Je n'analyserai pas les travaux que j'ai cités plus haut; je ne pourrais en faire qu'un résumé trop concis pour qu'il soit intelligible. Mais il est une pièce présentée, par M. Prévost, dont je tiens à mettre en lumière le haut enseignement. En examinant le foie d'une malade ayant succombé atteinte d'un cancer étendu de cet organe, on trouva un rameau de la veine porte rempli de matière boueuse, blanchâtre, vermiculaire, amas de tissu ramolli, parfaitement analogue aux parties altérées du foie. Cette matière remplissait les petits ramuscules de la veine-porte, qui venaient s'aboucher dans les

gros rameaux : la perforation des parois veineuses, dit M. Prévost, a eu évidemment lieu dans ces petits rameaux qui traversent la bouillie cancéreuse; car les parois des gros rameaux sont parfaitement saines. Rien de semblable n'existait dans les artères hépatiques et les veines sus-hépatiques. Le tissu hépatique altéré présentait tous les caractères du cancer. Les éléments cancéreux étaient en voie de dégénérescence graisseuse. (Cancer phymatoïde). Les artères pulmonaires ont été ouvertes avec le plus grand soin, dans toute leur étendue, les petites ramifications ne contenaient pas de caillot et très peu de sang. Ce sang, mis sous le microscope, n'a laissé voir, malgré les expériences répétées que des globules ; ni M. Vulpian, ni M. Prévost n'y ont retrouvé des cellules analogues à celles qui existaient dans le foie.

Dans ce cas particulier, on n'a trouvé rien dans les vaisseaux, après leur sortie du foie, qui autorise à considérer les tumeurs cancéreuses comme se propageant par les voies circulatoires. Cependant, le fait même de la pénétration du produit cancéreux dans les petites veines afférentes de la veine-porte mérite d'être signalé. En effet, dans une leçon de M. Virchow, publiée en France par M. Arrohnsson (1), nous voyons que l'illustre professeur de Berlin considère le transport des produits pathologiques par les voies circulatoires comme un des modes possibles de leur généralisation.

M. Virchow n'hésite pas à chercher dans le sang, par conséquent dans un principe dyscrasique, la cause du développement de certaines tumeurs. Il ne connaît pas du moins d'autre explication à un certain nombre de maladies, par exemple les tumeurs syphilitiques et beaucoup de cancers. Cet aveu est précieux à enregistrer, et permet de ranger jusqu'à un certain point, l'auteur de la pathologie cellulaire sous le drapeau de l'humorisme. Toutefois pour M. Virchow, et rien ne me semble plaider contre cette opinion, la dyscrasie peut être dans certains cas un fait deutéropathique, elle résulte alors de l'absorption, de l'introduction dans la circulation de substances provenant d'une tumeur préexistante. Les sucs nutritifs

(1) Revue des cours scientifiques, 3e année, p. 806.

absorbés par le foyer morbide, sont en effet rendus transformés, et ces produits altérés rentrent dans la circulation. Ils peuvent, et ils doivent être une source d'infection.

Or, ces sucs altérés rentrent dans la circulation générale par deux voies, le système lymphatique et le système circulatoire. Schrœder Van Der Kolk a montré que des lymphatiques existent dans le cancer lui-même, et avant ces recherches délicates de l'anatomiste, ne savions-nous pas en clinique que les glandes qui reçoivent les lymphatiques de la région cancéreuse sont les premières altérées, le lieu où, pour employer l'expression classique, le cancer se généralisera d'abord ? Puis ces tumeurs ganglionnaires se reproduiront dans les autres ganglions avec lesquels elles sont en rapport anatomique. Le scalpel montre la voie. Est-ce donc ici par dyscrasie générale que la propagation s'est faite? Nul ne le soutiendra. Mais lorsqu'entre les ganglions altérés et le système veineux il n'y a plus l'intermédiaire de glandes lymphatiques, les sucs qui proviennent de la lésion sont directement versés par le canal thoracique dans la jugulaire. Il y aura alors nécessairement dyscrasie.

Ainsi, bien qu'il y ait primitivement une altération probable du sang lui-même, il est certain qu'il entre dans l'évolution naturelle du cancer d'en amener une qui est secondaire, au développement du produit pathologique.

Les lymphatiques sont-ils les seuls agents de cette infection? les vaisseaux sanguins sont-ils incapables de fournir un pareil résultat ? La pièce de M. Prévost me semble répondre nettement à cette seconde question. La boue cancéreuse, le microscope l'a démontré, emplissait un rameau de la veine-porte. Dans de telles conditions, n'est-il pas évident que des parcelles de la tumeur ont été charriées par la circulation ? que ces parcelles soient liquides, solides; que ce soient des cellules capables de développer des affections identiques dans des parties éloignées, peu importe. Ce que nous pouvons affirmer sans aller au-delà des faits, c'est que le sang se trouve altéré, c'est que l'infection par le système veineux directement ou par le système lymphatique aboutit au même résultat, une dyscrasie

secondaire dont nous suivons anatomiquement le mode de production.

Devons-nous aller plus loin, et considérer les produits détachés de la tumeur primitive comme propres à développer dans le point où ils sont arrêtés par le système vasculaire, un produit pathologique identique ? C'est ce qui nous paraît plus douteux. Virchow la regarde pourtant comme possible.

La disposition du foie relativement à la circulation veineuse, dit-il, se rapproche extrêmement de celle des glandes lymphatiques. Qu'une tumeur maligne se forme dans un organe quelconque de la cavité abdominale, dont les veines se déversent dans la veine-porte, et que le sang en entraîne une substance nuisible, le foie sera l'organe le premier contaminé par ces parties nuisibles qui arrivent en contact avec lui. Dans le fait, le foie est de tous les organes celui qui subit le plus tôt l'atteinte secondaire dans toutes les affections malignes qui apparaissent primitivement dans la sphère de la veine porte, tandis qu'il ne montre aucune disposition prédominante à la maladie, dans les affections qui apparaissent d'abord en dehors de la sphère de distribution de cette même veine porte. L'altération secondaire du foie serait donc pour Virchow un fait à mettre en parallèle avec la dégénérescence ganglionnaire, comme mécanisme et comme fréquence.

Les faits anatomo-pathologiques recueillis dans ces dernières années semblent venir à l'appui de cette hypothèse; mais pour nous, ce n'est qu'une question en voie de démonstration. Aucune n'est d'ailleurs plus capable de provoquer de nouvelles recherches, et la Société anatomique possède tous les éléments propres à étudier par l'examen des pièces présentées le mode de propagation du cancer.

Nous nous associons donc aux réserves de Virchow. Pour lui, il est possible que des particules de tissus cancéreux détachées deviennent le germe de la maladie dans un nouveau point. « Mais je tiens pour invraisemblable, dit-il, que la propagation par transport à distance de parcelles de tissu, soit la règle. Précisément dans les cas les plus exquis de cancer des veines ou des vaisseaux lymphatiques, on ne trouve souvent aucun noyau métastatique, ou bien ces noyaux ne sont que

très peu nombreux et petits, tandis qu'au contraire la dégénérescence du côté des veines ou des lymphatiques, manque totalement dans des cas de lésions métastatiques des plus multipliées. Il faut donc se garder de tirer des règles générales de quelques cas isolés. Il est probable que les deux modes de contagion existent ; mais je ne tiens pas moins la contagion purement humorale comme la plus importante. Comme les éléments cellulaires dans l'intimité de la tumeur doivent être regardés comme les éléments qui produisent les sucs nuisibles, ils pourront aussi être porteurs de ces sucs dans les points éloignés. On peut établir avec certitude par l'observation que ces cellules, répandues en quelque sorte comme des semences ne donnent pas par elles-mêmes naissance aux nouvelles tumeurs ; que les nouvelles nodosités ne se développent pas par une sorte de germination des cellules déplacées, mais que les tissus préexistants subissent en leur lieu et place, l'atteinte morbide, et que, procédant d'eux et uniquement par un travail local de prolifération, les soi-disants métastases, les nodosités secondaires se produisent. Il s'agit ainsi toujours d'une infection qui s'exerce par la partie détachée de la tumeur sur le tissu local, et la dissémination elle-même par les éléments de la tumeur nous conduit nécessairement à regarder ces éléments, comme les agents de transport et les organes générateurs d'un principe infectant, qui de son côté n'est pas nécessairement lié aux éléments cellulaires. »

Ce court exposé résume sur ce point la doctrine de Virchow.

Messieurs,

Me voici parvenu au terme de mes fonctions de secrétaire. En me conférant cet honneur, vous m'avez donné ensemble une preuve de votre bienveillance et une précieuse occasion de m'instruire. Je vous en remercie.

Permettez-moi, Messieurs, de terminer en vous rappelant un nom qui nous est cher. Cette année pour la première fois, la Société anatomique a décerné le prix Ernest Godard. Je suis

sûr d'être l'interprète des sentiments de tous en donnant un pieux souvenir à celui qui fut notre ami, à celui qui mourant loin de nous eut une dernière pensée pour ses anciens amis et collaborateurs.

ÉLOGE

DU

Dr ROBERTET

Par M. le Dr FERNET

Messieurs,

Il y a deux ans à peine, nous avions, Robertet et moi, la joie d'être nommés ensemble membres adjoints de la Société anatomique. Aujourd'hui, je suis appelé à être l'interprète des regrets dont la Société donne le tribut à ceux de ses membres qu'elle a perdus. Permettez-moi cependant de vous remercier de m'avoir confié ce soin pieux, et de m'avoir accordé de rendre le dernier hommage à un camarade et à un ami.

Si la mort n'eût prématurément enlevé Robertet, nul doute que nous ayons eu à vous signaler de nombreux titres scientifiques et une collaboration étendue à vos travaux ; mais à défaut de ces glorieux mérites, nous trouvons dans la vie si courte et si bien remplie de notre collègue toutes les qualités qui doivent nous rendre sa perte pénible et douloureuse.

Florimond Robertet naquit à Paris en 1836. Destiné dès son enfance à la profession médicale, où son père lui traçait la voie de l'honorabilité et du dévouement, il s'y prépara d'abord par de fortes études classiques. Elève du lycée Charlemagne, il se distingua par son travail, et les nombreux succès qu'il dut à son intelligence et à son zèle faisaient prévoir un avenir brillant. Dès qu'il fut sorti du collège, il commença l'é-

tude de la médecine. Désireux de parvenir, il se trouvait naturellement engagé dans la carrière des concours ; il avait d'ailleurs les qualités qui promettent le succès : l'intelligence, l'ardeur et la persévérance. Pour se préparer au concours de l'internat, il eut l'honneur et la bonne fortune de suivre les conférences de M. Martin-Magron, de ce maître éminent et dévoué dont un grand nombre d'entre vous se font gloire d'avoir été les élèves. Il fut nommé d'abord interne provisoire, puis interne en 1861.

Dès que Robertet fut en possession de ce titre si recherché des travailleurs, il sut mettre à profit les richesses qu'il avait sous la main : et vos comptes-rendus témoignent de son zèle pour l'objet de nos études Les concours annuels entre les internes l'ont toujours trouvé préparé aux épreuves, et jusqu'au moment où sa santé ébranlée vint trahir ses efforts, chaque année le vit lauréat des hôpitaux.

Ai-je besoin, Messieurs, de vous rappeler la part active que, durant son internat, Robertet prit à vos travaux, et les communications importantes dont il a enrichi vos séances. Les années 1863, 64 et 65 de vos Bulletins contiennent de nombreuses présentations de notre collègue, trop récentes et trop pleines d'intérêt pour que vous en ayez perdu le souvenir. Aussi lorsqu'il sollicita vos suffrages, il fut accueilli avec bonheur dans votre Société où il avait déjà marqué sa place.

Cependant un an à peine s'était écoulé depuis la nomination de notre collègue que nous avions la douleur de le voir éloigné de nos réunions par une maladie dont il allait vainement demander la guérison aux climats privilégiés du midi de la France. Robertet touchait alors au terme de ses études : forcé de renoncer à l'internat, il revint à Paris pour prendre le grade de docteur. Sa thèse *sur l'encéphalite* reste entre nos mains : bien que ce travail ait été fait rapidement, et au milieu des chagrins amers d'un homme plein de jeunesse qui se voit mourir, on ne peut y méconnaître les qualités qui distinguaient Robertet : la sûreté du jugement, la netteté de l'exposition et la pureté du style.

Deux mois plus tard, notre collègue mourait à Menton, le 11 octobre 1865 ; il n'avait pas encore 29 ans.

Dans cet aperçu rapide d'une existence dont peut-être, Messieurs, j'aurais dû à votre amitié les moindres détails, je n'ai pas cru devoir insister sur les qualités intimes d'un camarade et d'un ami dont la plupart d'entre vous, ont pu apprécier la valeur morale. Tous ceux qui l'ont connu ne se plaisaient-ils pas à reconnaître tout ce qu'il y avait d'aménité dans ses relations, de droiture dans son caractère, de charmes dans son esprit! Le jour où la mort l'a éloigné de nous, vous avez perdu en lui un collaborateur intelligent et laborieux, nous nous sommes vu enlever un ami sincère et affectionné.

ÉLOGE

DU DOCTEUR BAUCHET.

Par M. le Docteur Guyon.

Messieurs.

La Société anatomique partage le sort commun aux grandes familles, elle est souvent éprouvée par la perte des siens. Chaque année lorsque se réunissent ses anciens et ses nouveaux membres, elle donne à ceux qui ne sont plus un affectueux souvenir, à tous elle exprime ses douloureux regrets; mais son affliction est surtout vive, lorsque ceux qu'elle pleure sont prématurément tombés.

Bauchet était l'un de ceux sur l'avenir desquels vous aimiez à compter. Comme, la plupart des médecins qui marchent honorablement dans la carrière, ou qui l'ont illustrée après l'avoir parcourue, il vous avait consacré ses premiers travaux et vous lui aviez accordé ses premiers honneurs.

Tout semblait lui sourire ; il avait les apparences d'une vigoureuse constitution, de l'énergie, une grande ardeur pour le bien et pour toutes les choses de sa profession, un cœur chaud pour ses amis, reconnaissant et dévoué pour ses maîtres. Arrivé à cette période de la vie où les ardeurs des premières luttes, les rivalités inséparables des premiers succès se sont apaisées, où l'homme, plus maître de lui, peut développer dans de favorables conditions ses aptitudes et ses qualités, chaque jour lui apportait de nouvelles satisfactions

ou de nouvelles promesses. Son affabilité, sa loyauté parfaite lui assuraient l'amitié et l'estime de ses collègues, de ses rivaux de la veille ; l'attention, le dévouement empressé qu'il mettait au service de ses malades lui conquéraient les plus chaudes reconnaissances. Des maîtres qui avaient pu apprécier les excellentes qualités de son cœur, l'affection vive et vraie qu'il leur portait, qui en voyaient éclater les témoignages en toute occasion, l'avaient aimé de retour. Il était en particulier heureux et fier de l'affection paternelle du plus illustre d'entre eux ; c'était sa plus grande joie comme sa plus douce récompense.

C'est dans cette période heureuse de sa vie, que la plupart d'entre nous ont connu notre regretté collègue Bauchet ; j'ai pour mission aujourd'hui, de vous retracer les principales phases de son existence et de vous rappeler comment elle a été brisée. Ajoutée à tant d'autres déjà inscrites dans vos recueils, cette nouvelle page rappellera dans sa simplicité une vie tout entière au travail, à sa famille et à ses amis. Puisse le témoignage affectueux donné à notre malheureux ami adoucir un moment, la cruelle douleur de sa compagne.

Louis-Joseph Bauchet était né loin de Paris, dans un village du Pas de Calais, à Violaines, près la Bassée, le 4 mai 1826. Ses premières années s'écoulèrent dans sa famille en pleine campagne, dans une ferme ; il aimait à le rappeler. Le moment des études arriva, et le collège de Douai reçut le jeune Bauchet ; il s'y distingua, et après de brillantes études fut reçu bachelier-ès lettres en 1845.

Désireux d'entreprendre l'étude de la médecine pour laquelle il manifestait un penchant très marqué, Bauchet vint à Paris. Il ne s'était pas trompé, la carrière médicale convenait à ses aptitudes ; un premier et prompt succès venait en donner la preuve. En 1848, l'étudiant de troisième année était nommé le premier, externe des hôpitaux. Dans de semblables conditions, l'internat ne pouvait se faire attendre ; dès l'année suivante Bauchet obtenait le titre d'interne.

Externe il s'était déjà fait remarquer par son zèle ; interne, il s'adonna avec ardeur aux soins de son service. Son goût pour la chirurgie s'était nettement prononcé ; après avoir été

attaché pendant son externat au service de M. Monneret, il se consacrait à la chirurgie pendant son internat sous la direction de MM. Desprès, Boyer, Gosselin, Nélaton et Velpeau. Les registres de l'administration conservent, vous le savez, les appréciations des chefs de service sur leurs élèves. Tous s'accordent à reconnaître et à remarquer les qualités de Bauchet. Nous reproduisons ici une appréciation donnée ainsi en 1852, par M. Nélaton. Le célèbre professeur signale son élève comme un esprit positif, éminemment pratique, plein de zèle et d'empressement pour l'accomplissement de ses devoirs. On ne pouvait en aussi peu de mots mieux juger Bauchet, mieux mettre en relief ses principales qualités.

A cette même époque, Bauchet remplissait auprès de M. Gosselin, alors chef des travaux anatomiques, les fonctions de préparateur. Rien n'égalait l'ardeur que Bauchet apportait à l'anatomie, tour à tour disséquant et servant à quelques élèves de répétiteur, il suffisait aisément à tout, grâce à son activité et à une mémoire des plus remarquables. Quelquefois, nous disait M. Gosselin, de tristes appréhensions lui traversaient l'esprit au milieu même de ses travaux et de ses premiers succès. Jeune encore il avait perdu son père, un frère lui avait été aussi enlevé. Dans ma famille, disait-il, on meurt avant quarante ans. Cette prévision, que rien ne pouvait justifier, s'est fatalement réalisée!

De pénibles épreuves lui étaient alors infligées. Trois fois pendant son internat il concourait pour la place d'aide d'anatomie; il échouait à tous ses concours ; l'ère des succès paraissait passée ; mais il était dans sa volonté qu'elle ne fût pas close. Bauchet trouvait dans l'étude clinique des consolations et de nouvelles forces, deux années passées auprès du meileur et du plus éminent des maîtres, préparaient cette amitié de l'élève pour le maître et du maître pour l'élève, que nous avons vue ne pas se démentir jusqu'au dernier jour.

Admis dès 1850 au nombre des membres adjoints de votre Société, il trouvait encore près de vous des marques non douteuses de sympathie et d'estime. Nommé membre titulaire en 1852, il devenait vice-secrétaire en 1853, secrétaire en 1854, et vice président en 1855.

Docteur en 1854, il engageait bientôt la lutte dans laquelle il s'était promis de réussir. Pour notre collègue comme pour tous, elle eut ses difficultés; mais le succès le récompensa pleinement. Devenu en avril 1858 chirurgien des hôpitaux, il était en 1860 nommé, le premier, agrégé de la Faculté de médecine. A ces deux titres, qu'il ambitionnait surtout, s'en joignirent bientôt d'autres, en 1860 la Société de chirurgie de Paris le nommait parmi ses membres titulaires, tandis qu'en 1856 et en 1858, l'Académie de médecine l'inscrivait à deux reprises au nombre de ses lauréats.

Bauchet, n'avait voulu désespérer ni du concours, ni du travail ; il en était justement récompensé, par les titres et les distinctions que nous venons de rappeler.

Il semblait même que la fortune se fût franchement déclarée en sa faveur, et tous nous avons pu le considérer comme un des heureux de notre profession. Décoré de la Légion d'Honneur en 1861, il avait été appelé comme chirurgien en chef à diriger le service chirurgical du chemin de fer du Nord et celui de l'une de nos plus célèbres maisons d'éducation; une belle et nombreuse clientèle lui accordait sa confiance.

Il m'a été donné de recueillir l'expression des touchants regrets causés dans ces grands établissements par la perte de Bauchet. Là aussi, il était aisé de le voir, il avait apporté son zèle ardent et tout son cœur.

Mais ce n'était pas seulement à ces qualités du cœur que notre collègue devait ses succès. Les aptitudes chirurgicales si bien pressenties par ses maîtres, s'étaient rapidement développées. L'esprit positif dont il donnait déjà des preuves étant élève, lui était resté; le sens pratique qui le distinguait, fortifié et développé par l'étude et les enseignements de maîtres aussi éminents que sages, l'avait de bonne heure fait homme d'expérience. Aussi aimait-il à se trouver aux prises avec un diagnostic difficile, et savait-il ne pas reculer devant une opération émouvante ou grave. Il se passionnait pour l'art sans jamais oublier le malade. Il était d'ailleurs devenu opérateur habile, grâce à ses exercices anatomiques répétés; il en donnait la preuve dès son début.

Bauchet venait de terminer son internat, il avait été passer

le mois de janvier 1854 dans sa famille. Une femme du pays lui est présentée; elle était atteinte d'une tumeur du maxillaire inférieur qui d'une part descendait au-delà de la partie moyenne du cou et remontait d'autre part jusqu'à la pommette.

Cette pauvre femme désirait ardemment une opération, mais elle ne voulait à aucun prix aller la subir à Paris, comme le lui conseillait son jeune chirurgien. Cédant à ses instances, Bauchet n'hésite pas à opérer cette énorme tumeur, dont le poids pris après l'opération était de 1125 grammes, elle fut enlevée sans accident et la malade guérit radicalement. Cette observation lui fournit le sujet de sa thèse inaugurale, très bon travail sur les tumeurs fibreuses du maxillaire inférieur. L'auteur démontre en particulier en s'appuyant sur une anatomie pathologique rigoureuse, que si les tumeurs fibreuses du maxillaire sont quelquefois enkystées et énucléables, elles sont souvent infiltrées et fusionnées avec l'os. C'est ainsi qu'il justifie le titre encore nouveau de tumeurs fibreuses du maxillaire, qu'il préfère à celui de kystes osseux ou fibreux primitivement choisi par Dupuytren.

Une autre opération qui exigeait comme celle-ci beaucoup de hardiesse et d'habileté, fut pratiquée par Bauchet, au mois de septembre de la même année. Cette fois il s'agissait d'une tumeur de la parotide du poids de trois kilogrammes que la malade était obligée de porter dans une écharpe passée autour du cou. Les résultats furent des plus heureux : vingt-deux jours après, la malade se promenait dans son village, et la tumeur étant bénigne elle resta définitivement guérie.

Cette observation remarquable devint aussi pour Bauchet l'occasion d'un travail très important sur l'hypertrophie de la parotide. Notre collègue a réuni dans cette monographie toutes les observations connues à cette époque. Depuis, les hypertrophies de la parotide ont été de nouveau étudiées et assez fréquemment observées. Mais Bauchet eut le mérite d'écrire sur ce sujet la première monographie que nous possédions. Ce travail, présenté à la Société de chirurgie, fut publié par la savante compagnie, dans le tome cinquième de ses mémoires.

On peut aisément, en parcourant les nombreuses communications faites par Bauchet, à la Société de chirurgie, confirmer l'opinion que nous exprimions tout à l'heure. Qu'il s'agisse des résections du coude, des résections du maxillaire inférieur, des polypes naso-pharyngiens, des perforations intestinales, etc.,etc., notre collègue se montre toujours chirurgien sagace et habile, entreprenant et hardi, mais jamais téméraire. J'ajouterai qu'il fait à la fois preuve de zèle et de conscience scientifiques, en prenant toujours soin de signaler les résultats éloignés de ses opérations ou de ramener les malades qu'il a déjà présentés.

Bauchet s'était aussi fait connaître par d'autres travaux. Les deux Mémoires qui lui valurent les prix de l'Académie en 1856 et en 1858 ont pour sujet les kystes en général, et les kystes de l'ovaire. Ce sont des monographies très complètes. C'étaient des questions anatomo-pathologiques que l'Académie avait posées, mais les questions de diagnostic et de traitement ne pouvaient être laissées de côté. Nettement indiquées dans le premier mémoire, elles sont complétement développées dans le deuxième qui venait après la célèbre discussion académique sur le traitement des kystes de l'ovaire.

Deux concours pour l'agrégation avaient conduit Bauchet à traiter dans une première thèse : du tubercule au point de vue chirurgical et dans la seconde. des lésions traumatiques de l'encéphale. Grâce à l'esprit juste et méthodique de l'auteur, ces travaux, où comme toujours de nombreux matériaux sont accumulés, restent des œuvres fort utiles.

Ce fut surtout dans la publication de son Traité du Panaris et des inflammations de la main,que Bauchet donna la mesure de son excellent esprit et de ses connaissances exactes. Cet ouvrage arriva rapidement à une seconde édition; c'est le plus complet que nous ayons sur la matière. L'histoire du panaris et des phlegmons de la main, était fort embrouillée avant que M. Velpeau ne montrât que c'est en se basant sur l'étude des dispositions anatomiques de la main et des doigts, qu'il fallait procéder à la distinction des diverses variétés de phlegmons de cette région.

L'inflammation subit, en effet, dans sa symptomatologie et

dans sa marche, des modifications toujours en rapport avec les dispositions anatomiques des parties qu'elle envahit.

Ces vérités que l'enseignement et les ouvrages de M. Velpeau ont popularisées, sur bien des points, trouvent ici une de leurs heureuses applications. Bauchet l'a démontré dans son excellent ouvrage avec une clarté et une exactitude de description qui ne laissent rien à désirer.

Nous devons encore signaler un mémoire important sur la thyroïde et le goître enflammé, écrit avec des observations recueillies principalement dans le service de M. Velpeau; ce travail comble une lacune de nos livres classiques. Si l'inflammation des goîtres préexistants a été souvent observée et décrite, il n'en est pas de même de l'inflammation spontanée de la thyroïde à l'état sain sur laquelle Bauchet attire surtout l'attention et dont il donne une très bonne description.

Divers articles disséminés dans les journaux et dans les revues périodiques témoignent encore du travail constant de notre malheureux collègue et ami.

La Société anatomique, où Bauchet a donné les premières preuves de son activité scientifique lui doit, outre plusieurs communications et rapports intéressants, le tome XXIX de ses Bulletins.

Il avait rendu à la Société de chirurgie le même service en publiant le tome II de la nouvelle série de ses Bulletins, année 1862.

Cette vie laborieuse, où l'on trouve presque à chaque pas, la trace du dévoûment ou d'un service rendu fut bientôt profondément troublée.

En 1863, Bauchet était atteint du diabète. Il ne pouvait ignorer la gravité de cette menace; mais il ne faiblit pas un instant devant la maladie et prit la résolution de se guérir, comme il avait pris auparavant celle de réussir. Il apporta au traitement prescrit par M. Bouchardat le soin et l'ardeur qu'il mettait en toute choses. Bientôt le sucre disparut des urines. Il aimait les exercices du corps; il y était fort habile. On sait la part importante qui leur est faite dans la cure du diabète. Bauchet devint l'un des fidèles du gymnase Triat: il y développa d'une manière remarquable ses forces musculaires.

Il aimait à rendre témoin de ce fait ceux qui vivaient dans son intimité. N'était-ce pas pour lui un gage d'espérance ? La chasse, qu'il avait toujours aimée, entrait maintenant en quelque sorte dans son régime; il avait aussi plaisir à raconter les fatigues qu'il y affrontait. Il n'avait abandonné aucun de ses travaux, pratiquait des opérations, et devenu depuis quelque temps chef d'un grand service à l'hôpital Saint-Antoine, il se promettait de donner ample satisfaction à son amour des malades et de la chirurgie. L'illusion était venue, tous ses amis se laissaient aller à la partager, et cependant un sentiment pénible traversait l'esprit lorsque nous voyions sa jeune compagne qui, elle aussi, connaissait la gravité possible du mal, surveiller avec anxiété les fatigues ou les indispositions de son mari. Pourtant ce n'est pas au diabète que Bauchet devait succomber, mais à un accident terrible qui enlève chaque année quelques-uns de ceux qui oublient auprès des malades les dangers de notre profession. C'est une inoculation septique qui fut le point de départ de la maladie qui enleva le 13 juillet dernier notre pauvre ami.

Messieurs, en vous parlant de ce triste événement presque au jour de son anniversaire, je ne puis m'empêcher de penser à la pieuse tradition qui réunit au bout de l'année les amis de celui qui n'est plus. La Société anatomique vient se joindre à eux, et comme eux, elle se remémore les douloureuses phases de la maladie qui se déroulèrent du 8 au 13 juillet. L'anniversaire du jour où je vous parle fut en quelque sorte le dernier de notre collègue. Dès le lendemain des premiers accidents, le système nerveux profondément atteint rendait à la fois le pauvre malade indifférent à ce qui se passait autour de lui, et incapable de bénéficier des soins qui lui étaient prodigués. MM. Velpeau, Gosselin, Chauffard, étaient accourus; ce fut en vain que la science et l'affection luttèrent. A M. Gosselin qui au début de ses études l'avait soigné d'une piqûre anatomique des plus graves, Bauchet répondait encore par un sourire d'espoir, lorsque son affectionné maître lui rappelait les phases douloureuses de sa maladie et sa guérison. Mais ce n'était qu'une lueur de cette énergie qui l'avait abandonné pour toujours; il retombait dans l'affaisse-

ment, et après un délire violent suivi d'un anéantissement complet de ses forces, il expirait le jeudi matin 13 juillet. Il avait payé de sa vie son dévouement à ses devoirs. La maladie dont il était depuis longtemps atteint ne l'avait un instant oublié que pour livrer sans résistance possible, son organisme ébranlé à la première secousse morbide, au premier accident.

Mort glorieuse dont Bauchet était bien digne, mort qui doit être comme sa vie tout entière un légitime sujet de fierté pour la compagne de sa vie. Mort terrible néanmoins, qui creuse dans les cœurs qui aiment, un vide trop prématuré, trop cruel pour que rien puisse le combler.

Il n'est pas de mort plus douloureuse, a dit excellemment, M. Follin, que celle qui a frappé Bauchet dans la force de l'âge au milieu d'une vie honorable et honorée. C'est bien ce sentiment qui a dominé tous les cœurs; dans son village, où le glas funèbre sonna spontanément, touchant hommage endu à l'enfant du pays, à l'homme bienfaisant, au médecin désintéressé; chez son maître si aimé, M. Velpeau, où il fut pleuré comme un fils; chez ses amis et ses camarades.

C'est à ce sentiment que vous obéissez encore aujourd'hui Messieurs, mais vous avez voulu, en inscrivant dans vos Bulletins la vie et la mort de Bauchet, donner un double enseignement, en montrant le succès dans l'honorabilité professionnelle et le dévouement dans la pratique de notre art.

ÉLOGE

DU DOCTEUR BEAU

Par M. AXENFELD.

Messieurs,

Le 11 août 1865, à l'âge de cinquante-neuf ans, le docteur Beau mourut à Ferney, frappé soudainement d'apoplexie, à la suite d'une maladie que presque tous nous avions ignorée.

Ancien agrégé de la Faculté de Paris, médecin de l'hôpital de la Charité, membre de l'Académie de médecine, ce maître était aussi notre collègue, et vous avez voulu qu'un de ses anciens élèves lui rendît hommage dans cette réunion solennelle.

Je n'entreprendrai pas de retracer la biographie de M. Beau, (un jour sans doute elle sera racontée par un de ses pairs) encore moins de me livrer à une critique approfondie de ses travaux : les regrets que sa mort a causés parmi nous sont trop récents pour que je me sente le courage d'aborder une pareille tâche, si même elle ne dépassait pas mes forces. Permettez-moi seulement, Messieurs, de rappeler en peu de mots cette vie et cette œuvre, l'une et l'autre fécondes en enseignements.

Les écrits de M. Beau portent la marque d'une originalité

indiscutable : pas d'emprunts, pas de compilation; l'idée de chacun de ses travaux, l'auteur l'a tirée de son propre fonds et l'appuie de son observation personnelle. De là, la sensation mêlée parfois d'étonnement que ses publications ont eu le privilége d'exciter, depuis le mémoire dans lequel, osant contredire Laënnec, il attribue les bruits thoraciques au passage de l'air à travers la glotte; jusqu'à celui où il démontre la possibilité de lire dans les ongles de la main les modifications de la santé, jusqu'à ces quelques pages, si remarquables dans leur concision, qui lui suffisent pour établir l'existence d'une sensibilité à la douleur indépendante de la sensibilité tactile.

M. Beau n'était pas seulement novateur, mais théoricien. Je veux dire que toujours en quête de la raison d'être des phénomènes, il ne s'arrêtait guère à leur surface, soucieux qu'il était d'en connaître l'enchaînement, la subordination, le mécanisme intime; toujours il entrevoyait et s'efforçait de dégager le fait générateur, le plus important et souvent le moins visible, qui livre au pathologiste l'explication de la maladie et au thérapeutiste le secret de l'indication rationnelle. La physiologie fut une de ses plus constantes préoccupations : la physiologie normale lui doit les belles études, faites en commun avec M. Maissiat, sur les mouvements respiratoires ; la physiologie pathologique peut revendiquer presque à elle seule cette longue série de mémoires : sur l'épilepsie, sur les mouvements et les bruits du cœur, sur les souffles artériels, sur l'appareil spléno-hépatique, sur la névralgie et la névrite intercostale, sur le siége et la nature de la coqueluche, sur la dyspepsie, etc.

Ces travaux forment un ensemble considérable moins encore par l'étendue que par la valeur. Ils ont paru successivement dans différents recueils, notamment les *Archives générales de médecine*; vos *Bulletins* en renferment un certain nombre, fournis par M. Beau lui-même ou par les élèves qui venaient devant vous soumettre ses doctrines au contrôle de l'anatomie pathologique.

La postérité a commencé pour M. Beau; certainement elle n'épargnera pas tout dans l'œuvre de notre collègue; mais ce qui dès à présent est acquis à sa gloire, c'est d'avoir inscrit

dans le livre de la science quelques connaissances nouvelles, et d'en avoir formulé quelques autres avec une netteté équivalant presque à la nouveauté. Celui dont la plume et la parole ont su pendant tant d'années agiter l'opinion médicale, ébranler la quiétude des traditions classiques, faire songer des maîtres et enthousiasmer des disciples, celui-là ne pouvait être, n'était pas un esprit ordinaire.

Et, en effet, il y avait en M. Beau un penseur vigoureux jusqu'à la hardiesse, puisant dans la fixité de ses croyances une merveilleuse aptitude (prise à tort pour de l'habileté) à prévoir et à repousser les objections qu'il soulevait. Il y avait de plus en lui un observateur hors ligne, d'une rare sagacité, indépendant, chercheur, curieux, patient au besoin; un clinicien consommé qui savait saisir jusqu'aux plus délicates nuances des faits quand elles venaient à l'appui d'une idée. Ajoutez à cela une érudition véritable, une érudition de première main, et une clarté de style et d'élocution qui rendait sa pensée accessible même aux commençants, sans jamais l'abaisser aux vulgarités d'une exposition élémentaire : le tout soutenu et rehaussé par un dévouement désintéressé à la science. Beau aimait la science pour elle-même, pour les joies de la découverte, pour les inquiétudes même de la recherche; tandis que nous voyons tant d'autres exiger et obtenir, en échange des plus faibles services, ou les vaines satisfactions de l'amour-propre ou la popularité qui est l'approbation des incompétents.

Les succès n'ont pas manqué à M. Beau : la médaille d'or au concours des internes, en 1834; — deux ans après, une place de chef de clinique dans le service du professeur Fouquier; — puis, en 1839, la nomination au bureau central des hôpitaux; — en 1844, l'agrégation à la Faculté de Paris; — la décoration, tard : en 1854. Des titres nombreux, parmi lesquels il convient de mentionner ses deux concours de 1852 et 1856, une vie consacrée tout entière à l'étude scientifique de la médecine, une notoriété européenne, le désignaient pour le professorat. Sans faire écho à des récriminations passionnées qui ont retenti sur sa tombe, nous pouvons tous regretter que la mort soit venue pour lui avant la réalisation d'une espé-

rance longtemps caressée et d'une ambition légitime. Mais à défaut du grand amphithéâtre, il a eu l'amphithéâtre de Cochin et celui de la Charité, et son enseignement positif, substantiel, excellent, groupait autour de lui toute une école composée d'autant de docteurs que d'étudiants.

Je dirai peu de choses de l'homme, que vous avez connu et apprécié. Qui de vous ne se rappelle cette physionomie pensive, cette haute stature toute droite en dépit des années, ce regard ferme, sincère, doux et pénétrant, qui réflétait l'éclat d'une haute intelligence et la sévérité d'âme d'un sage ! C'est surtout dans l'intimité, dans la causerie familière, que cette nature tout en dedans, avait des épanouissements complets, et qu'on voyait Beau tel qu'il était réellement : fin sans méchanceté, sans pédantisme, grave sans hauteur, et bon sans banalité.

Belle et noble figure, que nous nous consolerons d'avoir vu sitôt disparaître, en pensant qu'elle est entrée dans l'histoire, dans la région lumineuse et calme des morts qu'on n'oublie pas.

TABLE DES MATIERES

CONTENUES DANS

LE TOME DIXIÈME DE LA DEUXIÈME SÉRIE.

XLe ANNÉE.

A

Abcès du cerveau, 296, 362.
— du cervelet, 628.
— du foie, 84,
— Périnéphrétique, 462.
— Sous-périostiques, 180, 280, 326, 330, 586.
Adénoïde du sein, 10, 93.
Anévrysme de l'aorte, 40, 389, 403, 407, 483, 638, 746.
— de la carotide interne, 38, 747.
— du cœur, 379, 383, 743.
Angéioleucite, 562.
Ankylose du genou, 503.
Anus contre nature, 576.
Aorte, anévrysme, 40, 389, 403, 407, 483, 638.
Artères coronaires, oblitération, 253.
Arthrite cervicale, 126.
Articulations chondro-costales, (Luxation) 17.
Athéromes généralisés, 100, 749.

B

Bassin fracture, 263, 681.
Botal (Persistance du trou de), 77, 310.

C

Calculs du rein, 167. 270, 631.
— urinaires, 132, 265, 632.
— vésicaux, 481, 681.
Cancer de l'estomac, 253.
— du foie, 88, 88, 649.
— des ganglions axillaires, 677.
— du larynx, 53, 755.
— de l'œsophage, 83, 318, 449, 750.
— des ovaires, 25.
— du pancréas, 267.
— du sein, 678, 680.
— de l'utérus, 664.
— mélanique généralisé 341, 349,
Capsules surrénales hémorrhagie, 192.
Carotide interne, anévrysme. 38, 747.
Cartilages leurs altérations histologiques dans les tumeurs blanches, 701.
Cerveau. Abcès, 296, 362.
— Cicatrice celluleuse, 682.
— Hémorrhagie, 74.
— Kyste, 298.
— Tubercules, 185.
— Tumeurs multiples, 496, 733.
Cervelet. Abcès, 628.
— Tubercules, 107.
— Tumeurs 734.
Choléra, 676.
Chondro-costales. (Luxation des articulations,) 17.
Clavicule fracture, 307, 630.
Cœur. Anévrysme, 379, 383.
— Persistance du trou de Botal, 77, 310.
— Plaie, 76. 368.
— Rupture, 33, 308.
Colonne vertébrale. Fracture, 661.
Cordon (Kyste du), 503.
Coronaires (Oblitération des artères), 253.
Corps étrangers des cavités séreuses, 23.
Coude Luxation, 184.
Coxalgie, 443, 564.
Crâne fracture (du), 439.

D

Diaphragme. Rupture, 652.
Dure-mère. Hématome. 673.
— (Tumeur de la), 36.

E

Eczéma. Lésions viscérales, 165.
Embolie cérébrale, 31, 188.
Encéphalocèle, 102.
Encéphaloïde des bourses, 25, 513, 520.
— du sein, 680.
Enchondrome, 534. 678.
Endocardite valvulaire, 31, 379, 383.
Epididyme tuberculisation, 512, 520.
Epilepsie, 559.
Epithélioma de la cuisse, 92.
— de l'estomac, 117.
— de la langue, 175.
— de la région cervicale, 177, 273.
— du scrotum, 636.
— de la verge, 178.
Estomac. Cancer, 235.
— Epithélioma, 117.
— Gastrite, 625.
— Ulcère simple, 59, 61, 62, 572, 754.

F

Fémur. Fracture du col, 19.
— spontanée, 181, 602.
Fistule vésico-vaginale, 265.
Foie. Abcès, 84.
— Cancer, 85, 88, 649.
— Kyste hydatique., 158, 485, 646.
Rupture, 651.
Fracture, bassin, 263, 681.
— clavicule, 307, 630.
— colonne vertébrale, 661.
— crâne, 439.
— fémur, 19, 181, 602.
— maxillaire inférieur, 598, 765.
— multiples. 696.
— du radius, 96, 188.
— du sternum, 588.

G

Ganglions axillaires. Cancer, 677.
— bronchiques, tuberculisation, 34, 414.
Gangrène du poumon, 34.
— sénile, 45, 77, 79.
Gastrite phlegmoneuse, 625,
Genou. ankylose, 303.
— Tumeur blanche, 490, 692.
Grossesse chez une rachitique, 637,
— extra utérine, 238, 699, 771.

H

Hématocèle rétro-utérine, 143, 364, 769.
— vaginale. 493, 768.
Hématome de la dure-mère, 673.
Hémorrhagie cérébrale, 74.
Hermaphrodisme, 468, 473, 479.
Hernie crurale. 16, 277, 576.
— multiples, 96.
Hydronèphrose suppurée, 566.

I

Intestins, choléra, 676.
— corps étrangers, 366.
— invagination, 579.
Perforation, 90.
Rectum, rétrécissement, 559.
Invagination de l'intestin, 579.

K

Kyste buccal, 301.
— cordon, 505.
— ovaire, 290, 338, 486, 530.
—pancréas, 192, 197.
— rein, 333, 335.
— trompes, 193.
— vagin, 28.
— hydatique du cerveau, 298.
— — du foie, 158, 485, 646, 766.
— — du tissu musculaire, 214, 217
— — du rein, 56.
Kystique. Maladie généralisée, 133.
— du testicule, 604.

L

Langue. Epithelioma, 175.
Larynx. Cancer, 53, 755.
Luxations, chondro-costales, 17.
— du coude, 184.

M

Mal perforant du pied, 262.
Maxillaire inférieur, fracture, 598.
Mélanose généralisée, 341, 349.
Moelle. Tumeur, 299.
— Lésions, 737.
Mole hydatiforme, 568.
Monstruosité fœtale identique chez deux jumeaux, 377.
— polymelien ischiomèle, 355.
Muscles, kyste hydatique, 214, 217.
— cicatrisation, 168.
Myéloplaxes, tumeur à, 179, 230, 658.

S

Nécrose humérus, 488.
— fémur, 66, 185.
— phosphorée, 369, 371.
— tibia, 433.
Nerfs et muscles, cicatrisation, 168, 740.
Névrome, 169, 676.

O

Œil. (Ossification des milieux de l'), 172.
Œsophage. Cancer, 83, 315, 449, 750.
— Cicatrices, 624.
— Rétrécissement, 686, 750.
Orchité, 96.
Organes génitaux de la femme, tuberculisation, 146.
Ostéite, 94, 306.
Ostéomalacie, 181.
Ostéo périostite, 180, 280, 326, 330, 586, 757.
Otite interne, 362.
Ovaires, cancer, 25.
— Kyste, 290, 338, 486, 530.

P

Pancréas, tumeur du, 192, 197.
— cancer, 267.
Pariétaux, dépression symétrique, 250.
Péricarde, adhérences, 28.
— Franges synoviales, 483.
Péricardite, 684.
Périnéphrétique, abcès, 462.
Péritoine, épanchement sanguin, 11.
Phlegmon de l'avant-bras, 568.
— large du cou, 12.
Phosphore. Intoxication, 445.
Pierre. Opération, 632.
Polymélien. Coq monstrueux, 333.
Polype du conduit auditif, 628.
— de l'utérus, 97.
Pott (mal de), 120, 121, 128, 170, 373, 429, 487, 674, 759.
Poumon. Balle de plomb enkystée, 323.
— Gangrène, 34.
Prostate, tubercules, 636.
Protubérance annulaire. Tumeurs, 728

R

Rachitisme, 140, 361.
Radius, fracture, 96, 188.
Rectum, rétrécissement, 539.
Rein. Calcul, 167, 270, 631.
— Hydronéphrose, 566.
— Kyste, 56, 333, 335.
Rétrécissement de l'œsophage, 85, 315, 449, 686, 750.
— Rectum 539.
Rhumatisme articulaire, 369.
— spinal, 48, 759.

S

Sacro-coxalgie, 680.
Scrotum. Epithélioma, 636.
Seins. Atrophie, 10, 95.
— Cancer, 673, 680.
Séreuse corps étrangers, 25
— péritonéale hypertrophiée, 363.
Spina bifida, 169.
Spinal. Rhumatisme, 48.
Sternum. Fracture, 588.

T

Testicule. Encéphaloïde, 28.
— maladies, 520.
— maladie kystique, 604.
— Tubercules, 494, 512.
Tumeur fibro-plastique, 508.
Thrombose. Artère pulmonaire, 586, 624,
— artères vertébrales, 251.
— multiples, 568.
Thyroïde, corps. Calcification, 173.
— Hypertrophie, 316.
Trompes. Kystes, 495.
Tubercules. Cartilages costaux, 424
— cerveau, 185.
— cervelet, 107.
— épididyme, 512.
— ganglions bronchiques, 414.
— organes génitaux de la femme, 146.
— prostate, 636.
— testicule, 494.
Tumeurs ne général, 772.
— cartilagineuses, 534.
— de la parotide, 678.
— cervelet, 734.
— dure-mère, 36, 673.
— fibreuse de la vulve, 304, 637.
— fibro-calcaire, 174.
— fibroplastique, 23, 175, 227, 250, 303, 304, 491, 508.
— ganglions axillaires, 677.
— hématique, 484.
— moelle, 299.
— à myéloplaxes, 179, 230, 668.
— pancréas, 192, 197.
— protubérance annulaire, 728.
Tumeur blanche, 126, 443, 490, 564, 690, 692.
— des altérations histologiques des cartilages dans les), 701.

U

Ulcère simple de l'estomac, 59, 61 62, 572, 784.
Uretères, 645.
Utérus bicorne, 100.
— cancer, 664.
— grossesse, 637.
— môle, 568.
— polype, 97.

V

Vagin. Kyste, 28.
Vaginale. Hématocèle, 493.
Vaginalite suppurée, 467.
Verge. Epithelioma, 178.
Vésico-vaginale fistule, 265.
Vésicule biliaire.
— hydropisie, 257.
— Perforation, 21.
Vessie. Calculs, 132, 263, 431, 631, 632, 681.
Vulve. Tumeur fibreuse, 304, 637.

TABLE

DES

TRAVAUX ORIGINAUX, OBSERVATIONS ET MÉMOIRES

Anger. Epithélioma de l'estomac, (Obs.), 117.
— Kyste sanguin du pancréas, (Obs.), 192.
— Fièvre typhoïde. Hématocéle, (Obs.), 364.
Aud'houi. Ulcère simple de l'estomac. Calcul du rein, (Obs.), 372.
Axenfeld. Prix Ernest Godard (Rapport), 3.
— Eloge de Beau.
Barbeu-Dubourg. Endocardite ulcéreuse. Anévrysme du cœur (Obs.), 379.
Benni. Ulcère simple de l'estomac (Obs.), 61.
Blache René. Calculs urinaires (Obs.), 132.
— Endocardite ulcéreuse. Anévrysme du cœur (Rapport) 383.
— Vice de conformation simulant l'hermaphrodisme (Rapport) 479.
Bouchard. De la maladie kystique du testicule. (Rapport), 604.
Boucher. Kyste multiloculaire de l'ovaire. Ovariotomie (Obs.), 290.
Brouardel. Tuberculisation des organes génitaux de la femme (Rapport), p. 150.
— Compte-rendu des travaux de la Société en 1863, 725.
Burlaud. Tumeur blanche du genou (Obs) 692.
— Fractures multiples (Obs.) 696.
Caresme. Dégénérescence kystique des reins, du foie, et de l'utérus chez une femme morte de phthisie (Obs.), 133.
Cornil. Endocardite valvulaire.—Embolie de l'artère sylvienne. Aphémie. Infarctus (Obs.) 31.
— Hyperthrophie du corps thyroïde (Rapport), 319.
— Mélanose généralisée (Rapport), 349.
Cruveilhier (Ed.) Hermaphrodisme apparent (Rapport), 468.
Damaschino. Rachitisme (Obs.), 140.
Dard. Gangrène spontanée (Obs.) 45.
— Séquestres de l'extrémité inf. du fémur (Obs.) 66,
— Kyste de l'ovaire. Ovariotomie (Obs.) 338.
— Enchondrome de l'extrémité inf. du fémur, (Obs.) 540.
Decori. Anévrysme de la crosse de l'aorte. Trachéotomie (Obs.) 40.

Desprès. Fracture du maxillaire inférieur. Fractures verticales et symétriques des deux condyles (Rapport) 601.
— Rupture du foie (Rapport) 636.
Dodeuil. Vice de conformation simulant l'hermaphrodisme (Obs.), 473.
— Kyste de l'ovaire en voie de régression (Obs.), 530.
Duguet. Tumeurs cérébrales multiples (Rapport) 496.
Dufour. Cancer du larynx (Obs.), 53.
Duplay. Note sur un coq monstrueux polymélien. — Genre ischiomele, 355.
Farabeuf. Fracture du maxillaire inférieur. — Fracture de la symphyse. — Fractures verticales et symétriques des deux condyles (Obs.) 598.
— Rupture du diaphragme (Obs.) 652.
— Rupture du foie (Obs.), 654.
Faure. Hernie crurale étranglée. — Anus contre nature. Guérison (Obs.), 576,
Fernet. Kystes hydatiques du système musculaire (Rapport), 217.
Eloge de Robertet, 785.
Fontan. Péricardite (Obs.), 684.
— Rétrécissement de l'œsophage par hypertrophie de la tunique musculaire (Obs.), 686.
Font-Réaulx (de). Anévrysme de l'aorte (obs.), 389.
— Dilatation de l'aorte et du tronc brachio-céphalique (Obs.) 403
— Kyste hydatique du foie (Obs) 646.
— Cancer du foie, de la clavicule et du rectum, (Obs.), 649.
Gadaud. Sacro-coxalgie, (Obs.), 690.
Gouguenheim. Anévrysme de la carotide interne. Hémorrhagie méningée (Obs.), 38e
— Lésions athéromateuses généralisées (Obs.), 100.
Guéniot. Tubercules du cervelet chez une femme enceinte, atteinte de vomissements incoercibles, (Obs.) 107.
— Grossesse extra-utérine abdominale. — Diagnostic différentiel avec les tumeurs fibreuses sous péritonéales de la matrice (Obs. et Réflexions), 238.
Guyon. Eloge de Bauchet.
Hayem. Mal de Pott (Obs.), 121.
— Arthrite cervicale. — Compression de la moelle et du bulbe (Obs.). 126.
— Tubercules du cerveau et du cervelet (Obs.), microscopique 183.
— Kyste du rein (Rapport), 335.
— Abcès symptômatique d'une affection tuberculeuse des cartilages costaux (Obs.) 424.
— Mal de Pott (Obs.), 429.
— Nécrose du tibia (Obs.) 435.
— Tumeurs du testicule (Rapport), 520.
Jolivet. Hernie crurale étranglée. Anus contre nature (Obs.), 277.
Kalindéro. Tumeur épithéliale de la région cervicale (Obs.), 273.
Labbé (Léon.) Tumeurs à fibro-plastiques, et à myéloplaxes de l'extrémité supérieure du tibia (Obs.), 230.
Labbée. Mal de Pott (Obs.), 128.

— Cancer primitif du pancréas (Obs.), 267.
— Néphrite calculeuse (Obs.), 270.
— Thrombose de la branche droite de l'artère pulmonaire (Obs.), 386.
— Cancer de l'œsophage (Obs.), 449.
— Ankylose incomplète du genou (Obs.), 503.
Ledentu. Gangrène sénile (Rapport), 47.
— Nécrose du fémur (Rapport), 69.
— Tumeur du pancréas (Rapport), 197.
Legroux. Anévrysme de l'aorte abdominale (Obs.), 407.
Liouville. Invagination de l'intestin grêle. Ascarides lombricoïdes (Obs.), 379.
— Fracture du sternum (Obs.), 588.
Louvet. Ostéo-périostite des deux tibias. Phlébite des sinus (Obs.), 280.
— Calculs vésicaux (Obs.), 431.
— Kyste du cordon (Obs.), 505.
— Tumeur fibro-plastique pérididymaire (Obs.), 508.
— Tuberculisation de l'épididyme (Obs.), 512.
— Tumeur encéphaloïde des bourses (Obs.), 516.
— Thromboses multiples, (Obs.), 568.
Malhéné. Anévrysme de la crosse de l'aorte (Obs.), 638.
— Cicatrice celluleuse du cerveau (Obs.), 682.
Molinier. Mal de Pott (Obs.), 120.
— Enchondrome du bassin (Obs.), 530.
Nicaise. Fracture de la colonne vertébrale (Obs.), 661.
Obédénare. Tubercules du cerveau et du cervelet (Obs,), 185.
— Rétrécissement cancéreux de l'œsophage (Obs.), 315.
— Kyste du rein (Obs.), 333.
— Vaginalite suppurée (Obs.). 467.
Paquet. Nécrose phosphorée (Rapport), 371.
Pelvet. Tuberculisation des organes génitaux de la femme (Obs.), 146.
Petit. Encéphalocèle (Obs.), 103.
— Ostéopériostite (Obs.), 326
— Ostéopériostite (Obs.), 330.
— Fracture du crâne (Obs.), 439.
— Fémoro-coxalgie. Résection du col du fémur (Obs.), 442.
— Ostéo-périostite (Obs.), 586.
Peulevé. Mélanose généralisée (Obs.), 341.
— Abcès périnéphrétique (Obs.). 462.
— Tumeur à myéloplaxes du fémur (Obs.), 638.
Poumet. Rapport sur la bibliothèque, 614.
Prevost. Ulcère simple de l'estomac (Obs.), 59.
Ranvier. Examen microscopique d'une tumeur à myéloplaxes, 233.
— Contribution à l'étude de la structure et du développement des tumeurs cartilagineuses (Mémoire), 534.
— Des altérations histologiques des cartilages dans les tumeurs blanches (Mémoire), 701.

Rigal. Tuberculisation des ganglions bronchiques (Obs.), 414.
— Cancer du corps de l'utérus (Obs.), 664.
Robertet. Embolie cérébrale (Obs.), 188.
Rondeau. Enchondrome de la tête du péroné (Obs.), 537.
— Enchondrome de la région massétérienne (Obs.), 546.
Roustan, Balle enkystée dans le poumon (Obs.), 323.
Sanné. Kyste hydatique dans le tissu musculaire de la cuisse, (Obs.), 214.
— Tumeur fibro-plastique du maxillaire inférieur (Obs.), 227.
Sentex. Fracture spontanée du fémur (Obs.), 602.
Spiess) Varioloide, Hématocèle rétro-utérine (Obs.), 143.
Tixier. Rhumatisme spinal (Obs.), 48.
— Empoisonnement par le phosphore; mort par inanition (Obs.), 443.
Verliac. Ulcère simple de l'estomac chez un enfant (Obs.), 62.
Vigier. Kyste hydatique du rein (Obs.), 56.
Zavizianos. Hypertrophie du corps thyroïde (Obs.), 316.

TABLE

DES PRÉSENTATEURS DE PIÈCES OU OBSERVATIONS

CITÉES DANS CE VOLUME.

A

Anger, 117, 192, 364.
Audhoui, 572.
Axenfeld, 3.

B

Bailly, 637.
Barbeu-Dubourg, 379.
Bargioni, 560.
Barth, 161. 162, 163, 164.
Benni, 61.
Blache (René), 91, 93, 96, 132, 175, 177, 178, 383, 479.
Bordier. 298. 339.
Bouchard, 319. 329, 330, 483, 559, 604, 670, 674, 675, 676, 684,
Boucher, 10, 29, 94, 290, 491, 559, 681.
Bouchereau, 368.
Bricheteau, 169, 382.
Brouardel, 36, 100, 150, 167 302, 313, 389, 401, 725.
Burlaud, 692, 696.

C

Cabot, 564, 566.
Carbonell, 17, 377.
Caresme, 133.
Caudmont, 264.
Causit, 362.
Challier, 366,
Chassaignac, 94, 96, 100, 124, 125, 142, 236, 237. 288, 290, 488, 490, 634, 670.
Chedevergne, 169.
Cornil, 22. 27, 31. 45, 66, 165, 235, 236. 237. 238, 258, 276, 300. 312, 319, 322, 347, 349, 364, 382, 402, 677.
Cruveilhier (professeur). 25, 53, 92, 251, 261.
Cruveilhier (Edouard), 17, 96, 100, 169, 172, 276. 287, 307, 330, 468, 484, 676.

D

Damaschino, 140, 142, 161, 314.
Dard. 45, 66, 263, 338, 540.
Decori. 40, 44.
Delens, 16,
Desprès, 14, 15, 23, 125, 142, 164, 235. 261, 263, 266, 288, 318, 323, 341, 395. 400. [illegible], 560, 566, 583. 601, 629 632, 635, 644, 656.
Dieu, 172, 173, 262.
Dodeuil, 475, 530.
Dubrueil, 23. 28, 56 94, 168, 169.
Duguet, 483. 487, 496.
Dufour, 53, 568.
Duplay, 56, 94, 303, 312, 355, 629.

F

Farabeuf, 562, 598, 652, 654.
Faure, 183, 488, 490, 494, 576.
Fernet, 217, 686.
Fontan, 684, 686.
Font-Réaulx (de) 308, 389, 403 645. 646, 649.
Fritz, 14, 15, 287, 300, 301, 307, 311, 312, 382, 389, 396, 402. 561, 583.

G

Gadaud, 180. 678, 680, 690.
Genouville, 36.
Giraldès, 14, 162, 250, 251, 276, 287, 289, 303, 313. 323, 520, 561, 566.
Gouguenheim, 38, 100. 485, 486.
Guéniot, 45, 99, 107. 117, 142, 182, 216, 238, 250, 251, 258, 297, 322, 359, 398, 402, 690.
Guyot, 686.

H

Hayem, 82, 121, 126, 161, 164, 185, 250, 335, 361, 375, 424, 429, 435, 520, 624, 627 670, 675.
Hénocque, 25.
Henrot, 92, 165.
Houel, 142, 160, 250, 251, 261, 265, 267 276, 302, 317, 322, 369, 399, 560, 584.

J

Jolivet, 184, 277, 495.
Jubin, 167.

K

Kalindéro, 273, 276.

L

Labbé (Ed.) 644.
Labbé Léon, 99, 124, 230, 237, 266.
Labbée, 19, 21, 77, 85, 128, 257, 267, 270, 386, 449, 503.
Laborde, 44, 124, 161, 250, 289, 301, 303, 313, 400, 483, 520, 584, 586.
Lacrouzille, 79, 82.
Lannelongue, 11, 12.
Lebreton, 169.
Ledentu, 47, 69, 197, 340.
Lefeuvre, 181.
Legroux, 28, 407, 631.
Leroy, 23.
Leven 117.
Lignerolles (de), 306.
Liouville, 579, 588, 673, 676.
Louvet, 280, 451, 505, 508, 512, 515, 568.

M

Machenaud, 34.
Malhéné, 638, 682.
Martineau, 251, 299, 310, 311, 312, 313, 314.
Millard, 92.
Molinier, 97, 120, 550.
Montfumat (de) 296, 301.
Morel, 625.

N

Nicaise, 259, 661.

O

Obédénare, 185, 315, 333, 467, 636, 637.

P

Paquet, 371,
Parmentier, 226, 276, 490, 677.
Paul, 78, 300.
Pelvet, 84, 146, 158, 170.
Petit, 103, 326, 330, 439, 442, 586.
Peulevé, 305, 341, 462, 493, 658, 681,
Pouchet (Georges), 81.
Poumet, 614.
Prevost, 33, 36, 59, 85, 88, 250, 255.

R

Ragot, 628.
Rauvier, 53, 159, 161, 163, 171, 179, 233, 235, 251, 371, 534, 560, 566, 598, 631, 643, 671, 638, 695, 701.
Raynaud, 312,
Regnard, 74, 174, 175.
Rigal, 414, 624, 664, 670, 671.
Rist, 92.
Robertet, 14, 188.
Rocques, 169.
Rondeau, 253, 363, 537, 516.
Roustan, 323

S

Sanné, 214, 227, 368, 630, 636.
Sentex, 602.
Siredey, 99.
Spiess, 143.

T

Tixier, 48, 75, 77, 78, 445.
Trélat, 266, 267, 633, 634, 635.

V

Verliac, 62.
Vigier, 56.
Voisin, 99, 589, 559.

Z

Zavizianos, 316.

HERMAPHRODISME APPARENT

Société Anatomique 1865 — *Mr Dodeuil*

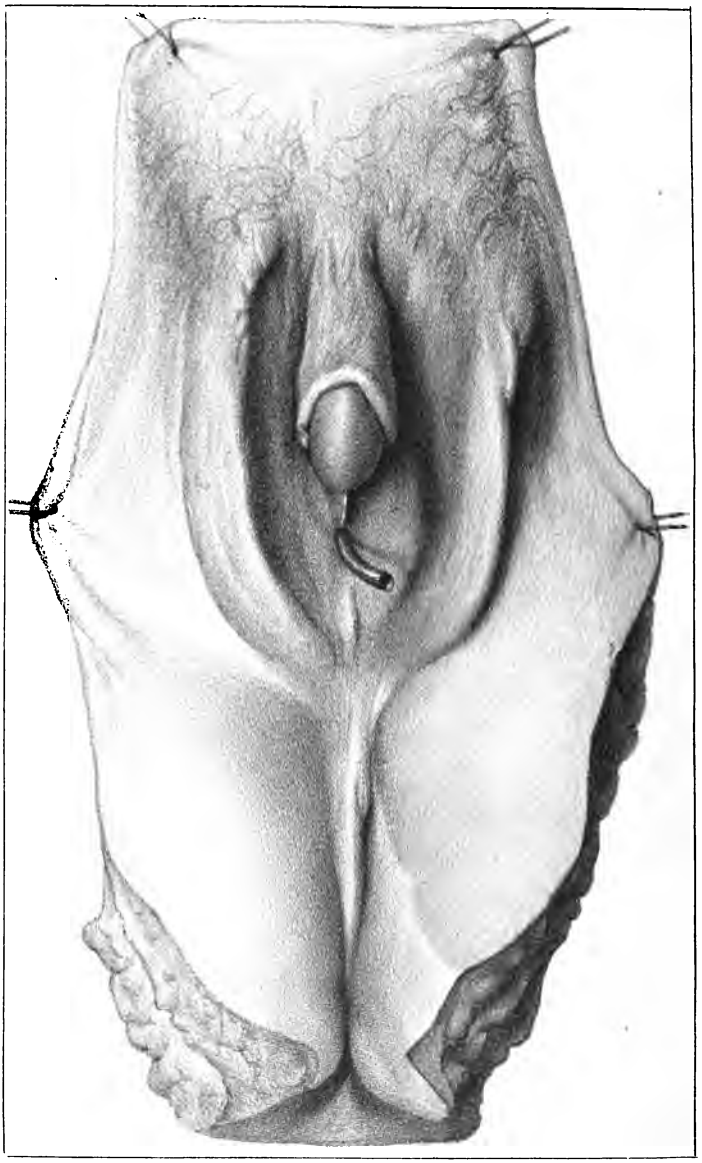

Bousseau del. — Leveille lith — *Imp Lemercier & Cie Paris*

EXPLICATION DES PLANCHES.

PLANCHE PREMIÈRE.

Vice de conformation simulant l'hermaphrodisme. (Pièce recueillie par M. Dodeuil, et déposée au Musée Dupuytren.)

Cette planche représente la pièce anatomique séparée du cadavre et conservée dans l'alcool.

Les lèvres de la fente scrotale sont écartées pour laisser voir l'appendice pénien et l'orifice de l'urèthre, dans lequel est introduit un fragment de sonde.

Les parties molles, crivées de leur support osseux, sont un peu revenues sur elles-mêmes, de sorte que les dimensions de la fente scrotale paraissent amoindries, tandis que la verge rudimentaire semble un peu plus longue que sur le cadavre.

Bien que dans cette planche, très-fidèlement exécutée, les proportions des parties soient un peu différentes de ce qu'elles étaient sur le sujet, nous la préférons à un autre dessin pris avant l'autopsie, et sur lequel l'apparence féminine est plus accentuée. Lorsque ce dernier dessin a été fait, le tissu cellulaire des *grandes lèvres* était tellement distendu par les gaz produits par une altération cadavérique rapide, que la saillie de ces prétendues grandes lèvres rappetissait considérablement le pénis rudimentaire et masquait beaucoup les autres détails de la pièce.

La planche que nous donnons ici, tout en faisant un peu

trop ressortir les caractères masculins, est celle qui figure le mieux ce vice de conformation.

PLANCHE DEUXIÈME.

Pièce disséquée.

A. Paroi abdominale hypogastrique soulevée par une érigne.

P. Surfaces articulaires de la symphyse pubienne fortement écartées l'une de l'autre.

V. Vessie divisée sur la ligne médiane en deux segments latéraux, qui ont été un peu séparés pour laisser voir les vésicules séminales.

T. Testicule droit recouvert de sa tunique vaginale.

T'. Testicule gauche dont la tunique vaginale est ouverte.

D. Canal déférent.

S. Vésicules séminales.

Ces deux planches sont la reproduction exacte des aquarelles que nous devons au talent et à l'obligeance de M. Bousseau, élève des hôpitaux.

T. D.

Paris. — Imp. Moquet, rue des Fosses Saint-Jacques, 11.

Hermaphrodisme apparent

Société Anatomique 1865 — *Mr Dodeuil*

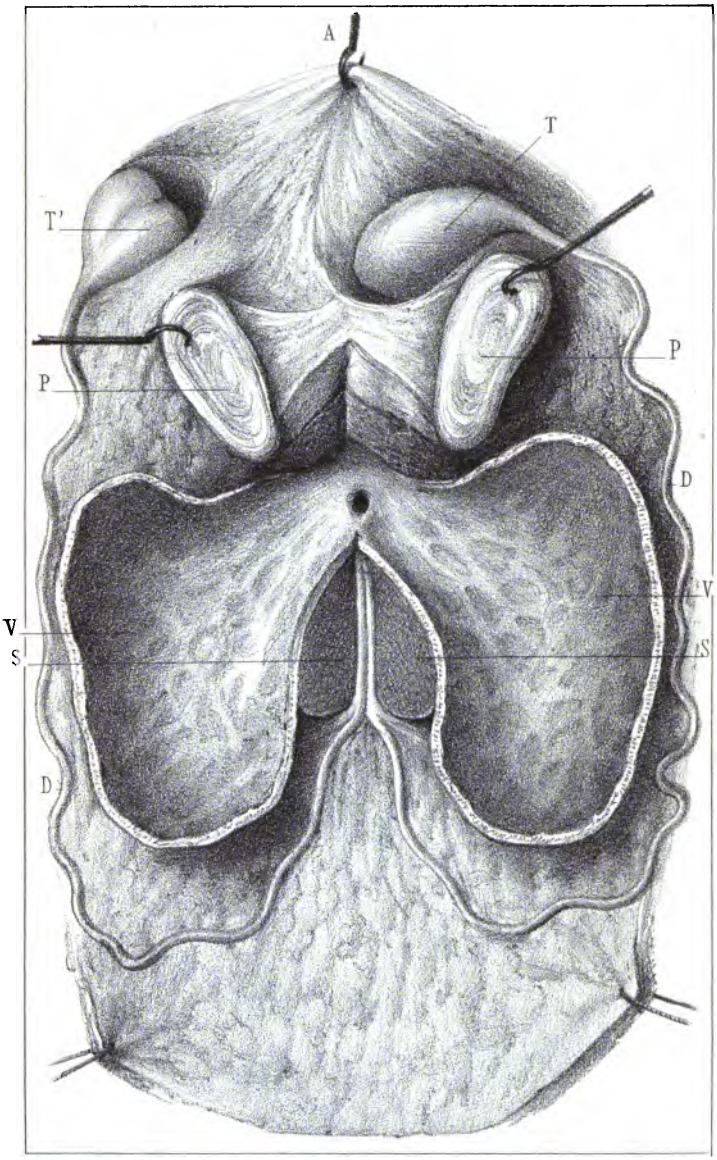

Bousseau del. Leveille lith — *Imp Lemercier & Cie Paris*



3 2044 102 894 54

102 894 540